

УДК 617.732-085: 617.7-073.178

Изменение морфометрических параметров ДЗН на фоне острого повышения ВГД после интравитреальных инъекций

БУБНОВА И.А., д.м.н., старший научный сотрудник отдела рефракционных нарушений;
ЮЛОВА А.Г., аспирант.

ФГБНУ «Научно-исследовательский институт глазных болезней», 119021, Российская Федерация,
Москва, ул. Россолимо, 11 А, Б.

Авторы не получали финансирование при проведении исследования и написании статьи.
Конфликт интересов: отсутствует.

Резюме

ЦЕЛЬ. Изучение влияния транзиторного, острого повышения внутриглазного давления (ВГД) после интравитреального введения (ИВВ) антиVEGF препаратов на состояние поверхностных и внутренних структур диска зрительного нерва (ДЗН) с помощью ОКТ-визуализации.

МЕТОДЫ. В исследование было включено 25 больных (25 глаз) в возрасте от 63 лет до 81 года, всем пациентам проводилось ИВВ антиVEGF препаратов по поводу влажной формы возрастной макулярной дегенерации. Пациентов обследовали с помощью стандартных методик. Специальные методы обследования включали измерение ВГД точечным контактным способом (Icage), а также получение ОКТ-изображений ДЗН до и после инъекции. Измеряли ширину, глубину экскавации ДЗН, а также глубинное положение решетчатой пластинки (РП) в двух перпендикулярных срезах. Всем пациентам в стекловидное тело однократно вводили препарат ранибизумаб одним хирургом по стандартной методике.

РЕЗУЛЬТАТЫ. Непосредственно после инъекции произошел статистически значимый ($p=0,004$) подъем ВГД, медиана которого составила 36,4 мм рт.ст. (доверительный

интервал 30,8÷44,1). При анализе полученных срезов было выявлено достоверное увеличение ширины экскавации, при этом медиана данного показателя увеличилась на 20,0 мкм (доверительный интервал 3,0÷25,0). Глубина экскавации изменялась в меньшей степени, медиана ее увеличения составила 12,0 мкм (доверительный интервал 3,0÷22,5). Остальные исследуемые показатели остались практически неизменными. При анализе перпендикулярного среза перывые полученные данные подтвердились касательно расширения экскавации ДЗН, при этом медиана увеличилась на 28,0 мкм (доверительный интервал 9,0÷40,0). Глубина экскавации, ширина отверстия мембраны Бруха и глубина залегания РП достоверно не изменились.

ЗАКЛЮЧЕНИЕ. В результате острого повышения ВГД после ИВВ антиVEGF препаратов происходит изменение пространственного положения поверхностных мягкотканых структур, без достоверного смещения глубинных, а именно РП.

КЛЮЧЕВЫЕ СЛОВА: интравитреальная инъекция, внутриглазное давление, оптическая когерентная томография, экскавация, ДЗН, решетчатая пластинка.

ENGLISH

Optic nerve head changes with acute IOP elevation after intravitreal injections

BUBNOVA I.A., Med.Sc.D., Senior Research Associate of the Refractive Department;
YULOVA A.G., Postgraduate.

Scientific Research Institute of Eye Diseases, 11A, B, Rossolimo St., Moscow, Russian Federation, 119021.

Conflicts of Interest and Source of Funding: none declared.

Для контактов:

Юлова Александра Геннадьевна, e-mail: alexandra.yulova@gmail.com

Поступила в печать: 22.03.2016

Received for publication: March 22, 2016

Abstract

PURPOSE: To determine whether transient intraocular pressure (IOP) acute elevation alters optic nerve head structural parameters using spectral domain optical coherence tomography (SD-OCT).

METHODS: Twenty-five eyes of 25 patients (aged 63-81) with wet age-related macular degeneration (AMD) were included in the study. Patients received anti-VEGF intravitreal injection for wet AMD. Ophthalmic examinations included visual acuity and autorefractor testing, slit-lamp examination, ocular biometry, fundus photography and angiography. IOP was measured using a rebound tonometer (Icare Tonolab®, Icare Finland Oy), optical coherence tomography (OCT) of the optic disc was conducted prior to and after anti-VEGF injection. We measured horizontal and vertical cup disk ratio (CDR) and anterior lamina cribrosa insertion (ALI) in two perpendicular scans. Intravitreal injections were administered in the operating room by the same surgeon according to a standard technique.

RESULTS: There was a statistically significant ($p=0.004$) increase of IOP level to 36.4 mm Hg (confidence interval 30.8÷44.1) immediately after the injection. There was a statistically significant widening of the horizontal CDR with its median increase by 20.0 μm (confidence interval 3.0÷25.0). Vertical CDR also underwent statistically significant changes, but to a lesser extent, the median increased to 12.0 μm (confidence interval 3.0÷22.5). The rest of the studied parameters remained unchanged. Findings on the perpendicular scan differed from the first one. While horizontal CDR expansion median increased by 28.0 μm (confidence interval 9.0÷40.0), vertical CDR, width of the Bruch's membrane opening and ALI did not change significantly.

CONCLUSION: Transient intraocular pressure (IOP) acute elevation after anti-VEGF injections may cause changes in superficial optic disc structures without statistically significant reliable changes in lamina cribrosa.

KEYWORDS: intravitreal injection, IOP, optical coherence tomography, optic disc, lamina cribrosa, excavation.

В настоящее время проводится значительное количество исследований, направленных на углубление и расширение современных знаний о влиянии повышенного внутриглазного давления (ВГД) на развитие глаукомного повреждения зрительного нерва [1-16]. Данные работы в своей основе используют различные уровни моделирования, например, исследования глаз приматов и донорских глаз человека в эксперименте, компьютерные технологии, а также визуализацию структур диска зрительного нерва (ДЗН) *in vivo*. Некоторые авторы изучали реакцию неизмененного ДЗН в ответ на острое повышение ВГД, используя лазерную доплеровскую анемометрию нормальных глаз человека после аутопсии, двухмерные и трехмерные реконструкции посмертных глаз приматов и различные методы визуализации в естественных условиях с применением вычислительных моделей впоследствии [17-23]. Все работы, основанные на эксперименте в искусственных условиях либо гистоморфометрическом анализе, в своих выводах предполагают, что в большей степени трансформация поверхности ДЗН в естественных условиях отражена в изменении положения несущих основ ДЗН, в частности решетчатой пластинки (РП), и до недавнего времени технологии визуализации подобных глубоколежащих структур не позволяли подтвердить или опровергнуть данные выводы.

Технический прогресс позволил решить эту проблему с помощью развития оптической когерентной томографии (ОКТ), причем появилась возможность визуализировать не только ДЗН, но и РП *in vivo* [24]. Следует отметить, что для полной оценки РП изображения, регистрируемые с помощью ОКТ, должны быть получены на более глубоком уровне, чем слой нервных волокон сетчатки. С помощью нового модуля увеличенной глубины изображения

Enhanced Depth Image (EDI) ОКТ (длина волны 1050 нм) появилась возможность диагностировать ранее недоступные изменения РП. В настоящее время данный модуль используется в томографах Heidelberg Spectralis OCT («Heidelberg Engineering», Germany) и Cirrus HD OCT («Carl Zeiss Meditec Inc.», Dublin, CA) [25, 26].

Анализируя работы, выполненные с помощью ОКТ-визуализации области ДЗН, можно сделать заключение, что в ответ на транзиторное повышение ВГД происходит значительное увеличение экскавации ДЗН с расширением диаметра и площади диска и с вовлечением в этот процесс РП в большей или меньшей степени [27-29]. Предполагается, что расширение склерального канала приводит к минимальному заднему смещению РП, а в некоторых случаях и к поверхностным изменениям РП [18, 30]. Особую ценность представляют выводы отечественных авторов, где исследователи указывают, что в ответ на острое повышение ВГД в эксперименте, происходит деформация поверхностных мягких тканей ДЗН без сопутствующего изменения положения РП, причем данные результаты демонстрируют неразрывность причинно-следственной связи острого повышения ВГД с деформацией мягких тканей ДЗН [31]. Интересен тот факт, что в условиях искусственно повышенного ВГД, а именно путем компрессии глаза с помощью офтальмодинамометра, происходит существенное превышение расширения экскавации ДЗН над её углублением. Обязательным условием для регистрации подобных изменений является высокий уровень ВГД, а именно более 36,0 мм рт.ст. При более низких значениях ВГД статистически значимых отклонений не выявляется. Стоит отметить, что исследование проводилось на здоровых добровольцах, которые составили единую группу испытуемых с градацией по уровню повышения ВГД.

Agoumi также выявил острые изменения поверхности диска зрительного нерва, связанные с компрессией преламинарных тканей [32]. В данном исследовании на деформацию тканей влияла принадлежность пациентов к группе с глаукомой, либо к группе контроля. Наиболее весомые изменения зафиксированы у молодых пациентов группы контроля, далее следовали пациенты старшей возрастной группы и пациенты с диагнозом глаукома. При наличии длительного, хронического повышения ВГД, по мнению авторов, происходит ремоделирование тканей ДЗН, этим можно объяснить минимальную степень смещения преламинарных тканей у пациентов с глаукомой и старшей возрастной группы.

Не умаляя всю важность и оригинальность вышеупомянутых исследований, необходимо уточнить, что повышение ВГД создано с использованием внешнего метода воздействия на фиброзную оболочку глаза — офтальмодинамометра. Для более глубокого изучения данной темы представляет интерес применение максимально приближенного к естественным условиям способа острого повышения ВГД, который не будет подвергать испытуемого определенному дискомфорту на этапе проведения исследования.

Особым случаем с острым транзиторным повышением ВГД являются пациенты после интравитреального введения (ИВВ) антиVEGF препаратов [33, 34], особенно учитывая неуклонное увеличение численности данной группы и кратности проводимых инъекций в каждом отдельном случае. Уровень повышения ВГД после ИВВ активно изучается, известно, что он значительно варьируется в зависимости от исходного значения офтальмотонуса, состояния фиброзной оболочки глаза, присутствия обратного рефлюкса в момент инъекции, наличия оперативных вмешательств в анамнезе, а также скорости оттока внутриглазного содержимого [33-37]. Патогенез краткосрочного повышения ВГД непосредственно после ИВВ связан с изменением объема внутриглазного содержимого. Подобные изменения могут стать интересной моделью для изучения воздействия внутренней компрессионной силы, влияющей на мягкотканые структуры ДЗН, а также РП.

Цель исследования — изучение влияния острого транзиторного внутреннего повышения ВГД после ИВВ на состояние поверхностных и внутренних структур ДЗН с помощью ОКТ-визуализации.

Материалы и методы

В исследование было включено 25 больных (25 глаз) в возрасте от 63 лет до 81 года, которые составили единую группу. У всех пациентов диагностирована влажная форма возрастной макулярной дегенерации (ВМД) и проводилось ИВВ антиVEGF препаратов.

Критерии включения в исследование: отсутствие патологии ДЗН, компенсированное ВГД, прозрачные преломляющие среды, подъем ВГД более 30,0 мм рт.ст. после инъекции. Следует отметить, что регистрируемый подъем ВГД наблюдали у 41% пациентов на скрининге от общего числа обследуемых (61 пациент).

Критерии исключения: наличие глаукомы, проникающие оперативные вмешательства в анамнезе, отсутствие фиксации при проведении исследования.

Пациентам провели полный офтальмологический осмотр, включающий стандартные методики: визометрию, тонометрию, периметрию, биомикроскопию, офтальмоскопию. Определение уровня ВГД проводилось с помощью точечной контактной тонометрии (тонометр Icare® PRO («Icare», Finland)). Данный метод использован в нашем исследовании в связи с его точностью, портативностью прибора и скоростью регистрации показателей [38]. ВГД до ИВВ у всех пациентов было компенсированным, медиана составила 15,4 мм рт.ст. (доверительный интервал 12,2 ÷ 17,6).

К специальным методам исследования относилась оптическая когерентная томография (ОКТ) ДЗН.

Всем пациентам в стекловидное тело однократно вводили препарат луцентис (ранибизумаб, раствор для внутриглазного введения, «Новartis Фарма АГ», Швейцария, рег. № ЛСР-004567/08 от 16.06.2008) в объеме 0,05 мл (0,5 мг).

Инъекции проводили в условиях операционной одним хирургом по стандартной методике. Необходимо отметить, что во всех случаях не выявлено обратного рефлюкса стекловидного тела, что могло отразиться на результатах регистрации показателей ВГД, которое измеряли непосредственно после проведения процедуры.

Методика получения изображений

Каждого пациента исследовали через 15 мин после инъекции с помощью оптической когерентной томографии (Spectralis OCT; «Heidelberg Engineering GmbH»), используя звездообразное сканирование. Радиальную сканирующую панель, состоящую из 6 сканирующих линий высокого разрешения, размещали в центральной области ДЗН. Скорость сканирования составляла 40 000 А-сканов в секунду. Выбор данного инструмента объясняется расширением поля исследования, с последующей возможностью выбора лучших снимков для анализа. Выполняли две серии снимков с разрешением в 3 мкм, включая базовое сканирование, а также последующее исследование в идентичном положении сканирующей панели относительно ДЗН, на фоне повышенного ВГД. Все манипуляции проводились одним специалистом, в условиях отсутствия медикаментозного мидриаза.

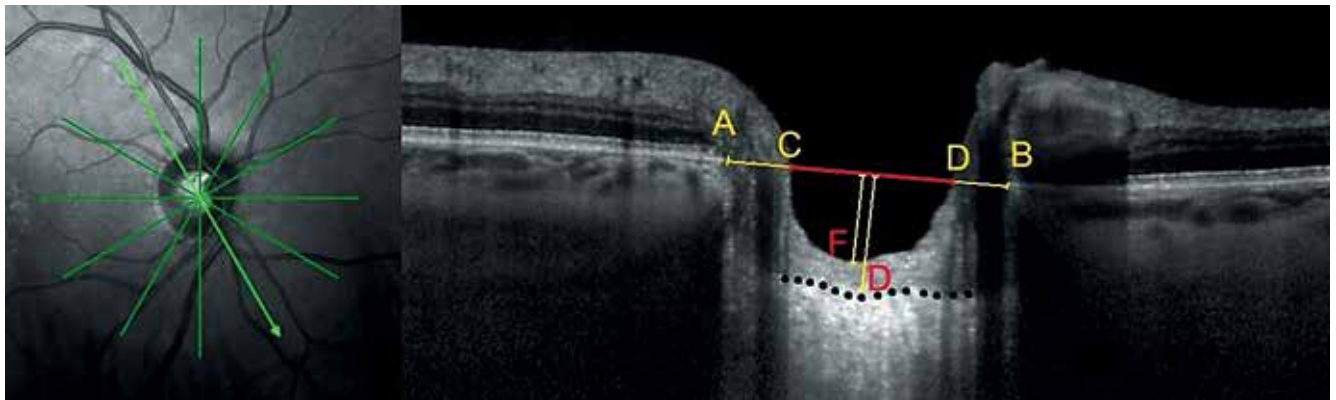


Рис. 1. Пример ОКТ-профиля ДЗН в полувертикальном срезе: АВ — опорная линия; отрезок CD — ширина экскавации; расстояние до точки F — глубина экскавации; расстояние до точки D — глубинное положение РП

Анализ полученных изображений

После регистрации всех 6 срезов на базовых и полученных на фоне острого повышения ВГД снимках выбирали 2 лучших взаимно перпендикулярных среза. Условием выбора являлись четкая визуализация конечных точек мембраны Бруха, контура экскавации, передней поверхности РП, а также отсутствие крупных сосудов на снимках. Измерения выполняли в мкм, используя инструмент «масштабная линейка».

Линию, соединяющую конечные точки мембраны Бруха, определяли как опорную для всех последующих измерений (отрезок АВ на рис. 1). В качестве передней поверхности РП принимали высокореклефтивную область под преламинарной тканью. Для последующего анализа обозначали несколько пространственных измерений [22, 31]:

1) отрезок, лежащий на опорной линии и достигающий видимых высокореклефтивных краев

экскавации ДЗН — ширина экскавации (отрезок CD на рис. 1);

2) перпендикуляр, опущенный от центра ширины экскавации до видимой преламинарной поверхности мягких тканей ДЗН (точки F на рис. 1) — глубина экскавации;

3) перпендикуляр, опущенный от центра опорной линии до передней поверхности РП (точки D на рис. 1) — глубинное положение РП.

При анализе последующего снимка сравнения определяли разницу показателей между соответствующими величинами.

Статистическая обработка и оценка достоверности получаемых результатов проведены с помощью программ Microsoft Excel 2013 и SPSS version 22. Так как распределение значений в группе не соответствовало нормальному, применяли методы непараметрической статистики. Для выявления центральной тенденции распределения рассчитывали

Изменение параметров ДЗН после ИВВ на фоне острого подъёма ВГД (первый срез сканирования), мкм

Таблица 1

Параметры ДЗН	Статистические показатели	До инъекции	После инъекции	Разница показателей
Ширина экскавации	медиана	649	672	20*
	доверительный интервал	607÷747	635÷750	—
Глубина экскавации	медиана	237	245	12*
	доверительный интервал	174÷341	193÷351	—
Ширина отверстия мембраны Бруха	медиана	1723	1735	4
	доверительный интервал	1656÷1908	1629÷1904	—
Передняя поверхность РП	медиана	423	420	3
	доверительный интервал	299÷478	298÷485	—

Примечание: * — $p < 0,05$, критерий знаковых рангов Вилкоксона для связанных выборок.

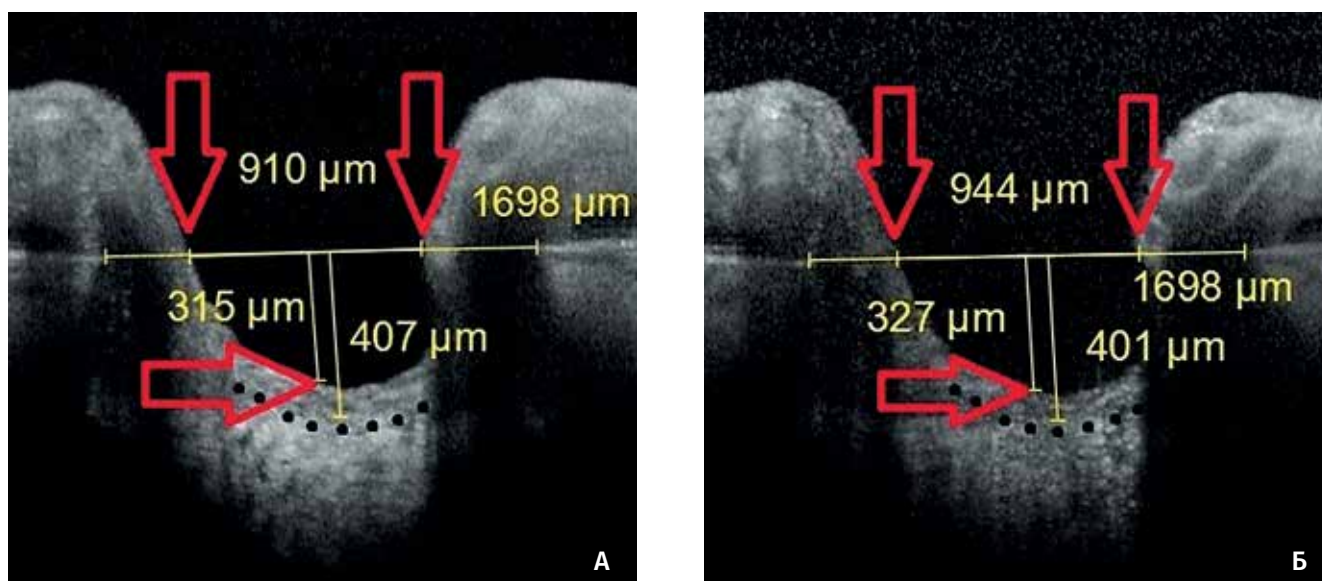


Рис. 2. Реакция профиля ДЗН на острый подъем ВГД до 34,2 мм рт.ст. после ИВВ в первом срезе: А — до инъекции; Б — после инъекции

Таблица 2

Изменение параметров ДЗН после ИВВ на фоне острого подъёма ВГД (перпендикулярный срез), мкм

Параметры ДЗН	Статистические показатели	До инъекции	После инъекции	Разница показателей
Ширина экскавации	медиана	651	704	28*
	доверительный интервал	610÷754	645÷789	–
Глубина экскавации	медиана	239	250	6
	доверительный интервал	182÷346	199÷362	–
Ширина отверстия мембраны Бруха	медиана	1734	1738	6
	доверительный интервал	1664÷1927	1645÷1915	–
Передняя поверхность РП	медиана	422	418	2
	доверительный интервал	287÷472	289÷482	–

Примечание: * — $p < 0,05$, критерий знаковых рангов Вилкоксона для связанных выборок.

медиану, границы доверительного интервала определяли с помощью вычисления 1-го и 3-го квартилей (25% и 75% соответственно). Статистический анализ результатов проводили с использованием критерия Вилкоксона для связанных выборок.

Результаты и обсуждение

Непосредственно после инъекции произошел статистически значимый ($p = 0,004$) подъем ВГД, медиана которого составила 36,4 мм рт.ст. (доверительный интервал 30,8 ÷ 44,1).

При анализе полученных срезов было выявлено статистически достоверное расширение ширины экскавации, при этом медиана данного показателя увеличилась на 20,0 мкм (доверительный интервал 3 ÷ 25) (табл. 1). Глубина экскавации также претерпела статистически достоверные изменения, однако в меньшей степени, медиана увеличилась на 12,0 мкм (доверительный интервал 3,0 ÷ 22,5). Остальные исследуемые показатели остались практически неизменными (рис. 2).

При анализе перпендикулярного среза первые полученные данные подтвердились касательно

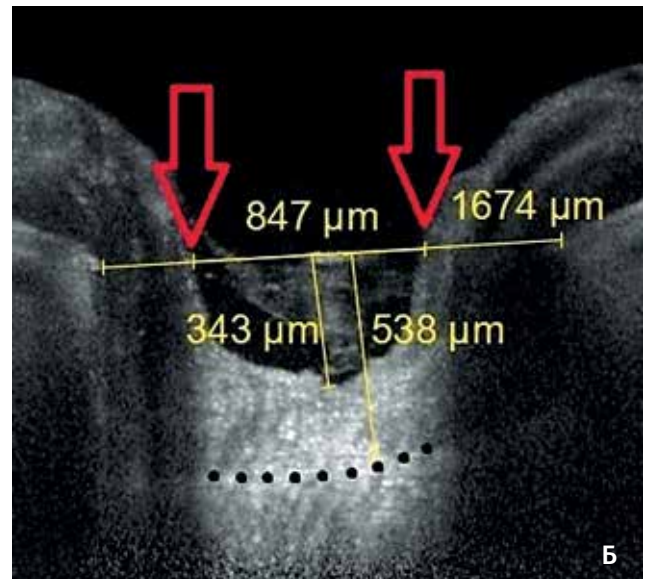
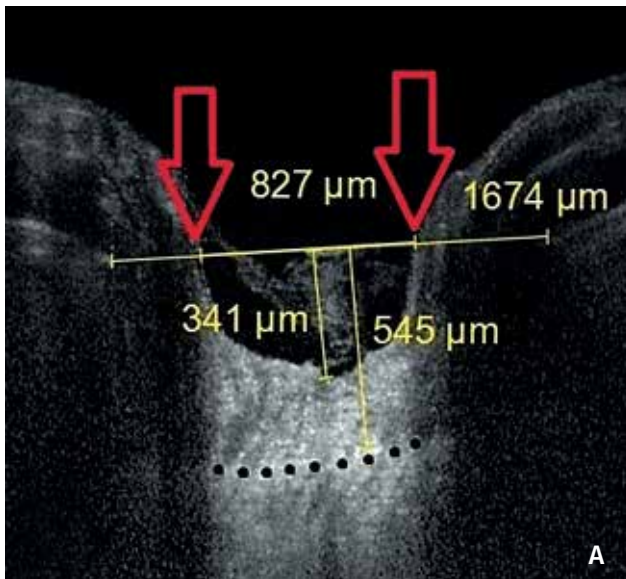


Рис. 3. Реакция профиля ДЗН на острый подъем ВГД до 34,2 мм рт.ст. после ИВВ в перпендикулярном срезе: А — до инъекции; Б — после инъекции

расширения экскавации ДЗН (табл. 2), при этом медиана увеличилась на 28,0 мкм (доверительный интервал 9,0÷40,0). Глубина экскавации, ширина отверстия мембраны Бруха и глубина залегания РП достоверно не изменились (рис. 3). Отличия в разнице показателей между двумя срезами сканирования могут быть обусловлены индивидуальной конфигурацией ДЗН с различным строением и толщиной мягкотканых структур.

Заключение

Таким образом, в результате острого повышения ВГД после ИВВ антиVEGF препаратов несколько изменяется конфигурация поверхностных структур ДЗН, а именно в ответ на приложенную нагрузку происходит расширение экскавации ДЗН, причем зарегистрированное в двух перпендикулярных срезах сканирования. Увеличение глубины экскавации выявлено лишь в одном проведенном измерении. Изменение положения более глубоких структур — передней поверхности РП — не зафиксировано.

Литература / References

- Downs J.C., Roberts M.D., Burgoyne C.F. Mechanical environment of the optic nerve head in glaucoma. *Optom Vis Sci* 2008; 85(6):425-435. doi: 10.1097/oxp.0b013e31817841cb.
- Yang H., Thompson H., Roberts M.D., Sigal I.A., Downs J.C., Burgoyne C.F. Deformation of the early glaucomatous monkey optic nerve head connective tissue after acute IOP elevation in 3-D histomorphometric reconstructions. *Invest Ophthalmol Vis Sci* 2011; 52(1):345-363. doi: 10.1167/iovs.09-5122.
- Crawford Downs J., Roberts M.D., Sigal I.A. Glaucomatous cupping of the lamina cribrosa: a review of the evidence for active progressive remodeling as a mechanism. *Exp Eye Res* 2011; 93(2):133-140. doi: 10.1016/j.exer.2010.08.004.
- Burgoyne C.F., Quigley H.A., Thompson H.W., Vitale S., Varma R. Early changes in optic disc compliance and surface position in experimental glaucoma. *Ophthalmology* 1995; 102(12):1800-1809. doi:10.1016/s0161-6420(95)30791-9.
- Bellezza A.J., Rintalan C.J., Thompson H.W., Downs J.C., Hart R.T., Burgoyne C.F. Deformation of the lamina cribrosa and anterior scleral canal wall in early experimental glaucoma. *Invest Ophthalmol Vis Sci* 2003; 44(2):623-637. doi:10.1167/iovs.01-1282.
- Sigal I.A., Flanagan J.G., Tertinegg I., Ethier C.R. Reconstruction of human optic nerve heads for finite element modeling. *Technol Health Care* 2005; 13(4):313-329.
- Аветисов С.Э., Мамиконян В.Р., Казарян Э.Э., Шмелева-Демир О.А., Мазурова Ю.В., Рыжкова Е.Г. и др. Новый скрининговый метод определения толерантного внутриглазного давления. *Вестник офтальмологии* 2009; 125(5):3-7. [Avetisov S.E., Mamikonyan V.R., Kazaryan E.E., Shmeleva-Demir O.A., Mazurova Yu.V., Ryzhkova E.G. et al. New screening method for determining the tolerance of intraocular pressure. *Vestn Oftalmol* 2009; 125(5):3-7. (In Russ.)].
- Аветисов С.Э., Мамиконян В.Р., Казарян Э.Э., Шмелева-Демир О.А., Галоян Н.С., Мазурова Ю.В. и др. Результаты клинической оценки нового скринингового метода определения индивидуальной нормы внутриглазного давления. *Вестник офтальмологии* 2010; 126(2):5-7. [Avetisov S.E., Mamikonyan V.R., Kazaryan E.E., Shmeleva-Demir O.A., Galoyan N.S., Mazurova Yu.V. et al. The results of the clinical evaluation of a new screening method for determining an individual rate of intraocular pressure. *Vestn Oftalmol* 2010; 126(2):5-7. (In Russ.)].
- Еричев В.П., Еремина М.В., Якубова Л.В., Арефьева Ю.А. Анализатор биомеханических свойств глаза в оценке вязко-эластических свойств роговицы в здоровых глазах. *Глаукома* 2007; 1:11-15. [Erichiev V.P., Eryomina M.V., Yakubova L.V., Arefyeva U.A. Ocular Response Analyzer in valuation of cornea's viscoelastic properties in normal eyes. *Glaucoma* 2007; 1:11-15. (In Russ.)].
- Егорова И.В., Шамшинова А.М., Еричев В.П. Функциональные методы исследования в диагностике глаукомы. *Вестник офтальмологии* 2001; 117(6):38-40. [Egorova I.V., Shamshinova A.M., Erichiev V.P. Functional methods in the glaucoma diagnostics. *Vestn Oftalmol* 2001; 117(6):38-40. (In Russ.)].
- Еремина М.В., Еричев В.П., Якубова Л.В. Влияние центральной толщины роговицы на уровень внутриглазного давления в норме и при глаукоме. *Глаукома* 2006; 4:78-83. [Eremina M.V., Erichiev V.P., Yakubova L.V. Effect of central corneal thickness at the level of intraocular pressure in normal and in glaucoma. *Glaucoma* 2006; 4:78-83. (In Russ.)].

12. Куроедов А.В., Еричев В.П., Ходыкина Н.П., Городничий В.В. и др. О корреляционных взаимоотношениях между суточными колебаниями внутриглазного давления и морфометрической структурой диска зрительного нерва. *Офтальмология* 2006; 3(1):43-49. [Kuroedov A.V., Erichev V.P., Khodykina N.P., Gorodnichii V.V. et al. Correlation relationship between daily fluctuations in intraocular pressure and morpho-metric structure of the optic nerve. *Ophthalmology* 2006; 3(1):43-49. (In Russ.)].
13. Авдеев Р.В., Александров А.С., Бакунина Н.А., Басинский А.С. и др. Модель манифестирования и исходов первичной открытоугольной глаукомы. *Клиническая медицина* 2014; 92(12):64-72. [Avdeev R.V., Aleksandrov A.S., Bakunina N.A., Basinskii A.S. et al. Model of outcomes of primary open-angle glaucoma. *Clinical medicine* 2014; 92(12):64-72. (In Russ.)].
14. Авдеев Р.В., Александров А.С., Бакунина Н.А., Басинский А.С. и др. Прогнозирование продолжительности сроков заболевания и возраста пациентов с разными стадиями первичной открытоугольной глаукомы. *Национальный журнал глаукома* 2014; 13(2):60-69. [Avdeev R.V., Aleksandrov A.S., Bakunina N.A., Basinskii A.S. et al. Prediction of the duration of the disease and the age of patients with different stages of primary open angle glaucoma. *Natsional'nyi zhurnal glaukoma* 2014; 13(2):60-69. (In Russ.)].
15. Петров С.Ю., Антонов А.А., Макарова А.С., Вострухин С.В. Офтальмотонус в оценке медикаментозного и хирургического лечения глаукомы. *РМЖ. Клиническая офтальмология* 2015; 16(2):69-72. [Petrov S.Yu., Antonov A.A., Makarova A.S., Vostrukhin S.V. IOP in the assessment of medical and surgical treatment of glaucoma. *RMJ Clinical Ophthalmology* 2015; 16(2):69-72. (In Russ.)].
16. Астахов Ю.С., Устинова Е.И., Катинас Г.С., Устинов С.Н. и др. О традиционных и современных способах исследования колебаний офтальмотонуса. *Офтальмологические ведомости* 2008; 1(2):7-12. [Astakhov Yu.S., Ustinova E.I., Katinas G.S., Ustinov S.N. et al. On traditional and modern methods of study IOP fluctuations. *Ophthalmologic vedomosti* 2008; 1(2):7-12. (In Russ.)].
17. Zeimer R.C., Ogura Y. The relation between glaucomatous damage and optic nerve head mechanical compliance. *Arch Ophthalmol* 1989; 107(8):1232-1234. doi:10.1001/archophth.1989.01070020298042.
18. Yang H., Downs J.C., Sigal I.A., Roberts M.D., Thompson H., Burgoyne C.F. Deformation of the normal monkey optic nerve head connective tissue after acute IOP elevation within 3-D histomorphometric reconstructions. *Invest Ophthalmol Vis Sci* 2009; 50(12):5785-5799. doi:10.1167/iov.09-3410.
19. Coleman A.L., Quigley H.A., Vitale S., Dunkelberger G. Displacement of the optic nerve head by acute changes in intraocular pressure in monkey eyes. *Ophthalmology* 1991; 98(1):35-40. doi:10.1016/s0161-6420(91)32345-5.
20. Jiang R., Xu L., Liu X., Chen J.D., Jonas J.B., Wang Y.X. Optic nerve head changes after short-term intraocular pressure elevation in acute primary angle-closure suspects. *Ophthalmology* 2015; 122(4):730-737. doi: 10.1016/j.optha.2014.11.008.
21. Quigley H.A., Pease M.E. Change in the optic disc and nerve fiber layer estimated with the glaucoma-scope in monkey eyes. *J Glaucoma* 1996; 5(2):106-116.
22. Sigal I.A., Yang H., Roberts M.D., Burgoyne C.F., Downs J.C. IOP-induced lamina cribrosa displacement and scleral canal expansion: an analysis of factor interactions using parameterized eye-specific models. *Invest Ophthalmol Vis Sci* 2011; 52(3):1896-1907. doi:10.1097/00061198-199604000-00005.
23. Roberts M.D., Liang Y., Sigal I.A. et al. Correlation between local stress and strain and lamina cribrosa connective tissue volume fraction in normal monkey eyes. *Invest Ophthalmol Vis Sci* 2010; 51(1):295-307. doi:10.1167/iov.09-4016.
24. Петров С.Ю., Асламазова А.Э., Решикова В.С., Вострухин С.В., Агаджанян Т.М. Перспективы практического применения биомеханических исследований в офтальмологии. *РМЖ. Клиническая офтальмология* 2015; 15(1):41-45. [Petrov S.Yu., Aslamazova A.E., Reshchikova V.S., Vostruhin S.V., Agadzhanyan T.M. Prospects of practical application of ocular biomechanics study in ophthalmology. *RMJ Clinical Ophthalmology* 2015; 15(1):41-45. (In Russ.)].
25. Spaide R.F., Koizumi H., Pozzoni M.C. Enhanced depth imaging spectral domain optical coherence tomography. *Am J Ophthalmol* 2008; 146(4):496-500. doi:10.1016/j.ajo.2008.05.032.
26. Manjunath V., Taha M., Fujimoto J.G., Duker J.S. Choroidal thickness in normal eyes measured using Cirrus HD optical coherence tomograph. *Am J Ophthalmol* 2010; 150(3):325-329. doi:10.1016/j.ajo.2010.04.018.
27. Azuara-Blanco A., Harris A., Cantor L.B. et al. Effects of short term increase of intraocular pressure on optic disc cupping. *Br J Ophthalmol* 1998; 82(8):880-883. doi:10.1136/bjo.82.8.880
28. Sigal I.A., Flanagan J.G., Ethier C.R. Factors influencing optic nerve head biomechanics. *Invest Ophthalmol Vis Sci* 2005; 46(11):4189-4199. doi:10.1167/iov.05-0541.
29. Poostchi A., Wong T., Chan K.C. et al. Optic disc diameter increases during acute elevations of intraocular pressure. *Invest Ophthalmol Vis Sci* 2010; 51(5):2313-2316. doi:10.1167/iov.09-3756.
30. Sigal I.A., Yang H., Roberts M.D. et al. IOP-induced lamina cribrosa deformation and scleral canal expansion: independent or related? *Invest Ophthalmol Vis Sci* 2011; 52(12):9023-9032. doi:10.1167/iov.11-8183.
31. Страхов В.В., Корчагин Н.В., Попова А.А. Биомеханический аспект формирования глаукомной экскавации. *Национальный журнал глаукома* 2015; 14(3):58-71. [Strakhov V.V., Korchagin N.V., Popova A.A. The biomechanical aspect of the pathological optic disc cupping development in glaucoma. *Natsional'nyi zhurnal Glaukoma* 2015; 14(3):58-71. (In Russ.)].
32. Agoumi Y., Sharpe G.P., Hutchison D.M., Nicoleta M.T., Artes P.H., Chauhan B.C. Laminar and prelaminar tissue displacement during intraocular pressure elevation in glaucoma patients and healthy controls. *Ophthalmology* 2011; 118(1):52-59. doi:10.1016/j.yoph.2011.08.005.
33. Аветисов С.Э., Еричев В.П., Будзинская М.В., Карпилова М.А., Щеголева И.В., Гурова И.В., Чикун Е.А. Возрастная макулярная дегенерация и глаукома: мониторинг внутриглазного давления после интравитреальных инъекций. *Вестник офтальмологии* 2012; 128(6):3-5. [Avetisov S.E., Erichev V.P., Budzinskaya M.V., Karpilova M.A., Shchegoleva I.V., Gurova I.V., Chikun E.A. Age-related macular degeneration and glaucoma: intraocular pressure monitoring after intravitreal injections. *Vestn oftalmol* 2012; 128(6):3-5. (In Russ.)].
34. Аветисов С.Э., Еричев В.П., Будзинская М.В., Карпилова М.А. Возрастная макулярная дегенерация и внутриглазная гипертензия. *Национальный журнал глаукома* 2013; 12(1):62-67. [Avetisov S.E., Erichev V.P., Budzinskaya M.V., Karpilova M.A. Age-related macular degeneration and ocular hypertension. *Natsional'nyi zhurnal glaukoma* 2013; 12(1):62-67. (In Russ.)].
35. Brubaker R. F. Targeting outflow facility in glaucoma management. *Surv Ophthalmol* 2003; 48(1):17-20. doi:10.1016/s0039-6257(03)00003-1.
36. Kotliar K., Maier M., Bauer S. Effect of intravitreal injections and volume changes on intraocular pressure: clinical results and biomechanical model. *Acta Ophthalmol Scand* 2007; 85(7):777-781. doi:10.1111/j.1600-0420.2007.00939.x.
37. Gismondi M., Salati C., Salvatet M.L. et al. Short-term effect of intravitreal injection of Ranibizumab (Lucentis) on intraocular pressure. *J Glaucoma* 2009; 18(9):658-661. doi:10.1097/ijg.0b013e31819c4893.
38. Еричев В.П., Антонов А.А. Сравнение результатов тонометрии с помощью приборов ICare и метода двунаправленной пневмоаппланации роговицы. *Национальный журнал Глаукома* 2012; (11)2:16-21. [Erichev V.P., Antonov A.A. Comparison of tonometry values measured with the ICare rebound tonometer and Ocular Response Analyzer. *Natsional'nyi zhurnal Glaukoma* 2012; 11(2):16-21. (In Russ.)].

Поступила: 22.03.2016