

Непроникающая глубокая склерэктомия и имплантация дренажа Ex-Press R-50 в хирургическом лечении глаукомы

Першин К.Б., д.м.н., профессор, медицинский директор сети офтальмологических клиник¹;

Пашинова Н.Ф., д.м.н., главный врач¹;

Цыганков А.Ю., к.м.н., научный референт медицинского директора¹;

Соловьева Г.М., к.м.н., врач¹;

Баталина Л.В., к.м.н., заведующая отделением рефракционной хирургии¹;

Гурмизов Е.П., к.м.н., главный врач²;

Кашников В.В., д.м.н., главный врач³;

Ганичев Г.А., главный врач⁴;

Малютин И.С., к.м.н., главный врач⁵.

¹Офтальмологический центр «Эксимер», 109147, Российская Федерация, Москва, ул. Марксистская, 3, стр. 1;

²Офтальмологический центр «Эксимер», 191023, Российская Федерация, Санкт-Петербург, Апраксин переулок, 6;

³Офтальмологический центр «Эксимер», 630005, Российская Федерация, Новосибирск, ул. Семьи Шамшиных, 58;

⁴Офтальмологический центр «Эксимер», 603022, Российская Федерация, Нижний Новгород, ул. Кулибина, 3;

⁵Офтальмологический центр «Эксимер», 344011, Российская Федерация, Ростов-на-Дону, Гвардейский переулок, 4.

Авторы не получали финансирование при проведении исследования и написании статьи.

Конфликт интересов: отсутствует.

Для цитирования: Першин К.Б., Пашинова Н.Ф., Цыганков А.Ю., Соловьева Г.М., Баталина Л.В., Гурмизов Е.П. и др. Непроникающая глубокая склерэктомия и имплантация дренажа Ex-Press R-50 в хирургическом лечении глаукомы. *Национальный журнал глаукома*. 2018;17(1):43-53.

Резюме

ЦЕЛЬ. Анализ средне- и долгосрочных результатов имплантации мини-шунта Ex-PRESS в лечении глаукомы.

МЕТОДЫ. Непроникающая глубокая склерэктомия с имплантацией мини-шунта Ex-PRESS R-50 проведена на 198 глазах 177 пациентов с неконтролируемой и/или рефрактерной к медикаментозной терапии глаукомой в период с 2011 по 2014 гг. Критерии исключения пациентов: наличие неоваскулярной, закрытоугольной или врожденной глаукомы, предшествующие офтальмологические оперативные вмешательства в течение последних 6 месяцев, необходимость одномоментной комбинированной хирургии катаракты и глаукомы. В исследование включен 161 пациент (176 глаз). В анамнезе у 126 (77,6%) пациентов отмечено проведение других антиглаукомных хирургических вмешательств, у 108 (67%) пациентов была выполнена факосмульсификация катаракты с имплантацией ИОЛ, 43 (26,7%) пациентам проведена витрэктомия, при этом все хирургические вмешательства были выполнены в сроки более 6 месяцев перед настоящим

исследованием. Стандартное плановое офтальмологическое обследование всем пациентам выполняли до хирургического вмешательства и в сроки 1 день, 7 дней, 1, 2, 3, 6, 12, 18, 24 и 36 месяцев после имплантации дренажа. У части пациентов осмотры проводили также в 48 (n=44; 27,3%) и 60 (n=21; 13%) месяцев после операции. Дополнительно проведено разделение пациентов на группу 1 («факичная» глаукома; n=53; 32,9%) и группу 2 (артифакичная глаукома; n=108; 78,3%).

РЕЗУЛЬТАТЫ. Средний период наблюдения составил 43,7±2,9 месяцев. Средний возраст пациентов на момент хирургического вмешательства 72,4±9,6 года, из них 63 (39,1%) мужчины и 98 (60,9%) женщины. Отмечено снижение внутриглазного давления (ВГД) по сравнению с дооперационными значениями 32,3±8,7 до 6,2±7,7 мм рт.ст. через 1 неделю, 11,9±5,8 мм рт.ст. через 1 месяц, 12,5±4,0 — через 2 месяца, 12,7±4,8 — через 3 месяца, 12,1±4,5 — через 6 месяцев, 11,7±4,2 — через 12 месяцев, 12,9±5,1 мм рт.ст. через 18 месяцев после хирургического вмешательства.

Для контактов:

Цыганков Александр Юрьевич, e-mail: alextsygankov1986@yandex.ru

В срок наблюдения 24 месяца отмечено снижение ВГД до $15,3 \pm 6,6$ мм рт.ст., а в сроки наблюдения 36 месяцев — до $17,5 \pm 6,8$ мм рт.ст. (45,8%). У 44 (27,3%) пациентов через 48 месяцев отмечено превышение уровня границы «успеха» — $22,4 \pm 8,0$ мм рт.ст. В срок 60 месяцев после операции при анализе динамики ВГД у 21 (13%) пациента средний его уровень составил $26,1 \pm 8,2$ мм рт.ст. У пациентов отмечено статистически незначимое изменение МКОЗ с $0,61 \pm 0,25$ в предоперационном периоде до $0,57 \pm 0,31$ во время последнего осмотра ($p > 0,1$). Показано значимое снижение количества принимаемых антиглаукомных препаратов, при этом в срок наблюдения 24 месяца после хирургического вмешательства оно составило $0,55 \pm 1,1$ против $2,7 \pm 0,9$ в дооперационном периоде ($p = 0,002$), а в срок наблюдения 36 месяцев — $0,89 \pm 1,2$ ($p = 0,01$). Во всех исследуемых случаях в послеоперационном периоде (10–14 дней) проводили ежедневный массаж фильтрационной зоны. У 94 (58,4%) пациентов выполнено ИАГ-лазерное воздействие на шунт в различные послеоперационные сроки. Из осложнений наиболее часто отмечали транзиторную гипотонию в раннем послеоперационном периоде, симптом Зейделя, а также инкапсулирование фильтрационной подушки, которое требовало дополнительного амбулаторного вмешательства. В максимальный срок наблюдения 36 месяцев несколько лучшие результаты получены во 2-й группе (среднее ВГД $15,9 \pm 4,2$ против $17,3 \pm 4,4$ мм рт.ст. в группе 1, $p > 0,1$). Аналогичные отличия получены и для количества антиглаукомных препаратов ($0,81 \pm 0,9$ в группе 2 против

$0,97 \pm 1,1$ в группе 1, $p > 0,1$). Несколько большие различия получены для максимально скорректированной остроты зрения в отдаленном периоде наблюдения ($0,62 \pm 0,26$ во 2-й группе против $0,38 \pm 0,21$ в 1-й группе, $0,05 < p < 0,1$).

ЗАКЛЮЧЕНИЕ. Имплантация мини-шунта Ex-PRESS показана в осложненных случаях рефрактерной глаукомы при неэффективности ранее проведенных вмешательств или невозможности компенсации ВГД на максимально возможном режиме приема антиглаукомных препаратов. Относительная простота техники имплантации, небольшой процент осложнений и высокая эффективность в среднесрочном периоде наблюдения позволяют рекомендовать применение данного устройства для использования в офтальмохирургической практике. Оптимальные результаты возможны при имплантации мини-шунта под поверхностный склеральный лоскут и особом режиме послеоперационного ведения пациента, позволяющем поддерживать функционирование шунта и обеспечивать толерантное ВГД. Имплантация мини-шунта Ex-PRESS R-50 приводит к несколько лучшим, но статистически незначимым функциональным результатам у пациентов с артифакцией, однако в связи со снижением эффекта в отдаленные (до 5 лет) сроки наблюдения данное хирургическое вмешательство не является операцией первого выбора у данной группы пациентов.

КЛЮЧЕВЫЕ СЛОВА: первичная открытоугольная глаукома, рефрактерная глаукома, псевдоэкзофиолиативная глаукома, Ex-PRESS, непроникающая глубокая склерэктомия.

ENGLISH

Non-penetrating deep sclerectomy with Ex-Press R-50 drainage implantation in glaucoma surgical treatment

PERSHIN K.B., Med.Sc.D., Professor, Medical director¹;

PASHINOVA N.F., Med.Sc.D., Chief physician¹;

TSYGANKOV A.IU., M.D., Ph.D., Scientific advisor¹;

SOLOV'eva G.M., M.D., Ph.D.¹;

BATALINA L.V., M.D., Ph.D., Head of refractive surgery department¹;

GURMIZOV E.P., M.D., Ph.D., Chief physician²;

KASHNIKOV V.V., Med.Sc.D., Chief physician³;

GANICHEV G.A., Chief physician⁴;

MALYUTINA I.S., M.D., Ph.D., Chief physician⁵.

¹Ophthalmological center «Eximer», 3/1 Marksistskaya str., Moscow, Russian Federation, 109147;

²Ophthalmological center «Eximer», 6 Apraksin per., St.-Petersburg, Russian Federation, 191023;

³Ophthalmological center «Eximer», 58 Sem`i Shamshinich str, Nobosibirsk, Russian Federation, 630005;

⁴Ophthalmological center «Eximer», 3 Kulibina str., Nizhnij Novgorod, Russian Federation, 603022;

⁵Ophthalmological center «Eximer», 4 Gvardeiskij per., Rostov-na-Donu, Russian Federation, 344011.

Conflicts of Interest and Source of Funding: none declared.

For citations: Pershin K.B., Pashinova N.F., Tsygankov A.Iu., Solov'eva G.M., Batalina L.V., Gurmizov E.P., Kashnikov V.V., Ganichev G.A., Maljutina I.S. Non-penetrating deep sclerectomy with Ex-Press R-50 drainage implantation in glaucoma surgical treatment. *Natsional'nyi zhurnal glaukoma*. 2018;17(1):43-53.

Abstract

PURPOSE: Analysis of the medium- and long-term results of the mini-shunt Ex-Press implantation in glaucoma surgical treatment.

METHODS: Non-penetrating deep sclerectomy with the mini-shunt Ex-PRESS R-50 implantation was performed in 198 eyes of 177 patients with uncontrolled and/or refractory glaucoma between 2011 and 2014. Exclusion criteria for patients: signs of neovascularisation, close-angle or congenital glaucoma, previous ophthalmologic surgeries during the last 6 months, the need for simultaneous combined cataract and glaucoma surgery. The study included 161 patients (176 eyes). A review of the patients' anamnesis revealed a history of previous glaucoma surgical procedures in 126 (77.6%) patients, cataract phacoemulsification with IOL implantation in 108 (67%) patients and vitrectomy in 43 (26.7%) cases. All surgical interventions were undertaken within a period of more than 6 months before the present study. A standard ophthalmologic examination was performed in all patients prior to surgery and on days 1 and 7, as well as 1, 2, 3, 6, 12, 18, 24 and 36 months after the drainage implantation. In a number of patients, examinations were also performed 48 (n=44, 27.3%) and 60 (n=21, 13%) months after the operation. In addition, patients were divided into group I («phakic» glaucoma, n=53; 32.9%) and group II (pseudophakic glaucoma, n=108; 78.3%)

RESULTS: The mean follow-up period was 43.7±2.9 months. The mean age of patients at the time of surgery was 72.4 ± 9.6 years, with 63 (39.1%) male and 98 (60.9%) female patients. IOP decrease compared to preoperative values of 32.3±8.7 mmHg amounted to 6.2±7.7 mm Hg after 1 week, 11.9±5.8 mm Hg after 1 month, 12.5±4.0 mm Hg after 2 months, 12.7±4.8 mm Hg after 3 months, 12.1±4.5 mm Hg after 6 months, 11.7±4.2 mm Hg after 12 months, 12.9±5.1 mm Hg 18 months after surgery. At the follow-up period of 24 months, the IOP decreased to 15.3±6.6 mm Hg, and at follow-ups of 36 months to 17.5±6.8 mm Hg (45.8%). In 44 (27.3%) patients 48 months later, the IOP level exceeded the compensation level with average values of 22.4±8.0 mm Hg. In 60 months after the operation 21 (13%) patients had a mean IOP level of 26.1±8.2 mm Hg. A statistically insignificant change in BCVA from 0.61±0.25 in the preoperative period to 0.57±0.31 during the last exami-

nation was observed (p>0.1). There was a significant decrease in the number of glaucoma instillations with the average numbers of 0.55±1.1 and 0.89±1.2 24 and 36 months after the surgery respectively, compared to 2.7±0.9 prior to the surgery (p=0.002 and p=0.01). In all the investigated cases, a daily massage of the filtration zone was performed during the postoperative period. In 94 (58.4%) patients, the IAG laser procedure was performed on the shunt at various postoperative times. Postoperative complications included a transient hypotension in the early (10-14 days) postoperative period, Seidel's symptom and bleb encapsulation, which required additional intervention. At the maximum follow-up period of 36 months, somewhat better results were obtained in group II (mean IOP 15.9±4.2 mm Hg vs. 17.3±4.4 mm Hg in group I, p>0.1). Similar differences were obtained for the number of glaucoma drugs taken (0.81±0.9 in group II against 0.97±1.1 in group I, p>0.1). Larger differences were obtained for BCVA during the long-term follow-up period (0.62±0.26 in group II versus 0.38±0.21 in group I, 0.05<p<0.1).

CONCLUSION: Ex-PRESS mini-shunt implantation is indicated in patients with refractory glaucoma when with previous interventions and maximum antihypertension regimen proved insufficient to compensate intraocular pressure level. Relative simplicity of the implantation technique, a small percentage of complications and a high efficiency in the medium term observation period make it possible to recommend the use of this device for wide ophthalmic surgical practice. Optimal results are possible with the implantation of a mini-shunt under the superficial scleral flap and a special mode of postoperative management of the patient, which allows to maintain the functioning of the shunt and to provide a tolerant intraocular pressure. Implantation of the mini-shunt Ex-PRESS R-50 in patients with pseudophakia results in slightly better but statistically insignificant functional results, however, due to the reduction in the effect in long-term (up to 5 years) follow-up, this surgical intervention is not an operation of first choice for this group of patients.

KEYWORDS: primary open-angle glaucoma, refractory glaucoma, pseudoexfoliation glaucoma, Ex-PRESS, non-penetrating deep sclerectomy.

Актуальность

Глаукома — заболевание, характеризующееся развитием прогрессирующей оптической нейропатии и потерей ганглиозных клеток сетчатки [1]. При наличии толерантности к антиглаукомным препаратам и/или прогрессировании глаукомы, а также развитии рефрактерной глаукомы, несмотря на максимально возможный режим локальной терапии, вторым этапом лечения служит проведение перфорирующих или неперфорирующих хирургических вмешательств с целью предотвращения повреждения ганглиозных клеток. Трабекулэктомия, впервые предложенная в 1968 г., относится к широко распространенным фильтрационным хирургическим вмешательствам при глаукоме [2, 3]. Несмотря на возможность достижения контроля за уровнем внутриглазного давления (ВГД) [2, 4, 5],

выполнение трабекулэктомии может быть ассоциировано с рядом угрожающих зрению осложнений [6, 7]. С целью минимизации частоты развития послеоперационных осложнений были предложены другие неперфорирующие фильтрационные хирургические методики, наибольшее распространение из которых получила непроникающая глубокая склерэктомия (НГСЭ) [8]. По сравнению с трабекулэктомией для НГСЭ отмечен меньший уровень осложнений при сопоставимой эффективности контроля за ВГД [9-12]. Согласно данным С.Ю. Анисимовой с соавт., имплантация коллагенового дренажа «Ксенопласт» приводит к компенсации офтальмотонуса и сохранению зрительных функций в отдаленном периоде наблюдения в большинстве случаев, несмотря на наличие далеко зашедшей

глаукомы [12]. Несмотря на первые обнадеживающие результаты, иногда даже такие эффективные хирургические вмешательства, как глубокая склерэктомия с имплантацией коллагенового дренажа, оказываются малоэффективны и требуют проведения повторных операций, что привело к разработке и внедрению большого числа различных дренажных устройств с целью исключения или уменьшения рубцевания в зоне фильтрации, а также активации прямого оттока внутриглазной жидкости (ВГЖ) по новому естественному или увеальному пути [13-15].

В конце 1990-х годов для упрощения трабекулэктомии была предложена имплантация дренажа Ex-PRESS. Данное устройство представляет собой миниатюрный бесклапанный дренаж, выполненный из нержавеющей медицинской стали и предназначенный для усиления эффекта антиглаукомной хирургии [16-18]. Мини-шунт Ex-PRESS R-50 с внутренним диаметром 50 нм изначально имплантировали под конъюнктивальный лоскут [19, 20], однако в дальнейшем в связи с наличием послеоперационных осложнений технику имплантации модифицировали [21-24]. В нашей клинике имплантация данного устройства проводится с 2011 г.

Цель исследования — анализ средне- и долгосрочных результатов имплантации мини-шунта Ex-PRESS в лечении глаукомы.

Материалы и методы

НГСЭ с имплантацией мини-шунта Ex-PRESS R-50 проведена на 198 глазах 177 пациентов с неконтролируемой и/или рефрактерной к медикаментозной терапии глаукомой в период с 2011 по 2014 гг. в рамках проспективного, нерандомизированного исследования.

Отбор пациентов осуществляли по следующим критериям: наличие глаукомы, определяемое как уровень ВГД выше 21 мм рт.ст. на фоне максимально переносимой медикаментозной терапии и/или признаки прогрессирования дефектов полей зрения и/или экскавации диска зрительного нерва и истончения перипапиллярной сетчатки по данным оптической когерентной томографии (ОКТ). Критерии исключения пациентов: наличие неоваскулярной, закрытоугольной или врожденной глаукомы, предшествующие офтальмологические оперативные вмешательства в течение последних 6 месяцев, необходимость одномоментной комбинированной хирургии катаракты и глаукомы. Таким образом, в исследование включен 161 пациент (176 глаз). Распределение пациентов по стадиям глаукомы: II стадия — 18% (n=29), III стадия — 75% (n=121), IV стадия — 7% (n=11). В анамнезе у 126 (77,6%) пациентов отмечено проведение других антиглаукомных хирургических вмешательств, у 108 (67%) пациентов была выполнена факоэмульсификация

катаракты с имплантацией ИОЛ, 43 (26,7%) пациентам проведена витрэктомия, при этом все хирургические вмешательства были выполнены в сроки более 6 месяцев перед имплантацией шунта. В подавляющем большинстве случаев предшествующие хирургические вмешательства были комбинированными (факоэмульсификация и витрэктомия, факоэмульсификация и НГСЭ).

Дополнительно для оценки влияния предшествующей факоэмульсификации катаракты с имплантацией ИОЛ проведено разделение пациентов на группу 1 («факичная» глаукома; n=53; 32,9%) и группу 2 (артифакичная глаукома; n=108; 78,3%), куда были включены как пациенты с псевдофакичной глаукомой (n=25; 15,5%), так и с ранее выявленными ПОУГ и псевдоэксфолиативной глаукомой после факоэмульсификации катаракты (n=83; 51,6%).

Стандартное плановое офтальмологическое обследование всем пациентам выполняли до хирургического вмешательства и в сроки 1 день, 7 дней, 1, 2, 3, 6, 12, 18, 24 и 36 месяцев после имплантации дренажа. У части пациентов осмотры проводили также через 48 (n=44; 27,3%) и 60 (n=21; 13%) месяцев после операции. В дальнейшем пациентов наблюдали в клинике 1 раз в полгода, при необходимости запрашивали медицинскую информацию по месту жительства. Обследование включало визометрию с определением максимально скорректированной остроты зрения (МКОЗ) вдаль, тонометрию по Маклакову и пневмотонометрию, биомикроскопию, гониоскопию и офтальмоскопию с оценкой состояния диска зрительного нерва (ДЗН). Автоматическую периметрию выполняли с использованием аппарата Zeiss HFA-750i (Германия). При обследовании в послеоперационном периоде проводили оценку фильтрационной подушки, глубины передней камеры, наличия клеток и степени помутнения в передней камере и положения шунта по данным гониоскопии.

Все хирургические вмешательства выполнены в основном в условиях капельной анестезии, иногда применяли ретробульбарную или субконъюнктивальную анестезию. Конъюнктиву и тенонову капсулу отсепаровывали на уровне лимба. Выкраивали 5×4 мм поверхностный склеральный лоскут толщиной около 300 нм — ½ толщины склеры. Далее при помощи губки (спонжа) под склеральный и конъюнктивальный лоскуты в течение 30-60 секунд проводили аппликацию 0,2 мг/мл (0,02%) раствора митомицина С. В задней части склерального ложа кзади от шлеммова канала иссекали прямоугольный лоскут в глубоких слоях склеры размером 4×2×0,5 мм, при этом вскрытие самого шлеммова канала не проводили. С помощью 21G иглы выполняли парацентез около 1 мм кзади от сине-белой переходной зоны. Мини-шунт Ex-PRESS имплантировали через парацентез в переднюю камеру, при этом ВГЖ перемещалась в интрасклеральное

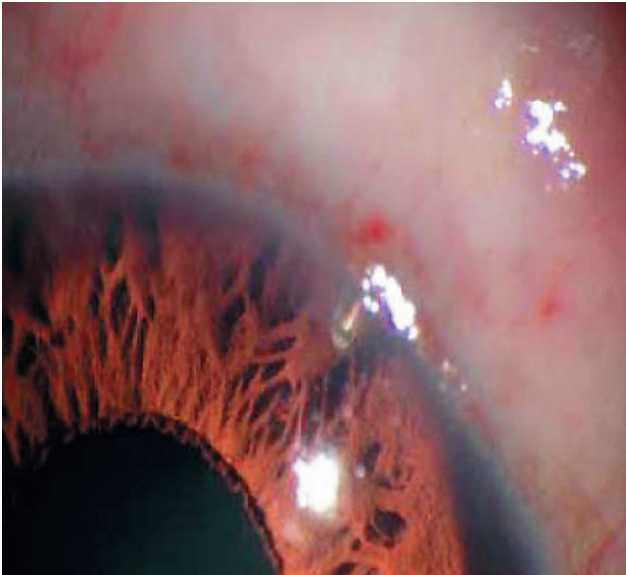

Рис. 1. Мини-шунт Ex-PRESS R-50 через 7 дней после хирургического вмешательства

Fig. 1. Ex-Press R-50 Mini Glaucoma Shunt 7 days after the implantation

пространство. Далее переднюю камеру заполняли низкомолекулярным вискоэластиком для поддержания ее глубины и создания устойчивости к оттоку ВГЖ. Имплантат накрывали поверхностным склеральным лоскутом и затем ушивали двумя 10-0 нейлоновыми швами. Конъюнктиву и тенонову капсулу ушивали двумя непрерывными рассасывающимися 8-0 швами. Внешний вид имплантированного мини-шунта по данным биомикроскопии представлен на рис. 1.

Мини-шунт Ex-PRESS R-50 («Alcon», США) разработан для усиления субсклеральной фильтрации внутриглазной жидкости. Дренаж выполнен из биосовместимой нержавеющей стали, что было показано в одном из патоморфологических исследований [17]. Общая длина шунта составляет 2,5 мм, длина внутриглазной порции — 2,0 мм. Внешний диаметр составляет приблизительно 400 нм (27G), а внутренний 50 нм. Описаны следующие характеристики мини-шунта Ex-PRESS R-50: 1) дистальный конец шунта закруглен для предотвращения повреждения радужки; 2) отверстие, через которое происходит дренаж ВГЖ, расположено на противоположной стороне плоскости радужки, что позволяет избежать ущемления ее стромы; 3) шпора, расположенная в дистальной части шунта, предотвращает смещение шунта; 4) верхняя заточка острия на проксимальном конце обеспечивает точное и контролируемое введение шунта [16].

Результаты хирургического вмешательства оценивали как «полный успех» при достижении ВГД без медикаментозной терапии >6 мм рт.ст. и ≤ 18 мм рт.ст. «Относительный успех» включал те же критерии для ВГД, но при применении медика-

Таблица 1. Предоперационные характеристики пациентов

Table 1. Preoperative patient characteristics

Характеристика Characteristic	Значение Value
Число пациентов, n Number of patients, n	161
Средний возраст, годы (M±m) Average age, years (M±m)	72,4±9,6
Мужчины/женщины Men/women	63/98
ВГД, мм рт.ст. (M±m) IOP, mm Hg (M±m)	32,3±8,7
Соотношение вертикального диаметра экскавации диаметру зрительного нерва (M±m) Vertical cup/disc ratio (M±m)	0,9±0,1
Стадии глаукомы Glaucoma stage	
II	29 (18%)
III	121 (75%)
IV	11 (7%)
Число антиглаукомных препаратов, n (M±m) Number of glaucoma medications, n (M±m)	2,7±0,9
Период наблюдения, мес (M±m) Follow-up period, months (M±m)	43,7±2,9

ментозной терапии. Критериями «неуспеха» служило ВГД более 18 мм рт.ст. и/или необходимость последующей антиглаукомной хирургии, а также удаления имплантата.

Статистическая обработка результатов исследования выполнена с использованием приложения Microsoft Excel 2010 и статистической программы Statistica 10.1 («StatSoft», США). Проведен расчет среднего арифметического значения (M), стандартного отклонения от среднего арифметического значения (m), минимальных (min) и максимальных (max) значений, размаха вариации Rv (разность max-min). Для оценки достоверности полученных результатов при сравнении средних показателей использовался t-критерий Стьюдента и ранговой критерий Уилкоксона. Различия между выборками считали достоверными при $p < 0,05$, доверительный интервал 95%.

Результаты

Мини-шунт Ex-PRESS R-50 имплантирован в 176 глаз 161 пациента в период с 2011 по 2014 годы. Средний период наблюдения составил $43,7 \pm 2,9$ (36-64) месяца. Средний возраст пациентов (63 мужчин, 39,1%; 98 женщин, 60,9%) на момент хирургического вмешательства $72,4 \pm 9,6$ года (табл. 1).

Таблица 2. Виды глауком в дооперационном периоде

Table 2. Виды глауком в дооперационном периоде

Характеристика Characteristic	Число пациентов, n (%) Number of patents, n (%)
Первичная открыто- угольная глаукома Primary open-angle glaucoma	67 (41,6)
Псевдоэкзофилиативная глаукома Pseudoexfoliation glaucoma	59 (36,6)
Псевдофакичная глаукома Pseudophakic glaucoma	25 (15,5)
Нормотензивная глаукома Normotensive glaucoma	9 (5,6)
Посттравматическая глаукома Post-traumatic glaucoma	1 (0,6)

Таблица 3. Послеоперационные осложнения

Table 3. Postoperative complications

Характеристика Characteristic	Число пациентов, n (%) Number of patents, n (%)
Транзиторная гипотония Transient hypotony	15 (9,3)
Симптом Зейделя Seidel's symptom	11 (6,8)
Отслойка сосудистой оболочки Choroidal detachment	3 (1,8)
Мелкая передняя камера Shallow anterior chamber	9 (5,6)
Инкапсулирование фильтрационной подушки Bleb incapsulation	61 (37,9)

Предоперационные диагнозы представлены в табл. 2. Из 161 пациента в 77,6% случаев (n=126) в анамнезе отмечены от 1 до 3 хирургических антиглаукомных вмешательств (лазерная иридотомия, иридопластика, фильтрационные операции или НГСЭ).

При выполнении тонометрии отмечено снижение ВГД по сравнению с дооперационными значениями с $32,3 \pm 8,7$ до $6,2 \pm 7,7$ мм рт.ст. (80,8% снижения) через 1 неделю, $11,9 \pm 5,8$ мм рт.ст. (63,2% снижения) через 1 месяц, $12,5 \pm 4,0$ мм рт.ст. (61,3% снижения) через 2 месяца, $12,7 \pm 4,8$ мм рт.ст. (60,7% снижения) через 3 месяца, $12,1 \pm 4,5$ мм рт.ст. (62,5% снижения) через 6 месяцев, $11,7 \pm 4,2$ мм рт.ст. (63,8% снижения) через 12 месяцев, $12,9 \pm 5,1$ мм рт.ст. (60,1% снижения) через 18 месяцев после хирургического вмешательства. В срок наблюдения 24 месяца

отмечено снижение ВГД до $15,3 \pm 6,6$ мм рт.ст. (47,3% снижения), а в сроки наблюдения 36 месяцев — до $17,5 \pm 6,8$ мм рт.ст. (45,8%), что несколько выше, чем в предыдущие сроки наблюдения ($p > 0,05$), и может свидетельствовать об ослаблении гипотензивного эффекта. В срок наблюдения 36 месяцев значения ВГД были максимально приближены к границе «успеха» (18 мм рт.ст.). У 44 (27,3%) пациентов доступна динамика ВГД через 48 месяцев после операции, при этом отмечено превышение уровня границы «успеха» — $22,4 \pm 8,0$ мм рт.ст. В срок 60 месяцев после операции при анализе динамики ВГД у 21 (13%) пациента средний его уровень составил $26,1 \pm 8,2$ мм рт.ст., что свидетельствует о значительном ослаблении гипотензивного эффекта оперативного вмешательства в долгосрочном периоде наблюдения. Динамика ВГД в зависимости от срока наблюдения представлена на рис. 2.

У пациентов отмечено статистически незначимое изменение МКОЗ с $0,61 \pm 0,25$ в предоперационном периоде до $0,57 \pm 0,31$ во время последнего осмотра ($p > 0,1$).

Показано значимое снижение количества принимаемых антиглаукомных препаратов, при этом в срок наблюдения 24 месяца после хирургического вмешательства оно составило $0,55 \pm 1,1$ против $2,7 \pm 0,9$ в дооперационном периоде ($p = 0,002$), а в срок наблюдения 36 месяцев — $0,89 \pm 1,2$ ($p = 0,01$).

Во всех исследуемых случаях в раннем (до 10-14 дней) послеоперационном периоде проводили ежедневный массаж фильтрационной зоны. У 94 (58,4%) пациентов выполнено ИАГ-лазерное воздействие на шунт в различные послеоперационные сроки. Возможными механизмами воздействия при данном вмешательстве служит как непосредственный термический эффект лазера, нагревающего металл и растворяющего «пробку» в просвете дренажа, так и его действие на прилегающие ткани, что обеспечивает фильтрацию ВГЖ не только через дренаж, но и снаружи от имплантированного устройства [20].

В табл. 3 приведены послеоперационные осложнения. Гипотонию определяли при уровне ВГД менее 6 мм рт.ст. в течение более 2 недель, мелкую переднюю камеру — при наличии иридокорнеального контакта на периферии, симптом Зейделя — при признаках ликеджа ВГЖ из фильтрационной подушки, отслойку сосудистой оболочки по данным эхографии и инкапсулирование фильтрационной подушки, приводящее к росту ВГД. Наиболее часто отмечали транзиторную гипотонию в раннем послеоперационном периоде, симптом Зейделя, а также инкапсулирование фильтрационной подушки, которое требовало дополнительного амбулаторного вмешательства. В конце периода наблюдения общий уровень «успеха» составил 68 и 84% для «полного» и «относительного» успеха соответственно. В 19 (11,8%) случаях уровень ВГД превысил допустимые

(18 мм рт.ст.) значения, что потребовало выполнения повторных вмешательств. У 7 (4,3%) пациентов выполнена экплантация дренажа Ex-PRESS и синустрабекулэктомия с имплантацией коллагенового дренажа «Ксенопласт» в переднюю камеру по методике, предложенной С.Ю. Анисимовой с соавт. [12], в связи с отсутствием гипотензивного эффекта в сроки наблюдения более 3 месяцев.

Дополнительно проведен анализ послеоперационных результатов в группах 1 (без предшествующей факоэмульсификации; $n=53$; 32,9%) и 2 (артифакция; $n=108$; 78,3%). В максимальный срок наблюдения 36 месяцев несколько лучшие результаты получены во 2-й группе (среднее ВГД $15,9 \pm 4,2$ против $17,3 \pm 4,4$ мм рт.ст. в 1-й группе), однако данные отличия не были статистически достоверными ($p > 0,1$). Аналогичные отличия получены и для количества принимаемых в виде инстилляций антиглаукомных препаратов ($0,81 \pm 0,9$ в группе 2 против $0,97 \pm 1,1$ в группе 1, $p > 0,1$). Несколько большие различия получены для МКОЗ в отдаленном периоде наблюдения ($0,62 \pm 0,26$ в группе 2 против $0,38 \pm 0,21$ в группе 1, различия значимы на уровне тенденции, $0,05 < p < 0,1$), однако данную разницу можно объяснить наличием у пациентов 1-й группы помутнений хрусталика различной степени. Частота и характер послеоперационных осложнений в исследуемых группах не различались. Таким образом, проведение НГСЭ с имплантацией мини-шунта Ex-PRESS R-50 приводит к несколько лучшим, но статистически незначимым функциональным результатам у пациентов с артифакцией, однако в связи со снижением эффекта в отдаленные (до 5 лет) сроки наблюдения данное хирургическое вмешательство не является операцией первого выбора у данной группы пациентов.

Обсуждение

Применение при глаукоме дренажных устройств как фильтрующих вмешательств впервые описано в 1907 г. [25]. К основной области их применения относят лечение сложных рефрактерных случаев глаукомы после отсутствия успеха от других хирургических вмешательств [16].

В конце 1990-х годов впервые были предложены миниатюрные дренажные устройства для хирургии глаукомы [16-20]. Дренаж Ex-PRESS R-50, предназначенный для субконъюнктивального введения, разработан для замены трабекулэктомии [17-20]. Согласно данным трехлетнего наблюдения за 26 пациентами, которым имплантировали данный дренаж, в исследовании С.Е. Traverso et al. общий уровень успеха с достижением ВГД менее 21 мм рт.ст. во время последнего осмотра на фоне приема гипотензивных препаратов или без таковых составил 76,9% [19]. В ряде других исследований показаны аналогичные результаты, но вместе

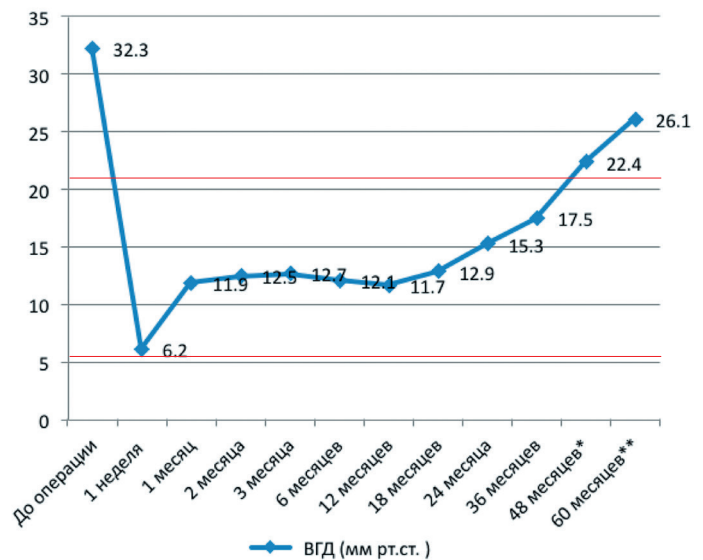


Рис. 2. Динамика ВГД у пациентов после имплантации мини-шунта Ex-PRESS в зависимости от срока наблюдения. Красными линиями обозначены границы «успеха» хирургического лечения.

Примечание: * – 44 (27,3%) пациента из 161; ** – 21 (13%) пациент из 161

Fig. 2. IOP dynamics after Ex-PRESS R-50 Mini Glaucoma Shunt dependin on the follow-up time point. Red lines show surgical success.

Note: * – 44 (27,3%) patients out of 161; ** – 21 (13%) patient out of 161

с тем описана и значительная частота послеоперационных осложнений, включая эрозию (протрузию дренажа) конъюнктивы, обструкцию дренажа и его дислокацию. В большинстве подобных случаев авторам приходилось эксплантировать дренажное устройство [21, 22, 26, 27].

Основываясь на полученных данных, были предприняты попытки разработки альтернативной хирургической техники имплантации дренажа. Основной идеей внедрения нового метода послужил тот факт, что поверхностный склеральный лоскут, выкраиваемый в ходе трабекулэктомии или глубокой склерэктомии, может служить защитой и предотвращать вышеуказанные осложнения [23, 24, 28]. Согласно данным Е. Dahan и Т.Р. Carmichael, имплантация дренажа Ex-PRESS R-50 под склеральный лоскут относится к безопасным и эффективным хирургическим вмешательствам [23]. В рамках ретроспективного исследования 100 глаз Maris et al. показали схожий гипотензивный эффект после имплантации дренажа Ex-PRESS R-50 под склеральный лоскут и меньший уровень гипотонии по сравнению с трабекулэктомией через 11 месяцев после оперативного вмешательства [24]. Soupin et al. сообщают об аналогичных удовлетворительных результатах после имплантации данного дренажа под склеральный лоскут при первичной открытоугольной глаукоме (ПОУГ) [28].

В работе M. Gavric et al. оценивали эффективность имплантации мини-шунта Ex-PRESS под поверхностный склеральный лоскут при ПОУГ и рефрактерной глаукоме. Всего в исследование было включено 35 пациентов (44 глаза), из них пациенты с ПОУГ составили 60% (n=21), а с псевдоэкзофиальной глаукомой 40% (n=14). Средний период наблюдения составил 8,6 месяца. Основные показатели оценивали в динамике от 1 дня до 12 месяцев после операции. Среднее снижение ВГД через 1 год составило 52,8%, а использование гипотензивных препаратов — 77%. Из послеоперационных осложнений авторы отмечают гипотонию (3,5%), внутриглазные кровоизлияния (3,5%) и обструкцию шунта (3,5%). Авторы отмечают эффективность используемой хирургической техники, несмотря на развитие ряда вышеуказанных осложнений [29]. В нашей работе частота послеоперационных осложнений была сопоставима с исследованием M. Gavric et al.

D. Lankaranian et al. описали собственный опыт имплантации мини-шунтов Ex-PRESS R-50 и T-50 у 100 пациентов (100 глаз) с предшествующей катарактальной или антиглаукомной хирургией. Устройство имплантировали под склеральный лоскут, срок наблюдения составил 27 месяцев (минимальный — 1 год). Полный успех отмечен в 60%, частичный — в 24% случаев. Авторами показано снижение ВГД с $27,7 \pm 9,1$ мм рт.ст. до операции до $14,02 \pm 5,1$ мм рт.ст., а также количества принимаемых препаратов с $2,73 \pm 1,1$ до $0,72 \pm 1,06$ в послеоперационном периоде ($p < 0,001$). К причинам неуспеха авторы относят неконтролируемое ВГД (11%), несостоятельность фильтрационной подушки (4%) и персистирующую гипотонию (1%). Вероятность успеха у пациентов с предшествующей хирургией катаракты и трабекулэктомией через 3 года наблюдения составляла 60 и 50,9% соответственно [30].

Данные длительного наблюдения за пациентами, которым был имплантирован мини-шунт Ex-PRESS, представили А.В. Куроедов с соавт. Обследовано 10 пациентов (10 глаз), средний возраст которых составил 66,5 года. Средний срок наблюдения за пациентами после имплантации Ex-PRESS мини-шунта составил $46,11 \pm 20,72$ месяца (минимальный — 10 мес., максимальный — 72 мес.). Средний уровень ВГД — $19,1 \pm 0,99$ мм рт.ст. (минимальный — 18, максимальный — 21 мм рт.ст.), у 3 (30%) пациентов компенсация офтальмотонуса была достигнута с помощью дополнительного назначения местной гипотензивной терапии. Различий в состоянии плотности эндотелиальных клеток между парными глазами на момент исходного и финального обследований выявлено не было ($p > 0,05$). Авторы заключают, что продолжительный гипотензивный эффект после имплантации мини-шунта остается несомненным конкурентным преимуществом для выбора дренирующего устройства в качестве метода антиглаукомного хирургического вмешательства [31].

Представляет интерес работа Н.В. Волковой и Т.Н. Юрьевой, в которой авторы предприняли попытку оценить гипотензивный эффект модифицированной имплантации мини-шунта Ex-PRESS на морфогенез путей оттока ВГЖ. Всего авторами выполнено 47 имплантаций мини-шунта: в 10 случаях по оригинальной технологии; в 37 — по модифицированной. Период послеоперационного наблюдения составил 12-24 месяцев. Pentacam-исследование позволило оценить условия независимого положения мини-шунта относительно структур угла передней камеры (УПК). Оценка морфогенеза путей оттока, причин декомпенсации ВГД и длительности гипотензивного эффекта определены в процессе ультрабиомикроскопического (УБМ) мониторинга. Авторы предлагают с целью стабильного и независимого положения дренажа Ex-PRESS для дисцизии склеры использовать иглу 30G с направлением вкола под углом 3-5° от поверхности радужки; для увеличения объема интрасклеральной полости (ИСП) — выкраивать склеральный желобок. Предложенные нюансы модифицированной имплантации, согласно Н.В. Волковой и Т.Н. Юрьевой, исключают гиперфильтрацию, дислокацию дренажа и тенденцию к рубцеванию в раннем послеоперационном периоде. При адекватно сформированных путях оттока ВГЖ (n=38) уровень ВГД в 1-е сутки после операции составил 14 ± 3 мм рт.ст., к 6 мес. — 19 ± 3 мм рт.ст. и был стабилен на протяжении всего периода наблюдения. Высота ИСП после Ex-PRESS-шунтирования составила 0,15-0,199 мм, высота скана — $2,2 \pm 0,43$ мм при адекватно сформированных путях оттока ВГЖ. По данным УБМ-мониторинга, в 28 (59,6%) случаях пути оттока ВГЖ сформированы адекватно; в 10 (21,3%) — дополнительно назначен транспальпебральный массаж; в 7 (14,9%) — пути оттока ВГЖ частично склерозированы, дополнительно назначена гипотензивная терапия; в 2 (4,2%) — пути оттока несостоятельны. Авторы заключают, что показанием к имплантации Ex-PRESS является исходно широкий профиль (43-45° и более) открытого УПК или предварительное выполнение лазерной иридэктомии при узком УПК. Несомненным преимуществом имплантации Ex-PRESS является создание «несмыкаемой» внутренней фистулы. Исследование морфогенеза путей оттока ВГЖ после имплантации Ex-PRESS в неосложненных случаях выявило формирование классической фильтрационной подушки, несмотря на незначительную высоту интрасклерального канала. Причиной срыва гипотензивного эффекта модифицированной имплантации мини-шунта Ex-PRESS является неадекватная воспалительная реакция в зоне интрасклерального канала или фильтрационной подушки [32].

Помимо описанных выше случаев рефрактерной глаукомы имплантация мини-шунта Ex-PRESS представляется перспективной и для витреоретинальных пациентов с вторичной глаукомой,

вызванной эмульгированием силиконового масла. А.В. Сидорова с соавт. описали собственный опыт наблюдения за 35 пациентами (35 глаз) после операции по поводу отслойки сетчатки. ВГД до операции составляло от 27 до 43 мм рт.ст. на максимальном гипотензивном режиме. Всем пациентам выполнялась имплантация Ex-PRESS по модифицированной методике в комбинации с имплантацией гидрогелевого дренажа. Офтальмологическое обследование до и после операции было дополнено УБМ и ОКТ переднего отрезка глаза. В послеоперационном периоде пациенты были обследованы на 1, 7, 15 сутки после операции и через 1, 3, 6, 12 и 18 месяцев. Согласно полученным авторами данным, в раннем послеоперационном периоде признаков воспалительной реакции отмечено не было. В 5 (14%) случаях выявлена гифема, а в 2 (6%) случаях — цилиохориоидальная отслойка. В раннем послеоперационном периоде гипотензивный эффект был достигнут во всех случаях, уровень ВГД на первые сутки после операции в среднем составил $10,3 \pm 3,4$ мм рт.ст. К 6 месяцам наблюдения средний уровень ВГД составил $15,7 \pm 4,1$ мм рт.ст. К 18 месяцам среднее ВГД составило $20,7 \pm 5,3$ мм рт.ст., при этом гипотензивные капли были назначены в 23 случаях. По данным ОКТ, в ИСП наблюдались точечные включения, гидрогелевый дренаж сформировал дополнительное депо для скопления и оттока пузырьков эмульгированного силикона, который визуализировался и субконъюнктивально. Авторы заключают, что применение комбинации Ex-PRESS и гидрогелевого дренажа при вторичной глаукоме, вызванной эмульгированием силикона у пациентов с оперированной отслойкой сетчатки, пролонгирует гипотензивный эффект антиглаукоматозной операции [33].

Преимущества имплантации дренажа Ex-PRESS для лечения рефрактерной глаукомы описаны в большом количестве работ. Однако есть исследования, в которых приводятся доказательства отсутствия значимых различий между НГСЭ с имплантацией Ex-PRESS и традиционной трабекулэктомией. L.D. Wagshal et al. сравнивали результаты обоих хирургических вмешательств через 1 год наблюдения. Всего в исследование вошли 64 пациента. Критерии исключения пациентов: наличие предшествующей глазной хирургии за исключением фактоэмульсификации или 1 трабекулэктомии, наличие увеита и пролапса стекловидного тела в переднюю камеру. Критерии полного и частичного успеха были аналогичны таковым в нашем исследовании. В группу Ex-PRESS вошли 33 пациента, в группу трабекулэктомии — 31. Показатели ВГД в дооперационном периоде между группами статистически не отличались. Базовое ВГД и через 1 год наблюдений составило $22,0 \pm 6,8$ против $22,7 \pm 10,3$ мм рт.ст. ($p=0,76$) и $11,6 \pm 4,5$ против $11,3 \pm 4,5$ мм рт.ст. ($p=0,81$) в группах трабекулэктомии и Ex-PRESS

соответственно. Уровень полного успеха составил 57% против 70% ($p=0,28$) в группах трабекулэктомии и Ex-PRESS соответственно. Статистически значимых различий в продолжительности хирургического вмешательства, количестве принимаемых препаратов, остроте зрения, центральной толщине роговицы, количестве эндотелиальных клеток, частоте осложнений между группами не выявлено [34]. В нашей работе сравнение с пациентами, которых оперировали методом трабекулэктомии, не проводилось.

Отдельного внимания заслуживает вопрос экономической эффективности имплантации дренажа Ex-PRESS по сравнению с трабекулэктомией и другими антиглаукомными операциями. В литературе доступны единичные работы, при этом показано, что при отсутствии значимых различий в эффективности (65% уровень полного успеха в группе Ex-PRESS против 55% в группе трабекулэктомии, $p=0,49$) стоимость имплантации и ведения пациентов первой группы на 956 у.е. выше, чем второй [35]. В настоящем исследовании имплантация мини-шунта Ex-PRESS показала высокую эффективность в среднесрочном (до 3 лет) периоде наблюдения, однако в дальнейшем компенсация ВГД не была удовлетворительной. По нашему мнению, высокая стоимость устройства не ассоциирована с ожидаемыми результатами в долгосрочном периоде наблюдения, в связи с чем необходимо усовершенствование как самого шунта, так и техники операции, а также проведение дальнейших исследований на репрезентативной выборке пациентов.

Заключение

Имплантация мини-шунта Ex-PRESS показана в осложненных случаях рефрактерной глаукомы при неэффективности ранее проведенных вмешательств или невозможности компенсации ВГД на максимально возможном режиме приема антиглаукомных препаратов. Относительная простота техники имплантации, небольшой процент осложнений и высокая эффективность в среднесрочном периоде наблюдения позволяют рекомендовать применение данного устройства для использования в офтальмохирургической практике. Оптимальные результаты возможны при имплантации мини-шунта под поверхностный склеральный лоскут и особом режиме послеоперационного ведения пациента, позволяющего поддерживать функционирование шунта и обеспечивать толерантное ВГД. Имплантация мини-шунта Ex-PRESS R-50 приводит к несколько лучшим, но статистически незначимым функциональным результатам у пациентов с артификацией, однако в связи со снижением эффекта в отдаленные (до 5 лет) сроки наблюдения данное хирургическое вмешательство не является операцией первого выбора у данной группы пациентов.

Литература

- Weinreb R.N., Khaw P.T. Primary open-angle glaucoma. *Lancet*. 2004; 22(363):1711-1720. doi: 10.1016/s0140-6736(04)16257-0.
- Watson P.G., Jakeman C., Ozturk M., Barnett M.F., Barnett F., Khaw K.T. The complications of trabeculectomy (a 20-year follow-up). *Eye*. 1990; 4:425-438. doi: 10.1038/eye.1990.54.
- Lim K.S., Allan B.D.S., Lloyd A.W., Muir A., Khaw P.T. Glaucoma drainage devices; past, present, and future. *Br J Ophthalmol*. 1998; 82:1083-1089.
- Mills R.P., Reynolds A., Emond M.J., Barlow W.E., Leen M.M. Long-term survival of Molteno glaucoma drainage devices. *Ophthalmology*. 1996;103:299-305. doi: 10.1016/s0161-6420(96)30700-8.
- Akafo S.K., Goultine D.B., Rosenthal A.R. Long-term post trabeculectomy intraocular pressures. *Acta Ophthalmol*. 1992;70:312-316. doi: 10.1111/j.1755-3768.1992.tb08570.x.
- Stewart W.C., Shields M.B. Management of anterior chamber depth after trabeculectomy. *Am J Ophthalmol*. 1988; 106:41-44. doi: 10.1016/0002-9394(88)90910-5.
- Savastano M.C., Savastano A., Sbordone S., Forte R., Piccirillo V., Costagliola C., Savastano S. Shallow anterior chamber after trabeculectomy: risk reduction by use of removable compression sutures. *J Glaucoma*. 2016;25(2):223-227. doi: 10.1097/IJG.0000000000000151.
- Федоров С.Н., Козлов В.И., Тимошкина Н.Т., Шарова А.Б., Ерескин Н.Н., Козлова Е.Е. Непроницающая глубокая склерэктомия при открытоугольной глаукоме. *Офтальмохирургия*. 1989;1(3):52-55.
- Khaw P.T., Wells A.P., Lim K.S. Surgery for glaucoma in the 21st century. *Br J Ophthalmol*. 2002;86:710-711. doi: 10.1136/bjo.86.7.710.
- Jonescu-Cuypers C., Jacobi P.C., Konen W., Krieglstein G. Primary viscocanalostomy versus trabeculectomy in white patients with open-angle glaucoma. A randomized clinical trial. *Ophthalmology*. 2001; 108:254-258. doi: 10.1016/s0161-6420(00)00514-5.
- Ambresin A., Shaarawy T., Mermoud A. Deep sclerectomy with collagen implant in one eye compared with trabeculectomy in the other eye of the same patient. *J Glaucoma*. 2002; 11:214-220. doi: 10.1097/00061198-200206000-00009.
- Анисимова С.Ю., Анисимов С.И., Рогачева И.В. Отдаленные результаты хирургического лечения рефрактерной глаукомы с использованием стойкого к биодеградации коллагенового дренажа. *Национальный журнал глаукома*. 2011;2:28-33.
- Shaarawy T., Karlen M., Schnyder C.C., Achache F., Sanchez E., Mermoud A. Five-year results of deep sclerectomy with collagen implant. *J Cataract Refract Surg*. 2001;27:1770-1778. doi: 10.1016/s0886-3350(01)01032-x.
- Shaarawy T., Mansouri K., Schnyder C.C., Ravinet E., Achache F., Mermoud A. Long-term results of deep sclerectomy with collagen implant. *J Cataract Refract Surg*. 2004;30:1225-1231. doi: 10.1016/j.jcrs.2003.10.035.
- Bissig A., Roy S., Rivier D., Zaninetti M., Shaarawy T., Mermoud A., Roy S. Ten years follow-up after deep sclerectomy with collagen implant. *J Glaucoma*. 2008;17:680-686. doi: 10.1097/ijg.0b013e318182ed9e.
- Mermoud A. Ex-PRESS implant. *Br J Ophthalmol*. 2005;89:396-397. doi: 10.1136/bjo.2004.061689.
- Nyska A., Glovinsky Y., Belkin M., Epstein Y. Biocompatibility of the Ex-PRESS miniature glaucoma drainage implant. *J Glaucoma*. 2003; 12:275-280. doi: 10.1097/00061198-200306000-00017.
- Sugiyama T., Shibata M., Kojima S., Ueki M., Ikeda T. The first report on intermediate-term outcome of Ex-PRESS glaucoma filtration device implanted under scleral flap in Japanese patients. *Clin Ophthalmol*. 2011;5:1063-6. doi: 10.2147/OPHTH.S23129.
- Traverso C.E., De Feo F., Messas-Kaplan A., Denis P., Levartovsky S., Sellem E., Badalà F., Zagorski Z., Bron A., Gandolfi S., Belkin M. Long term effect on IOP of a stainless steel glaucoma drainage implant (Ex-PRESS) in combined surgery with phacoemulsification. *Br J Ophthalmol*. 2005;89:425-429. doi: 10.1136/bjo.2004.058032.
- Kanner E.M., Netland P.A., Sarkisian S.R. Jr, Du H. Ex-PRESS miniature glaucoma device implanted under a scleral flap alone or combined with phacoemulsification cataract surgery. *J Glaucoma*. 2009; 18(6):488-91. doi: 10.1097/IJG.0b013e31818fb44e.
- Stewart R.M., Diamond J.G., Ashmore E.D., Ayyala R.S. Complications following Ex-PRESS glaucoma shunt implantation. *Am J Ophthalmol*. 2005;140:340-341. doi: 10.1016/j.ajo.2005.02.033.

References

- Weinreb R.N., Khaw P.T. Primary open-angle glaucoma. *Lancet*. 2004; 22(363):1711-1720. doi: 10.1016/s0140-6736(04)16257-0.
- Watson P.G., Jakeman C., Ozturk M., Barnett M.F., Barnett F., Khaw K.T. The complications of trabeculectomy (a 20-year follow-up). *Eye*. 1990; 4:425-438. doi: 10.1038/eye.1990.54.
- Lim K.S., Allan B.D.S., Lloyd A.W., Muir A., Khaw P.T. Glaucoma drainage devices; past, present, and future. *Br J Ophthalmol*. 1998; 82:1083-1089.
- Mills R.P., Reynolds A., Emond M.J., Barlow W.E., Leen M.M. Long-term survival of Molteno glaucoma drainage devices. *Ophthalmology*. 1996;103:299-305. doi: 10.1016/s0161-6420(96)30700-8.
- Akafo S.K., Goultine D.B., Rosenthal A.R. Long-term post trabeculectomy intraocular pressures. *Acta Ophthalmol*. 1992;70:312-316. doi: 10.1111/j.1755-3768.1992.tb08570.x.
- Stewart W.C., Shields M.B. Management of anterior chamber depth after trabeculectomy. *Am J Ophthalmol*. 1988; 106:41-44. doi: 10.1016/0002-9394(88)90910-5.
- Savastano M.C., Savastano A., Sbordone S., Forte R., Piccirillo V., Costagliola C., Savastano S. Shallow anterior chamber after trabeculectomy: risk reduction by use of removable compression sutures. *J Glaucoma*. 2016;25(2):223-227. doi: 10.1097/IJG.0000000000000151.
- Fedorov S.N., Kozlov V.I., Timoshkina N.T., Sharova A.B., Ereskin N.N., Kozlova E.E. Deep sclerectomy in open-angle glaucoma. *Ophthalmosurgery*. 1989;1(3):52-55.
- Khaw P.T., Wells A.P., Lim K.S. Surgery for glaucoma in the 21st century. *Br J Ophthalmol*. 2002;86:710-711. doi: 10.1136/bjo.86.7.710.
- Jonescu-Cuypers C., Jacobi P.C., Konen W., Krieglstein G. Primary viscocanalostomy versus trabeculectomy in white patients with open-angle glaucoma. A randomized clinical trial. *Ophthalmology*. 2001; 108:254-258. doi: 10.1016/s0161-6420(00)00514-5.
- Ambresin A., Shaarawy T., Mermoud A. Deep sclerectomy with collagen implant in one eye compared with trabeculectomy in the other eye of the same patient. *J Glaucoma*. 2002; 11:214-220. doi: 10.1097/00061198-200206000-00009.
- Anisimova S.Ju., Anisimov S.I., Rogacheva I.V. Long-term results of surgical treatment of refractory glaucoma with biodestruction resistant collagen antiglaucomatous drainage. *Natsional'nyi zhurnal glaucoma*. 2011;2:28-33.
- Shaarawy T., Karlen M., Schnyder C.C., Achache F., Sanchez E., Mermoud A. Five-year results of deep sclerectomy with collagen implant. *J Cataract Refract Surg*. 2001;27:1770-1778. doi: 10.1016/s0886-3350(01)01032-x.
- Shaarawy T., Mansouri K., Schnyder C.C., Ravinet E., Achache F., Mermoud A. Long-term results of deep sclerectomy with collagen implant. *J Cataract Refract Surg*. 2004;30:1225-1231. doi: 10.1016/j.jcrs.2003.10.035.
- Bissig A., Roy S., Rivier D., Zaninetti M., Shaarawy T., Mermoud A., Roy S. Ten years follow-up after deep sclerectomy with collagen implant. *J Glaucoma*. 2008;17:680-686. doi: 10.1097/ijg.0b013e318182ed9e.
- Mermoud A. Ex-PRESS implant. *Br J Ophthalmol*. 2005;89:396-397. doi: 10.1136/bjo.2004.061689.
- Nyska A., Glovinsky Y., Belkin M., Epstein Y. Biocompatibility of the Ex-PRESS miniature glaucoma drainage implant. *J Glaucoma*. 2003; 12:275-280. doi: 10.1097/00061198-200306000-00017.
- Sugiyama T., Shibata M., Kojima S., Ueki M., Ikeda T. The first report on intermediate-term outcome of Ex-PRESS glaucoma filtration device implanted under scleral flap in Japanese patients. *Clin Ophthalmol*. 2011;5:1063-6. doi: 10.2147/OPHTH.S23129.
- Traverso C.E., De Feo F., Messas-Kaplan A., Denis P., Levartovsky S., Sellem E., Badalà F., Zagorski Z., Bron A., Gandolfi S., Belkin M. Long term effect on IOP of a stainless steel glaucoma drainage implant (Ex-PRESS) in combined surgery with phacoemulsification. *Br J Ophthalmol*. 2005;89:425-429. doi: 10.1136/bjo.2004.058032.
- Kanner E.M., Netland P.A., Sarkisian S.R. Jr, Du H. Ex-PRESS miniature glaucoma device implanted under a scleral flap alone or combined with phacoemulsification cataract surgery. *J Glaucoma*. 2009; 18(6):488-91. doi: 10.1097/IJG.0b013e31818fb44e.
- Stewart R.M., Diamond J.G., Ashmore E.D., Ayyala R.S. Complications following Ex-PRESS glaucoma shunt implantation. *Am J Ophthalmol*. 2005;140:340-341. doi: 10.1016/j.ajo.2005.02.033.

22. Rivier D., Roy S., Mermoud A. Ex-PRESS R-50 miniature glaucoma implant insertion under the conjunctiva combined with cataract extraction. *J Cataract Refract Surg.* 2007; 33:1946-1952. doi: 10.1016/j.jcrs.2007.06.069.
23. Dahan E., Carmichael T.R. Implantation of a miniature glaucoma device under a scleral flap. *J Glaucoma.* 2005; 14:98-102. doi: 10.1097/01.jgg.0000151688.34904.b7.
24. Maris P.J.G. Jr, Ishida K., Netland P.A. Comparison of trabeculectomy with Ex-PRESS miniature glaucoma device implanted under scleral flap. *J Glaucoma.* 2007;16:14-19. doi: 10.1097/01.jgg.0000243479.90403.cd.
25. Першин К.Б., Лих И.А., Кашников В.В., Пашинова Н.Ф., Цыганков А.Ю. Новые возможности дренажной хирургии рефрактерной глаукомы. *Национальный журнал глаукома.* 2016; 15(4): 82-94.
26. Wamsley S., Moster M.R., Rai S., Alvim H.S., Fontanarosa J. Results of the use of the Ex-PRESS miniature glaucoma implant in technically challenging, advanced glaucoma cases: a clinical pilot study. *Am J Ophthalmol.* 2004;138:1049-1051. doi: 10.1016/j.ajo.2004.06.024.
27. Tavolato M., Babighian S., Galan A. Spontaneous extrusion of a stainless steel glaucoma drainage implant (Ex-PRESS). *Eur J Ophthalmol.* 2006;16:753-755.
28. Coupin A., Li Q., Riss I. Ex-PRESS miniature glaucoma implant inserted under a scleral flap in open-angle glaucoma surgery: a retrospective study. *J Fr Ophthalmol.* 2007;30:18-23.
29. Gavrić M., Gabrić N., Jagić J., Cović A. Clinical experience with Ex-PRESS Mini Glaucoma Shunt implantation. *Coll Antropol.* 2011; 35 Suppl 2:39-41.
30. Lankaranian D., Razeghinejad M.R., Prasad A., Fakhraie G., Freitas D.J., Ichhpujani P., Moster M.R. Intermediate-term results of the Ex-PRESS miniature glaucoma implant under a scleral flap in previously operated eyes. *Clin Exp Ophthalmol.* 2011;39(5):421-428. doi: 10.1111/j.1442-9071.2010.02481.x.
31. Куроедов А.В., Огородникова В.Ю., Фомин Н.Е. Результаты продолжительного наблюдения за пациентами с первичной открытоугольной глаукомой после имплантации мини-шунта Ex-PRESS®. *РМЖ. Клиническая офтальмология.* 2015;3:131-136.
32. Волкова Н.В., Юрьева Т.Н. Морфогенез путей оттока и оценка гипотензивного эффекта модифицированной имплантации мини-шунта Ex-PRESS. *Офтальмохирургия.* 2013;3:66-71.
33. Сидорова А.В., Ходжаев Н.С., Старостина А.В. Возможности применения ExPRESS-шунта в лечении вторичной глаукомы, вызванной эмульгированием силиконового масла у пациентов после витрореетинальных вмешательств. *Национальный журнал глаукома.* 2017; 16(2):57-62.
34. Wagschal L.D., Trope G.E., Jinapriya D., Jin Y.P., Buys Y.M. Prospective Randomized Study Comparing Ex-PRESS to Trabeculectomy: 1-Year Results. *J Glaucoma.* 2015; 24(8):624-629. doi: 10.1097/IJG.0000000000000029.
35. Patel H.Y., Wagschal L.D., Trope G.E., Buys Y.M. Economic analysis of the Ex-PRESS miniature glaucoma device versus trabeculectomy. *J Glaucoma.* 2014;23(6):385-390. doi: 10.1097/IJG.0b013e31827a06f4.
22. Rivier D., Roy S., Mermoud A. Ex-PRESS R-50 miniature glaucoma implant insertion under the conjunctiva combined with cataract extraction. *J Cataract Refract Surg.* 2007; 33:1946-1952. doi: 10.1016/j.jcrs.2007.06.069.
23. Dahan E., Carmichael T.R. Implantation of a miniature glaucoma device under a scleral flap. *J Glaucoma.* 2005; 14:98-102. doi: 10.1097/01.jgg.0000151688.34904.b7.
24. Maris P.J.G. Jr, Ishida K., Netland P.A. Comparison of trabeculectomy with Ex-PRESS miniature glaucoma device implanted under scleral flap. *J Glaucoma.* 2007;16:14-19. doi: 10.1097/01.jgg.0000243479.90403.cd.
25. Pershin K.B., Likh I.A., Kashnikov V.V., Pashinova N.F., Tsyganov A.Iu. New approaches to refractory glaucoma drainage surgery. *Natsional'nyi zhurnal glaucoma.* 2016;15(4): 82-94.
26. Wamsley S., Moster M.R., Rai S., Alvim H.S., Fontanarosa J. Results of the use of the Ex-PRESS miniature glaucoma implant in technically challenging, advanced glaucoma cases: a clinical pilot study. *Am J Ophthalmol.* 2004;138:1049-1051. doi: 10.1016/j.ajo.2004.06.024.
27. Tavolato M., Babighian S., Galan A. Spontaneous extrusion of a stainless steel glaucoma drainage implant (Ex-PRESS). *Eur J Ophthalmol.* 2006;16:753-755.
28. Coupin A., Li Q., Riss I. Ex-PRESS miniature glaucoma implant inserted under a scleral flap in open-angle glaucoma surgery: a retrospective study. *J Fr Ophthalmol.* 2007;30:18-23.
29. Gavrić M., Gabrić N., Jagić J., Cović A. Clinical experience with Ex-PRESS Mini Glaucoma Shunt implantation. *Coll Antropol.* 2011; 35 Suppl 2:39-41.
30. Lankaranian D., Razeghinejad M.R., Prasad A., Fakhraie G., Freitas D.J., Ichhpujani P., Moster M.R. Intermediate-term results of the Ex-PRESS miniature glaucoma implant under a scleral flap in previously operated eyes. *Clin Exp Ophthalmol.* 2011;39(5):421-428. doi: 10.1111/j.1442-9071.2010.02481.x.
31. Kuroedov A.V., Ogorodnikova V.Ju., Fomin N.E. Long-term results of Ex-PRESS® mini-shunt implantation in glaucoma patients. *RMJ Clinical Ophthalmology.* 2015;3:131-136.
32. Volkova N.V., Jur'eva T.N. The morphogenesis of the aqueous outflow pathways and the assessment of hypotensive effect of the EX-PRESS mini-shunt implantation. *Ophthalmosurgery.* 2013;3:66-71.
33. Sidorova A.V., Hodzhaev N.S., Starostina A.V. The potential of ExPRESS Mini Glaucoma Shunt implantation in the treatment of secondary glaucoma induced by silicone oil emulsification in patients after vitrectomy. *Natsional'nyi zhurnal glaucoma.* 2017; 16(2):57-62.
34. Wagschal L.D., Trope G.E., Jinapriya D., Jin Y.P., Buys Y.M. Prospective Randomized Study Comparing Ex-PRESS to Trabeculectomy: 1-Year Results. *J Glaucoma.* 2015; 24(8):624-629. doi: 10.1097/IJG.0000000000000029.
35. Patel H.Y., Wagschal L.D., Trope G.E., Buys Y.M. Economic analysis of the Ex-PRESS miniature glaucoma device versus trabeculectomy. *J Glaucoma.* 2014;23(6):385-390. doi: 10.1097/IJG.0b013e31827a06f4.

Поступила / Received / 22.01.2018