Национальный журнал глаукома
2020, Т. 19, № 2, стр. 3-10

National Journal of Glaucoma
2020, Vol. 19, № 2, pp. 3-10

УДК 617.7-007.681-089: 617.753

DOI: 10.25700/NJG.2020.02.01

Морфологические основы изменения рефракции после антиглаукомных операций фистулизирующего типа

Волжанин А.В., аспирант отдела глаукомы;
Петров С.Ю., д.м.н., главный научный сотрудник отдела глаукомы;
Рыжкова Е.Г., младший научный сотрудник отдела современных методов лечения в офтальмологии;
Сафонова Д.М., к.м.н., младший научный сотрудник отдела современных методов лечения в офтальмологии;
Аверич В.В., к.м.н., младший научный сотрудник отдела рефракционных нарушений.

ФГБНУ «НИИ глазных болезней», *119021, Российская Федерация, Москва, ул. Россолимо, 11А.*

Авторы не получали финансирование при проведении исследования и написании статьи.
Конфликт интересов: отсутствует.

Для цитирования: Волжанин А.В., Петров С.Ю., Рыжкова Е.Г., Сафонова Д.М., Аверич В.В. Морфологические основы изменения рефракции после антиглаукомных операций фистулизирующего типа. *Национальный журнал глаукома.* 2020; 19(2):3-10.

Резюме

ЦЕЛЬ. Изучить морфологические основы рефракционного сдвига, происходящего после фистулизирующей антиглаукомной хирургии.

МЕТОДЫ. В исследование включены 45 больных с декомпенсированной первичной открытоугольной глаукомой, которым была проведена синустрабекулэктомия (СТЭ). Пациентов обследовали до операции, через 1 неделю, 1 и 3 месяца.

Проводили визометрию, определение внутриглазного давления (ВГД) и биомеханических свойств фиброзной оболочки глаза, определение биометрических параметров — величины переднезадней оси (ПЗО), глубины передней камеры (ПК), толщины хрусталика (ТХ), ширины зрачка (ШЗр). Исследовали рефракцию глаза и кератометрические показатели — кривизну роговицы в сильном (R1) и слабом (R2) меридианах, среднюю кривизну (Avg), а также уровень роговичного цилиндра.

РЕЗУЛЬТАТЫ. Большинство значимых изменений происходят через 1 неделю. После операции на протяжении всего периода наблюдения происходит миопизация: показатель сферы увеличивается с -0,2 [-1,19; 1,25] до -0,68 [-2,61; -0,32] дптр к 3-му месяцу. На 1-й неделе после операции цилиндрический компонент увеличивается с -0,54 до -1,13 дптр, затем он возвращается к прежним значениям (-0,62 [-1,6; -0,28] дптр на 3-й месяц). Роговичный цилиндр коррелирует с общим до 1 месяца после операции, затем он вновь увеличивается до -1,13 [-1,81; -0,94] дптр на 3-й месяц. На протяжении всего периода наблюдения преобладает прямой астигматизм. R1 и R2 изменяются почти симметрично, что затрудняет анализ генеза роговичного цилиндра.

ВГД снижается в среднем с 24,8 [21,2; 29,0] до 9,2 [4,95; 16,2] мм рт.ст. на 1 неделю, затем оно находится в пределах 10-17 мм рт.ст. Динамика показателей биомеханики (гистерезис (CH), фактор резистентности роговицы (CRF)) соответствует уменьшению напряженности фиброзной оболочки глаза при компенсации ВГД после СТЭ.

Длина ПЗО в сроки через 1 неделю уменьшилась в среднем на 0,11 [0,06; 0,22] мм, затем наблюдался недостоверный тренд к восстановлению ее. На 1 неделю глубина ПК уменьшилась с 2,45 [2,23; 2,64] до 2,39 [1,95; 2,65] мм, также с недостоверным обратным трендом в дальнейшем. Ширина зрачка на 1 неделю увеличилась с 3,03 [2,69; 3,38] до 3,63 [2,20; 4,06] мм; затем зрачок наполовину вернулся к начальному состоянию.

Показатель сферического компонента рефракции обратно коррелирует с величиной ПЗО и ПК. Общий цилиндр коррелирует с роговичным, его сдвиг коррелирует со сдвигом роговичного цилиндра и более слабо обратно коррелирует с исходным цилиндром.

ВЫВОДЫ. После СТЭ происходит миопизация с преходящим астигматизмом. Рефракционный сдвиг зависит преимущественно от биометрических параметров глаза. Индуцированный астигматизм имеет роговичный характер.

КЛЮЧЕВЫЕ СЛОВА: глаукома, синустрабекулэктомия, рефракция, астигматизм.

Для контактов:

Волжанин Андрей Вячеславович, e-mail: avolzhanin@mail.ru

Поступила в печать: 26.03.2020

Received for publication: March 26, 2020

ENGLISH

Morphologic basis of the refraction shift after penetrating glaucoma surgery

Volzhanin A.V., postgraduate student of Glaucoma Department;
Petrov S.Yu., Med.Sc.D., senior research associate of Glaucoma Department;
Ryzhkova E.G., junior research associate of the Department of Modern Treatment Methods in Ophthalmology;
Safonova D.M., Ph.D., junior research associate of the Department of Modern Treatment Methods in Ophthalmology;
Averich V.V., Ph.D., junior research associate of the Refractive Disorders Department.

Scientific Research Institute of Eye Diseases, *11A Rossolimo st., Moscow, Russian Federation, 119021.*

Conflicts of Interest and Source of Funding: none declared.

For citations: Volzhanin A.V., Petrov S.Yu., Ryzhkova E.G., Safonova D.M., Averich V.V. Morphologic basis of refraction shift after penetrating glaucoma surgery. *Natsional'nyi zhurnal glaukoma.* 2020; 19(2):3-10.

Abstract

PURPOSE: To study the morphological basis of a refraction shift that occurs after penetrating glaucoma surgery.

METHODS: The study included 45 patients with progressive primary open-angle glaucoma, who underwent trabeculectomy. We examined patients prior to surgery, one week, one month and three months after the surgery.

The patients underwent visual acuity check, tonometry, measurements of biomechanical properties of the fibrous tunic of the eye, its axial length (AL), anterior chamber depth (ACD), lens thickness (LT) and pupil width. Refractometry and keratometry were also performed, including corneal curvature in steep and flat meridians (R1, R2), its average curvature (Ave), and the corneal cylinder.

RESULTS: Most of the significant changes occurred during the first week after surgery. Myopic shift continued to develop during the whole observation period: sphere increased from -0.2 [-1.19; 1.25] diopters to -0.68 [-2.61; -0.32] diopters by the third month. During the first week the cylinder increased from -0.54 diopters to -1.13 diopters, returning to previous condition by month 3 (-0.62 [-1.6; -0.28] diopters). Corneal cylinder value correlated with total astigmatism up to the end of the first month, then it increased again up to -1.13 [-1.81; -0.94] diopters by month 3. During all the observation period regular astigmatism prevailed, R1 and R2 changed in tandem, which complicated the analysis of corneal cylinder genesis.

Intraocular pressure (IOP) decreased from 24.8 [21.2; 29.0] to 9.2 [4.95; 16.2] mm Hg during the first week, then it remained within the range of 10-17 mm Hg. Change of biomechanical properties (corneal hysteresis, corneal resistance factor) showed the decrease of the fibrous tunic inner tension, consequent to IOP compensation after surgery.

AL decreased by 0.11 [0.06; 0.22] mm during the first week, then it showed an insignificant opposite trend. Simultaneously ACD decreased from 2.45 [2.23; 2.64] to 2.39 [1.95; 2.65] mm, also followed by a subsequent insignificant opposite trend. Pupil width during the first week increased from 3.03 [2.69; 3.38] to 3.63 [2.20; 4.06] mm; then the pupil resumed its diameter by half.

The spherical component had a negative correlation with AL and ACD. Total astigmatism correlated with the corneal one. Its delta correlated with the delta of the corneal cylinder power and, more weakly, with the preoperative cylinder power.

CONCLUSION: A myopic shift with temporary astigmatism occurs after trabeculectomy. The refraction shift depends mostly on the biometric parameters of the eye. Induced astigmatism is mostly corneal in nature.

KEYWORDS: glaucoma, trabeculectomy, refraction, astigmatism.

Глаукома является одной из ведущих причин слепоты и слабовидения в мире: в 2013 году в мире насчитывалось 64,3 млн больных глаукомой, к 2040 году это число может возрасти до 111,8 млн [1]. Несмотря на прогресс в диагностике и лечении, в настоящее время продолжается ухудшение качества жизни больных и рост инвалидизации вследствие поражения зрения из-за глаукомы [2]. Единственным доказанным вариантом лечения глаукомы на сегодняшний день является снижение внутриглазного давления (ВГД) до уровня целевого, что приводит к предотвращению дальнейшей гибели клеток сетчатки и сохранению зрительных функций [3, 4]. Наряду с фармакотерапией и лазерным лечением глаукомы, эффективным методом снижения ВГД является фистулизирующая хирургия, направленная на создание новых путей оттока для внутриглазной жидкости.

Наиболее распространенным вариантом фистулизирующей хирургии является синустрабекулэктомия (СТЭ), в ходе которой инициируется отток внутриглазной жидкости под конъюнктиву через

склеральную фистулу и склеральный лоскут, выполняющий роль клапана. Несмотря на зависимость долгосрочной эффективности СТЭ от ряда факторов, её результат может сохраняться на протяжении десятков лет [5, 6]. Однако, несмотря на то что при успешной СТЭ сохранение зрения и отмена ежедневных инстилляций гипотензивных препаратов очевидно способствуют достижению цели лечения, возможные побочные эффекты операции могут существенно влиять на качество жизни больных и приводить к отказу от хирургического лечения. Это особенно актуально в условиях снижения хирургической активности в лечении глаукомы, наблюдающегося в последние годы [7]. Одним из распространенных побочных эффектов антиглаукомной хирургии является индуцированный рефракционный сдвиг в раннем послеоперационном периоде, обусловленный изменением основных биометрических показателей глаза из-за вмешательства в макроструктуру его фиброзной оболочки.

Несмотря на кажущуюся малозначимость по сравнению с гибелью клеток сетчатки из-за глаукомы, рефракционная ошибка значительно влияет на трудоспособность и качество жизни [8-10]. На сегодняшний день существует единственное исследование, посвященное изменению качества жизни, связанного со зрением (VR-QOL, Vision-Related Quality Of Life) после антиглаукомной операции: авторы оценивают ухудшение как незначительное, однако после дооперационного анкетирования следующее было проведено только через 3 месяца после вмешательства [11]. Индуцированный рефракционный сдвиг как таковой известен давно: так, в 1869 году Snellen при экстракции катаракты выполняет роговичный разрез перпендикулярно сильному меридиану для коррекции астигматизма [12]. Однако широкое изучение изменения рефракции после антиглаукомной хирургии началось с публикации Hugkulstone 1993 года, в которой было описано, что СТЭ, в отличие от катарактальной хирургии, приводит к укручению вертикального меридиана роговицы с развитием прямого астигматизма [13]. Также в последние годы были опубликованы обзоры литературы, объединяющие данные об изменении биометрических параметров глаза после антиглаукомной хирургии [14-16]. Однако, несмотря на ряд выдвинутых теорий, были предприняты лишь единичные попытки показать связь между изменением рефракции и сдвигом биометрических показателей глаза.

Материалы и методы

В исследование были включены больные с декомпенсированной первичной открытоугольной глаукомой II и III стадий (19 и 26 случаев соответственно). В исследовании были использованы данные 45 больных (45 глаз), у которых СТЭ прошла успешно. Средний возраст больных составил 68±6,9 года; мужчин — 21, женщин — 24. Планируемое хирургическое вмешательство у исследуемых пациентов было первичным на оперируемом глазу. Подавляющее большинство пациентов использовали местную гипотензивную терапию из 2-4 лекарственных средств в среднем в течение 6 месяцев.

СТЭ выполняли по стандартной методике с доступом через лимбальный разрез конъюнктивы. Выкраивали склеральный лоскут размером 5×5 мм, с помощью парацентеза снижали офтальмотонус для предотвращения перепада давления в момент перфорации. После создания фистулы ушивали склеральный лоскут двумя узловыми швами (полипропилен 8/0), затем по той же методике ушивали конъюнктиву. После операции проводили стандартную местную противовоспалительную терапию на протяжении не менее месяца.

До включения в исследование всем пациентам проводили офтальмологическое обследование: визометрию, статическую периметрию, тонометрию, офтальмоскопию, биомикроскопию, оптическую когерентную томографию. Дополнительные обследования для данной работы проводили до операции, через 1 неделю, 1 и 3 месяца.

С помощью прибора Ocular Response Analyzer (ORA) («Reichert», США; бессрочный регистрационный номер ФСЗ 2008/03079 от 27.11.2008) исследовали ВГД и биомеханические особенности фиброзной оболочки. Оценивали IOPcc, IOPg (ВГД с поправкой на жесткость роговицы и ВГД, приведенное к измерению по Гольдману), CH (corneal hysteresis, роговичный гистерезис), CRF (corneal resistance factor, фактор резистентности роговицы).

С помощью аберрометра OPD Scan ARK-10000 («Nidek», Япония; бессрочный регистрационный номер ФСЗ 2012/12617 от 02.08.2012) получали данные рефрактометрии (сфера, цилиндр, ось) и кератометрии (кривизна сильного (R1) и слабого меридиана (R2), средняя кривизна (Avg), роговичный цилиндр).

Исследовали глубину передней камеры (ПК) и ширину зрачка с помощью шаймпфлюг-камеры Pentacam («Oculus Inc.», США; бессрочный регистрационный номер ФСЗ 2008/00005 от 28.01.2008); переднезаднюю ось (ПЗО) и толщину хрусталика (ТХ) измеряли с помощью бесконтактного оптического биометра Tomey OA-2000 («Tomey GmbH», Германия; бессрочный регистрационный номер ФСЗ 2011/08923 от 31.01.2011). Оптический биометр работает по принципу, схожему с таковым у оптического когерентного томографа, и в качестве точки отчета использует внутреннюю пограничную мембрану; в отличие от контактных ультразвуковых методов, нивелирует влияние исследователя и обеспечивает бо́льшую повторяемость результатов.

Статистическая обработка материала проводилась с помощью программного обеспечения Microsoft Excel 2013 (базовая описательная статистика; версия программы 15.0.5153.1000) и IBM SPSS Statistics

Таблица 1. **Динамика ВГД и биомеханических свойств фиброзной оболочки глаза по данным ORA, мм рт.ст. (медиана, Q25%, Q75%)**

Table 1. ***Change of IOP and biomechanical properties of the fibrous tunic of the eye, obtained with ORA, mm Hg (median, Q25%, Q75%)***

Показатели *Indicators*	До опер. *Baseline*	1 неделя *Week 1*	1 месяц *Month 1*	3 месяца *Month 3*
IOPcc	26,20 [22,03; 29,70]	8,95 [5,17; 15,73]	14,20 [10,20; 17,18]	13,65 [11,00; 15,36]
IOPg	24,20 [20,75; 29,28]	7,35 [2,08; 11,55]	11,45 [7,13; 14,63]	11,65 [9,28; 13,58]
CRF	11,20 [9,68; 11,98]	8,20 [5,36; 9,63]	8,25 [6,93; 9,45]	8,50 [7,65; 9,80]
CH	8,05 [6,73; 9,15]	9,80 [8,60; 11,23]	9,05 [8,20; 10,08]	9,15 [8,63; 10,40]

Таблица 2. **Динамика биометрических показателей, мм (медиана, Q25%, Q75%)**

Table 2. ***Change of biometrical properties, mm (median, Q25%, Q75%)***

Показатели *Indicators*	До опер. *Baseline*	1 неделя *Week 1*	1 месяц *Month 1*	3 месяца *Month 3*
ПЗО / AL	23,71 [22,80; 24,16]	23,64 [22,66; 24,18]	23,70 [22,70; 24,11]	23,99 [23,31; 24,54]
ПК / ACD	2,49 [2,24; 2,64]	2,39 [1,95; 2,65]	2,42 [2,24; 2,70]	2,56 [2,28; 3,17]
ТХ / Lens thickness	4,13 [3,78; 4,45]	4,14 [3,51; 4,76]	4,17 [3,89; 4,46]	4,12 [3,87; 4,71]
ШЗр / Pupil width	3,04 [2,69; 3,39]	3,58 [3,19; 3,98]	3,32 [3,04; 3,85]	3,20 [2,71; 3,96]

(статистическая обработка; версия программы 21.0.0.0). Для оценки значимости изменений использовали двухфакторный ранговый дисперсионный анализ Фридмана для связанных выборок; корреляции определяли с помощью коэффициента ранговой корреляции Спирмена. Уровень значимости был принят не превышающий 0,05.

Результаты

Полученные данные, кроме остроты зрения, не принадлежат нормальному распределению и представлены в формате Me [Q25%; Q75%].

Максимально корригированная острота зрения (МКОЗ) у пациентов до операции составляла в среднем 0,71±0,09 и не изменялась в течение периода наблюдения. Однако некорригированная острота зрения (НКОЗ), составившая изначально 0,65±0,08, снизилась на 1 неделе до 0,34±0,12. После этого наблюдался тренд к её восстановлению, но к 3 месяцу НКОЗ восстановилась только у 37 больных из 45.

В *табл. 1-3* и на *рис. 1-4* представлены исследуемые параметры во всех сроках наблюдения. Помимо остроты зрения, остальные значимые изменения среди других показателей были выявлены только на 1-й неделе. Достоверно ($p<0,005$) изменяются ВГД и биомеханические показатели, ПЗО, ширина зрачка, глубина передней камеры, сферический компонент рефракции, общий и роговичный цилиндры. Толщина хрусталика, ось цилиндра и кератометрические показатели (R1, R2, Avg) не претерпевают значимых изменений.

Проведен компонентный анализ корреляции рефракционных показателей с остальными параметрами. Выявлена прямая корреляция сферы с её исходным показателем (коэфф. 0,791) и обратная корреляция средней степени как с ПЗО и ПК на 1 неделю (коэфф. -0,767 и -0,415), так и со значениями ПЗО и ПК до операции (коэфф. -0,699 и -0,458). Выявлена также слабая обратная зависимость сферического компонента рефракции от исходной диоптрийности сильного меридиана (коэфф. -0,355). Величина сдвига сферы демонстрирует слабую обратную связь с величиной сдвига цилиндра (коэфф. -0,416).

Цилиндр демонстрирует среднюю корреляцию с роговичным цилиндром (коэфф. 0,589) и более слабую — с величиной изменения роговичного цилиндра (коэфф. 0,418).

Таблица 3. **Динамика рефракционных и кератометрических показателей**

Table 3. ***Change of refraction and keratometry***

Показатели *Indicators*	До опер. *Baseline*	1 неделя *Week 1*	1 месяц *Month 1*	3 месяца *Month 3*
Сфера / Sph	-0,23 [-1,29; 1,25]	0,50 [-2,25; -1,20]	-0,76 [-2,45; 0,29]	-1,68 [-2,43; -0,3]
Цилиндр / Cyl	-0,52 [-1,05; -0,15]	-1,12 [-1,75; -0,52]	-0,79 [-1,52; -0,40]	-0,81 [-1,70; -0,32]
Ось / Axis	87,0 [47,7; 107,0]	76,0 [24,0; 112,0]	81,0 [26,3; 113,0]	85,5 [12,5; 132,0]
R1	7,59 [7,35; 7,78]	7,49 [7,25; 7,70]	7,53 [7,36; 7,70]	7,62 [7,42; 7,96]
R2	7,43 [7,24; 7,63]	7,27 [7,11; 7,57]	7,38 [7,22; 7,62]	7,42 [7,12; 7,68]
Avg	7,50 [7,31; 7,70]	7,40 [7,21; 7,66]	7,47 [7,30; 7,65]	7,49 [7,32; 7,63]
Роговичный цилиндр Corneal cylinder	-0,75 [-0,94; -0,42]	-1,25 [-2,12; -0,79]	-0,92 [-1,36; -0,41]	-1,05 [-1,87; -0,91]

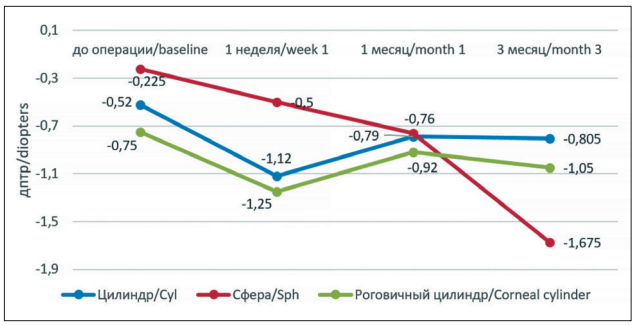

Рис. 1. Динамика показателей рефракции
Fig. 1. Refraction change

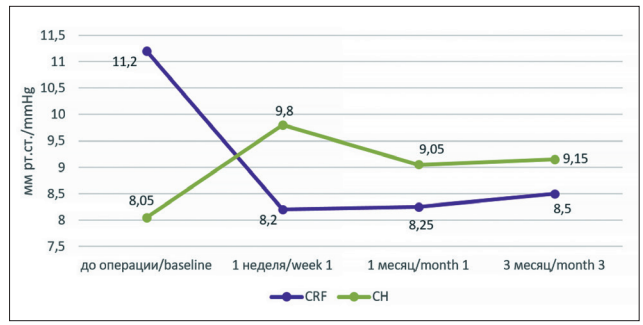

Рис. 2. Динамика биомеханических показателей
Fig. 2. Change of biomechanic parameters

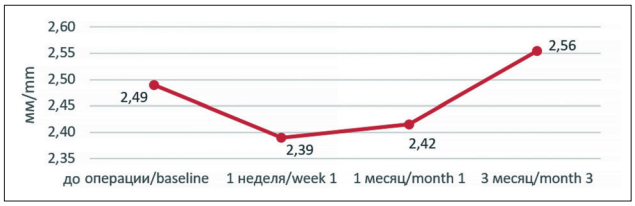

Рис. 3. Динамика глубины передней камеры
Fig. 3. Change of anterior chamber depth

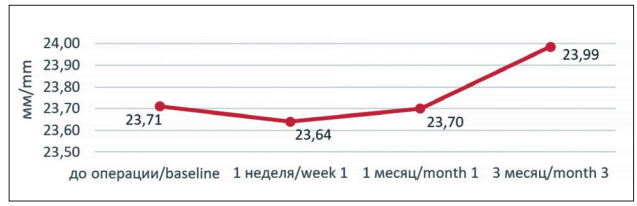

Рис. 4. Динамика ПЗО
Fig. 4. Change of axial length

В свою очередь, величина сдвига цилиндра обратно зависит от исходного цилиндра (коэфф. -0,460). Также величина сдвига цилиндра связана с величиной сдвига роговичного цилиндра (коэфф. 0,574). Также сдвиг цилиндра слабо коррелирует с показателями IOPcc и ПК на 1 неделю (коэфф. 0,375 и 0,336).

Не выявлено значительных (коэффициент корреляции больше 0,5) зависимостей роговичного цилиндра и его сдвига от других факторов; тем не менее отмечена слабая связь его сдвига с дельтой ВГД (коэфф. 0,373 для IOPcc). Кератометрические показатели (R1, R2, Avg) демонстрируют сложные взаимосвязи друг от друга и от величин сдвига друг друга

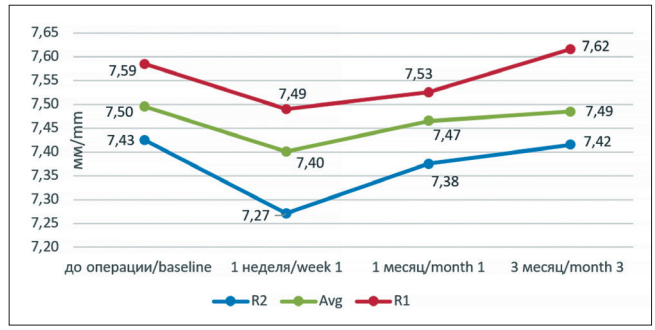

Рис. 5. Динамика кератометрических показателей
Fig. 5. Keratometry change

со средней и высокой степенью достоверности. Вместе с тем не выявлено их значительных зависимостей от других параметров: так, R2 показывает слабую обратную связь с ПЗО до операции и через 1 неделю (коэфф. 0,380 и 0,395), его дельта слабо коррелирует от исходной глубины ПК (коэффициент -0,361).

В свою очередь, величина изменения ПЗО через 1 неделю зависела от величины изменения ВГД (коэфф. 0,729). Также отмечена слабая (коэфф. 0,454) связь сдвига ПЗО от исходного ВГД; более сильная связь наблюдается между сдвигом ПЗО и ВГД на 1-й неделе (коэфф. 0,615). Глубина ПК связана как с исходным значением ПЗО, так и с ПЗО на 1-й неделе (коэфф. 0,676 и 0,764); величина изменения ПК слабо коррелирует с величиной изменения ПЗО (коэфф. 0,456).

Ширина зрачка в эти сроки обратно зависела от изменения глубины ПК (коэфф. -0,407).

Обсуждение

Полученные нами кераторефрактометрические результаты соотносятся с таковыми в аналогичных исследованиях и описанными в опубликованных ранее обзорах [14-16]. Мы наблюдали уменьшение кривизны роговицы после СТЭ как в сильном, так и в слабом меридианах. В большинстве работ определяется укручение вертикального меридиана с развитием прямого астигматизма, при этом в ряде случаев эти изменения сопровождались уплощением горизонтального меридиана [17]. В отдельных исследованиях отмечается, напротив, развитие обратного астигматизма [18, 19]. По данным обзора M. Pakravan et al., в среднем по данным исследований индуцированный астигматизм к третьему месяцу составляет 0,81±1,08 дптр и сохраняется в сроки до года, что соответствует нашим показателям на 3 месяц [14]. Delbeke et al. выявили зависимость развития астигматизма от снижения ВГД [20]; по нашим данным, эта связь очень слабая. Также мы выявили корреляции от слабой до средней относительно абсолютных значений и значений сдвига общего и роговичного цилиндра; возможно, это является признаком наличия других причин развития астигматизма после операции, помимо изменения формы роговицы.

По данным обзора предшествующих исследований, бесконтактные методы определения ПЗО дают более плавную кривую её динамики, чем контактные ультразвуковые методы, особенно в раннем послеоперационном периоде при возможной гипотонии [15]. В исследованиях с применением IOL-Master среднее уменьшение ПЗО составляло 0,1-0,15 мм, что соотносится с нашими изменениями, не учитывая обнаруженное нами недостоверное увеличение ПЗО на 3 месяц [21-23]. По нашим данным, снижение ПЗО зависит от величины изменения ВГД в раннем послеоперационном периоде.

Хотя СТЭ считается фактором риска прогрессирования катаракты, на текущий момент изменения хрусталика после СТЭ недостаточно изучены. Мы не обнаружили значимых изменений в толщине хрусталика после СТЭ, однако в другой работе было определено утолщение хрусталика в среднем на 0,07 мм, что вкупе с возможным его смещением вперед из-за спазма цилиарного тела, вызванного послеоперационной гипотонией, может обосновывать миопический сдвиг [14].

По данным обзора имеющихся работ, максимальное обмельчание ПК происходит в сроки от нескольких дней до двух недель после операции. Далее глубина ПК может как стабилизироваться, так и остаться мельче на 0,03-0,11 мм на протяжении многих лет [14, 15]. По нашим данным, максимальное уменьшение ПК происходит в течение первой недели (2,39 [41,95; 2,65] мм) с недостоверной тенденцией к обратному развитию в дальнейшем. Мы выявили взаимосвязь глубины ПК от ПЗО как до, так и после вмешательства, а также слабую связь обмельчания ПК с расширением зрачка, что также может вносить свой вклад в ухудшение зрения. Cunliffe et al. обнаружили, что изменение глубины ПК на 1 мм приводит к изменению сферы приблизительно на 2 дптр [17]; по нашим данным, эта связь существует, но она менее выражена, чем связь сферы с ПЗО.

На сегодняшний день неизвестна точная природа индуцированного астигматизма после СТЭ. К ключевым факторам его патогенеза относят тракционное воздействие швов на конъюнктиве и склеральном лоскуте [13, 24], смещение роговичного края фистулы [17], влияние каутеризации и контракционного воздействия рубцовой ткани [25, 26]. Вместе с тем другие наблюдения противоречат этим теориям: имеются противоречивые данные о влиянии съемных швов на кривизну роговицы [20, 27, 28], а непроникающая антиглаукомная хирургия приводит к меньшему изменению рефракции, несмотря на удаляемый глубокий лоскут [29].

Целью нашей работы было выявить взаимосвязь между рефракционными и анатомо-топографическими изменениями. Выбор методов для достижения этой цели обосновывает возможные ограничения нашей работы и направления возможных исследований в будущем. Ухудшение зрения после СТЭ может быть также обусловлено развитием иррегулярного астигматизма с изолированным уплощением роговицы в верхнем или нижнем сегментах; в ряде случаев эти изменения могут сохраняться до 12 месяцев после операции [30, 31]. Таким образом, перспективными являются дальнейшие исследования с применением кератотопографии. Также мы изучали изменение угла астигматизма с помощью методов описательной статистики. Несмотря на то что этих результатов достаточно для демонстрации

сохранения прямого астигматизма, более достоверное исследование угловых величин требует других методов, в частности, различных вариантов векторного анализа [32, 33].

Заключение

СТЭ является эффективным способом достижения целевого ВГД, сопровождающимся определенным изменением рефракции и развитием астигматизма с последующим ухудшением качества жизни. Учитывая, что нами не выявлено значимых корреляций между биометрическими показателями и развитием астигматизма, взаимосвязь сферического компонента с глубиной ПК и величиной ПЗО может быть ведущей причиной ухудшения зрения после антиглаукомной операции.

Изменения в рефракции, которые, по нашим данным и результатам других авторов, могут стабилизироваться в течение длительного периода, в свою очередь, могут учитываться при расчете ИОЛ при проведении факохирургии после СТЭ.

Литература

1. Tham Y.C., Li X., Wong T.Y., Quigley H.A., Aung T., Cheng C.Y. Global prevalence of glaucoma and projections of glaucoma burden through 2040: a systematic review and meta-analysis. *Ophthalmology*. 2014; 121(11):2081-2090. doi:10.1016/j.ophtha.2014.05.013
2. Wang W., He M., Li Z., Huang W. Epidemiological variations and trends in health burden of glaucoma worldwide. *Acta Ophthalmol.* 2019; 97(3):e349-e355. doi:10.1111/aos.14044
3. Terminology and guidelines for glaucoma: European glaucoma society. 4th edition. Savona, Italy. 2014.
4. Национальное руководство по глаукоме для практикующих врачей, 3-е издание, исправленное и дополненное. Под ред. Егорова Е.А., Астахова Ю.С., Еричева В.П. Москва: ГЭОТАР-Медиа; 2015. 456 с.
5. Егоров Е.А., Куроедов А.В., Городничий В.В., Петров С.Ю., Каменских Т.Г. и др. Ранние и отдаленные результаты хирургического лечения глаукомы (результаты многоцентрового исследования стран СНГ). *РМЖ Клиническая офтальмология.* 2017; 17(1):25-34. doi: 10.21689/2311-7729-2017-17-1-25-34
6. Sihota R., Shakrawal J., Sidhu T., Sharma A.K., Dada T., Pandey V. Does Trabeculectomy meet the 10-10-10 challenge in PACG, POAG, JOAG and Secondary glaucomas? *Int Ophthalmol.* 2020. doi:10.1007/s10792-020-01289-5
7. Абышева Л.Д., Александров А.С., Арапиев М.У. и др. Оптимизация лечебно-диагностического процесса у пациентов с первичной открытоугольной глаукомой. *Национальный журнал глаукома.* 2016; 15(2):19-34.
8. Kandel H., Khadka J., Goggin M., Pesudovs K. Patient-reported outcomes for assessment of quality of life in refractive error: a systematic review. *Optom Vis Sci.* 2017; 94(12):1102-1119. doi:10.1097/OPX.0000000000001143
9. Lou L., Yao C., Jin Y., Perez V., Ye J. Global patterns in health burden of uncorrected refractive error. *Invest Ophthalmol Vis Sci.* 2016; 57(14):6271-6277. doi:10.1167/iovs.16-20242
10. Naidoo K.S., Leasher J., Bourne R.R., Flaxman S.R., Jonas J.B., Keeffe J., Limburg H., Pesudovs K., Price H., White R.A., Wong T.Y., Taylor H.R., Resnikoff S., Vision Loss Expert Group of the Global Burden of Disease S. Global Vision Impairment and Blindness Due to Uncorrected Refractive Error, 1990-2010. *Optom Vis Sci.* 2016; 93(3):227-234. doi:10.1097/OPX.0000000000000796
11. Hirooka K., Nitta E., Ukegawa K., Tsujikawa A. Vision-related quality of life following glaucoma filtration surgery. *BMC Ophthalmol.* 2017; 17(1):66. doi:10.1186/s12886-017-0466-7
12. Snellen H. Die richtung der hauptmeridian de astigmatischen auges. *Albrecht von Graæfes Archiv Ophthalmol.* 1869; 15:199.
13. Hugkulstone C.E. Changes in keratometry following trabeculectomy. *Br J Ophthalmol.* 1991; 75(1):217-218.
14. Pakravan M., Alvani A., Esfandiari H., Ghahari E., Yaseri M. Post-trabeculectomy ocular biometric changes. *Clin Exp Optom.* 2017; 100(2):128-132. doi:10.1111/cxo.12477
15. Alvani A., Pakravan M., Esfandiari H., Safi S., Yaseri M., Pakravan P. Ocular biometric changes after trabeculectomy. *J Ophthalmic Vis Res.* 2016; 11(3):296-303. doi:10.4103/2008-322X.188399
16. Chan H.H.L., Kong Y.X.G. Glaucoma surgery and induced astigmatism: a systematic review. *Eye Vis (Lond).* 2017; 4:27. doi:10.1186/s40662-017-0090-x
17. Cunliffe I.A., Dapling R.B., West J., Longstaff S. A prospective study examining the changes in factors that affect visual acuity following trabeculectomy. *Eye (Lond).* 1992; 6(Pt 6):618-622. doi:10.1038/eye.1992.133

References

1. Tham Y.C., Li X., Wong T.Y., Quigley H.A., Aung T., Cheng C.Y. Global prevalence of glaucoma and projections of glaucoma burden through 2040: a systematic review and meta-analysis. *Ophthalmology*. 2014; 121(11):2081-2090. doi:10.1016/j.ophtha.2014.05.013
2. Wang W., He M., Li Z., Huang W. Epidemiological variations and trends in health burden of glaucoma worldwide. *Acta Ophthalmol.* 2019; 97(3):e349-e355. doi:10.1111/aos.14044
3. Terminology and guidelines for glaucoma: European glaucoma society. 4th edition. Savona, Italy. 2014.
4. National guidelines of glaucoma for practicing doctors: 3rd edition, revised and updated. Edited by Egorov E.A., Astakhov Yu.S., Erichev V.P. Moscow, GEOTAR-Media Publ., 2015. 456 p. (In Russ.).
5. Egorov E.A., Kuroyedov A.V., Gorodnichiy V.V., Petrov S.Yu., Kamenskikh T.G. et al. Early and long-term outcomes of glaucoma surgery: the results of multicenter study of CIS countries. *RMJ Clinical Ophthalmology* 2017; 17(1):25-34. (In Russ.). doi: 10.21689/2311-7729-2017-17-1-25-34
6. Sihota R., Shakrawal J., Sidhu T., Sharma A.K., Dada T., Pandey V. Does Trabeculectomy meet the 10-10-10 challenge in PACG, POAG, JOAG and Secondary glaucomas? *Int Ophthalmol.* 2020. doi:10.1007/s10792-020-01289-5
7. Abysheva L.D., Alexandrov A.S., Arapiev M.U. Optimization of diagnosis and treatment options in primary open-angle glaucoma patients. *Natsional'nyi zhurnal glaukoma.* 2016; 15(2):19-34. (In Russ.).
8. Kandel H., Khadka J., Goggin M., Pesudovs K. Patient-reported outcomes for assessment of quality of life in refractive error: a systematic review. *Optom Vis Sci.* 2017; 94(12):1102-1119. doi:10.1097/OPX.0000000000001143
9. Lou L., Yao C., Jin Y., Perez V., Ye J. Global patterns in health burden of uncorrected refractive error. *Invest Ophthalmol Vis Sci.* 2016; 57(14):6271-6277. doi:10.1167/iovs.16-20242
10. Naidoo K.S., Leasher J., Bourne R.R., Flaxman S.R., Jonas J.B., Keeffe J., Limburg H., Pesudovs K., Price H., White R.A., Wong T.Y., Taylor H.R., Resnikoff S., Vision Loss Expert Group of the Global Burden of Disease S. Global Vision Impairment and Blindness Due to Uncorrected Refractive Error, 1990-2010. *Optom Vis Sci.* 2016; 93(3):227-234. doi:10.1097/OPX.0000000000000796
11. Hirooka K., Nitta E., Ukegawa K., Tsujikawa A. Vision-related quality of life following glaucoma filtration surgery. *BMC Ophthalmol.* 2017; 17(1):66. doi:10.1186/s12886-017-0466-7
12. Snellen H. Die richtung der hauptmeridian de astigmatischen auges. *Albrecht von Graæfes Archiv Ophthalmol.* 1869; 15:199.
13. Hugkulstone C.E. Changes in keratometry following trabeculectomy. *Br J Ophthalmol.* 1991; 75(1):217-218.
14. Pakravan M., Alvani A., Esfandiari H., Ghahari E., Yaseri M. Post-trabeculectomy ocular biometric changes. *Clin Exp Optom.* 2017; 100(2):128-132. doi:10.1111/cxo.12477
15. Alvani A., Pakravan M., Esfandiari H., Safi S., Yaseri M., Pakravan P. Ocular biometric changes after trabeculectomy. *J Ophthalmic Vis Res.* 2016; 11(3):296-303. doi:10.4103/2008-322X.188399
16. Chan H.H.L., Kong Y.X.G. Glaucoma surgery and induced astigmatism: a systematic review. *Eye Vis (Lond).* 2017; 4:27. doi:10.1186/s40662-017-0090-x
17. Cunliffe I.A., Dapling R.B., West J., Longstaff S. A prospective study examining the changes in factors that affect visual acuity following trabeculectomy. *Eye (Lond).* 1992; 6(Pt 6):618-622. doi:10.1038/eye.1992.133

18. Hong Y.J., Choe C.M., Lee Y.G., Chung H.S., Kim H.K. The effect of mitomycin-C on postoperative corneal astigmatism in trabeculectomy and a triple procedure. *Ophthalmic Surg Lasers.* 1998; 29(6):484-489.
19. Нероев В.В., Алиев А.А.-Г., Нурудинов М.М. Сравнительный анализ динамики оптических аберраций и анатомо-оптических параметров роговицы в хирургии глаукомы. *Российский офтальмологический журнал.* 2018; 11(4):24-28. doi:10.21516/2072-0076-2018-11-4-24-28
20. Delbeke H., Stalmans I., Vandewalle E., Zeyen T. The effect of trabeculectomy on astigmatism. *J Glaucoma.* 2016; 25(4):e308-312. doi:10.1097/IJG.0000000000000236
21. Chen S., Wang W., Gao X., Li Z., Huang W., Li X., Zhou M., Zhang X. Changes in choroidal thickness after trabeculectomy in primary angle closure glaucoma. *Invest Ophthalmol Vis Sci.* 2014; 55(4):2608-2613. doi:10.1167/iovs.13-13595
22. Francis B.A., Wang M., Lei H., Du L.T., Minckler D.S., Green R.L., Roland C. Changes in axial length following trabeculectomy and glaucoma drainage device surgery. *Br J Ophthalmol.* 2005; 89(1):17-20. doi:10.1136/bjo.2004.043950
23. Kara N., Baz O., Altan C., Satana B., Kurt T., Demirok A. Changes in choroidal thickness, axial length, and ocular perfusion pressure accompanying successful glaucoma filtration surgery. *Eye (Lond).* 2013; 27(8):940-945. doi:10.1038/eye.2013.116
24. van Rij G., Waring G.O., 3rd. Changes in corneal curvature induced by sutures and incisions. *Am J Ophthalmol.* 1984; 98(6):773-783. doi:10.1016/0002-9394(84)90697-4
25. Sakamoto M., Matsumoto Y., Mori S., Ueda K., Inoue Y., Kurimoto T., Kanamori A., Yamada Y., Nakamura M. Excessive scleral shrinkage, rather than choroidal thickening, is a major contributor to the development of hypotony maculopathy after trabeculectomy. *PLoS One.* 2018; 13(1):e0191862. doi:10.1371/journal.pone.0191862
26. Иванов Д.Ф., Карпович А.Я., Дабур Т. Состояние клинической рефракции после склерангулореконструкции у больных глаукомой. *Офтальмологический журнал.* 1987; 7:33-35.
27. Rosen W.J., Mannis M.J., Brandt J.D. The effect of trabeculectomy on corneal topography. *Ophthalmic Surg.* 1992; 23(6):395-398.
28. Hornova J. [Trabeculectomy with releasable sutures and corneal topography]. *Cesk Slov Oftalmol.* 1998; 54(6):368-372.
29. Tanito M., Matsuzaki Y., Ikeda Y., Fujihara E. Comparison of surgically induced astigmatism following different glaucoma operations. *Clin Ophthalmol.* 2017; 11:2113-2120. doi:10.2147/OPTH.S152612
30. Claridge K.G., Galbraith J.K., Karmel V., Bates A.K. The effect of trabeculectomy on refraction, keratometry and corneal topography. *Eye (Lond).* 1995; 9(Pt 3):292-298. doi:10.1038/eye.1995.57
31. Hayashi K., Hayashi H., Oshika T., Hayashi F. Fourier analysis of irregular astigmatism after trabeculectomy. *Ophthalmic Surg Lasers.* 2000; 31(2):94-99.
32. Thibos L.N., Horner D. Power vector analysis of the optical outcome of refractive surgery. *J Cataract Refract Surg.* 2001; 27(1):80-85. doi:10.1016/s0886-3350(00)00797-5
33. Naeser K. Assessment and statistics of surgically induced astigmatism. *Acta Ophthalmol.* 2008; 86 Suppl. 1:5-28. doi:10.1111/j.1755-3768.2008.01234.x

18. Hong Y.J., Choe C.M., Lee Y.G., Chung H.S., Kim H.K. The effect of mitomycin-C on postoperative corneal astigmatism in trabeculectomy and a triple procedure. *Ophthalmic Surg Lasers.* 1998; 29(6):484-489.
19. Neroev V.V., Aliev A.A.-G., Nurudinov M.M. Comparative analysis of optical aberrations, anatomical and optical parameters of the cornea in glaucoma surgery. *Rossiyskiy oftalmologicheskiy zhurnal.* 2018; 4: 24-28. (In Russ.).
20. Delbeke H., Stalmans I., Vandewalle E., Zeyen T. The effect of trabeculectomy on astigmatism. *J Glaucoma.* 2016; 25(4):e308-312. doi:10.1097/IJG.0000000000000236
21. Chen S., Wang W., Gao X., Li Z., Huang W., Li X., Zhou M., Zhang X. Changes in choroidal thickness after trabeculectomy in primary angle closure glaucoma. *Invest Ophthalmol Vis Sci.* 2014; 55(4):2608-2613. doi:10.1167/iovs.13-13595
22. Francis B.A., Wang M., Lei H., Du L.T., Minckler D.S., Green R.L., Roland C. Changes in axial length following trabeculectomy and glaucoma drainage device surgery. *Br J Ophthalmol.* 2005; 89(1):17-20. doi:10.1136/bjo.2004.043950
23. Kara N., Baz O., Altan C., Satana B., Kurt T., Demirok A. Changes in choroidal thickness, axial length, and ocular perfusion pressure accompanying successful glaucoma filtration surgery. *Eye (Lond).* 2013; 27(8):940-945. doi:10.1038/eye.2013.116
24. van Rij G., Waring G.O., 3rd. Changes in corneal curvature induced by sutures and incisions. *Am J Ophthalmol.* 1984; 98(6):773-783. doi:10.1016/0002-9394(84)90697-4
25. Sakamoto M., Matsumoto Y., Mori S., Ueda K., Inoue Y., Kurimoto T., Kanamori A., Yamada Y., Nakamura M. Excessive scleral shrinkage, rather than choroidal thickening, is a major contributor to the development of hypotony maculopathy after trabeculectomy. *PLoS One.* 2018; 13(1):e0191862. doi:10.1371/journal.pone.0191862
26. Ivanov D.F., Karpovich A.Ya., Dabur T. Clinical refraction after scleranguloreconstruction in glaucoma patients. *Oftalmologicheskiy zhurnal.* 1987; 7:33-35. (In Russ.).
27. Rosen W.J., Mannis M.J., Brandt J.D. The effect of trabeculectomy on corneal topography. *Ophthalmic Surg.* 1992; 23(6):395-398.
28. Hornova J. [Trabeculectomy with releasable sutures and corneal topography]. *Cesk Slov Oftalmol.* 1998; 54(6):368-372.
29. Tanito M., Matsuzaki Y., Ikeda Y., Fujihara E. Comparison of surgically induced astigmatism following different glaucoma operations. *Clin Ophthalmol.* 2017; 11:2113-2120. doi:10.2147/OPTH.S152612
30. Claridge K.G., Galbraith J.K., Karmel V., Bates A.K. The effect of trabeculectomy on refraction, keratometry and corneal topography. *Eye (Lond).* 1995; 9(Pt 3):292-298. doi:10.1038/eye.1995.57
31. Hayashi K., Hayashi H., Oshika T., Hayashi F. Fourier analysis of irregular astigmatism after trabeculectomy. *Ophthalmic Surg Lasers.* 2000; 31(2):94-99.
32. Thibos L.N., Horner D. Power vector analysis of the optical outcome of refractive surgery. *J Cataract Refract Surg.* 2001; 27(1):80-85. doi:10.1016/s0886-3350(00)00797-5
33. Naeser K. Assessment and statistics of surgically induced astigmatism. *Acta Ophthalmol.* 2008; 86 Suppl. 1:5-28. doi:10.1111/j.1755-3768.2008.01234.x

Поступила / Received / 26.03.2020



Уважаемые читатели!
Вы можете оформить подписку на журнал
«НАЦИОНАЛЬНЫЙ ЖУРНАЛ ГЛАУКОМА»
по каталогу «Газеты и журналы» агентства
Роспечать в любом отделении связи.
Подписной индекс:
37353