

УДК 617.7-007.681-089

Результаты модифицированной непроникающей глубокой склерэктомии в лечении первичной открытоугольной глаукомы

Иошин И.Э., д.м.н, профессор, заведующий офтальмологическим отделением¹;

Ивачёв Е.А., врач-офтальмолог микрохирургического отделения глаза № 3².

¹ФГБУ «Клиническая больница Управления делами Президента РФ», 107143, Российская Федерация, Москва, ул. Лосиноостровская, д. 45;

²ГБУЗ «Пензенская областная офтальмологическая больница», 440026, Российская Федерация, Пенза, ул. Красная, д. 32.

Авторы не получали финансирование при проведении исследования и написании статьи. Конфликт интересов отсутствует.

Резюме

ЦЕЛЬ. Оценить гипотензивный эффект при модифицированной непроникающей глубокой склерэктомии (МНГСЭ) у больных с первичной открытоугольной глаукомой (ПОУГ).

МЕТОДЫ. В исследование был включен 91 пациент с ПОУГ. Больные были разделены на 2 группы: 1-я группа — 47 (51,6%) человек, которым проведена МНГСЭ с имплантацией полиамидной нити 5/00, и 2-я группа — 44 (48,4%) пациента, им выполнена модифицированная МНГСЭ с имплантацией дренажа Ксенопласт.

Техника операции: паралимбально производили разрез конъюнктивы и отделение её от эписклеры. Отсепаровывали П-образный склеральный лоскут размером 3×2 мм свободным краем к лимбу, а основанием в сторону экватора. С помощью лезвия формировали интрасклеральный тоннель в переднезаднем направлении глубиной 3 мм, который открывается в субконъюнктивальное пространство. Отсепаровывали более глубокий склеральный лоскут прямоугольной формы на 1/3 толщины склеры, единым блоком удаляли перифе-

рическую часть роговичной ткани и наружную стенку шлеммова канала, при этом вскрывали его полость. В сформированный тоннель помещали в переднезаднем направлении нить из полиамида 5/00 (дренаж Ксенопласт), тем самым расширяя его. Поверхностным склеральным лоскутом накрывали фильтрующую зону и накладывали непрерывный шов на конъюнктиву.

РЕЗУЛЬТАТЫ. У больных 1-й группы к 18 месяцу послеоперационного периода внутриглазное давление (ВГД) составило 19,2±1,9 мм рт.ст., компенсация ВГД наблюдалась у 78,7% пациентов; во 2-й группе — 19±1,8 мм рт.ст. и 79,5% соответственно.

ЗАКЛЮЧЕНИЕ. Предложенная операция может быть операцией выбора при ПОУГ; она позволяет достичь достаточно высоких гипотензивных результатов — до 79,1% в первые 18 месяцев после операции; для усиления эффекта возможно применение различных по материалу дренажей.

КЛЮЧЕВЫЕ СЛОВА: глаукома, хирургическое лечение, непроникающая глубокая склерэктомия, внутриглазное давление.

ENGLISH

The results of modified non-penetrating deep sclerectomy in the treatment of primary open-angle glaucoma

IOSHIN I.E., Med.Sc.D., Professor, Head of the Ophthalmology department¹;

IVACHEV E.A., M.D., Postgraduate².

¹The Central Clinical Hospital of the Presidential Administration of the Russian Federation, 45 Losinoostrovskaya st., Moscow, Russian Federation, 107143;

²The Penza Regional Ophthalmic Hospital, 32 Krasnaya str., Penza, Russian Federation, 440026.

Conflicts of Interest and Source of Funding: none declared.

Для контактов:

Ивачёв Евгений Александрович, e-mail: eivachov1@yandex.ru

Поступила в печать: 13.01.2016

Received for publication: January 13, 2016

Abstract

PURPOSE: To study the hypotensive effect of modified non-penetrating deep sclerectomy (NPDS) in patients with primary open-angle glaucoma.

METHODS: 91 patients with primary open-angle glaucoma were included in the study. The patients were divided into two groups. The first group consisted of 47 patients (51.6%) who underwent modified NPDS with implanted nylon thread 5/00, the second group included 44 patients (48.4%), who underwent modified NPDS with "Xenoplast" drainage implantation. The modified NPDS technique included using a paralimbal approach to cut the conjunctive and separate it from sclera, followed by cutting a U-shaped scleral flap (3×2 mm) with its free edge facing the limb and base — the equator. A cutting edge was used to form a 3 mm deep scleral tunnel opening into subconjunctive space. After that, we cut a deeper rectangular scleral flap (1/3 of scleral thickness) and excised the peripheral part of

corneal tissue in single block with the external surface of the Schlemm's canal, opening its lumen. A 5/00 nylon thread ("Xenoplast" drainage) was implanted into the formed tunnel in an anteroposterior direction, thus dilating it. The operation was finished by covering the filtration area with the superficial scleral flap and suturing the conjunctive.

RESULTS: After 18 weeks follow-up, patients of Group I had IOP=19.2±1.9 mm Hg, with IOP compensation in 78.7% of patients; in Group II — 19±1,8 mm Hg and 79.5% respectively.

CONCLUSION: This proposed NPDS modification might be considered a treatment of choice in patients with primary open-angle glaucoma, it had high hypotensive efficiency during 18 week postoperative follow-up (79.1% compensation rate); drainages of various materials can be used during this operation to enhance its hypotensive effect.

KEYWORDS: glaucoma, surgical treatment, non-penetrating deep sclerectomy, intraocular pressure.

Непроницающая глубокая склерэктомия (НГСЭ) — эффективное хирургическое вмешательство при первичной открытоугольной глаукоме (ПОУГ), механизм гипотензивного эффекта которого заключается в формировании оттока жидкости через функционирующую внутреннюю стенку трабекулы и далее по сформированному интрасклеральному пути под конъюнктиву. Резорбция субконъюнктивальной жидкости при сохранении свободного интрасклерального тока на фоне градиента внутриглазного давления (ВГД) обеспечивает устойчивую саморегуляцию и нормализацию офтальмотонуса [1-7]. Для поддержания свободного тока жидкости применяются различного вида дренажи [8-10].

Однако на практике, в зависимости от стадии глаукомного процесса, качества выполненной операции и ряда индивидуальных особенностей, происходит снижение гипотензивного эффекта НГСЭ [11-15]. Основной причиной этого справедливо считается рубцовый процесс в зоне хирургического вмешательства. При уплотнении (т.е. рубцевании) стенки трабекулы производится лазерная

десцеметогониопунктура, призванная обеспечить восстановление тока жидкости [16, 17]. Тем не менее при рубцевании интрасклерального пути и, как следствие, фильтрационной подушки возникает с учетом уровня ВГД необходимость выбора между медикаментозной компенсацией или повторной операцией.

Нежелательному процессу могут способствовать: коагуляция в зоне предполагаемых склеральных разрезов, не соответствующие направлению соединительнотканых волокон обширные П-образные разрезы склеры, деформация «свободного» поверхностного склерального лоскута, близкое расположение зоны разрезов и будущей зоны фильтрационной подушки и т. д. [18, 19].

Предложена модифицированная НГСЭ (МНГСЭ), в которой предусмотрено ограничение склеральных разрезов и коагуляции с разделением зоны операции и предполагаемой субконъюнктивальной подушки.

Цель исследования — оценить гипотензивный эффект при модифицированной непроницающей глубокой склерэктомии (МНГСЭ) у больных с ПОУГ.

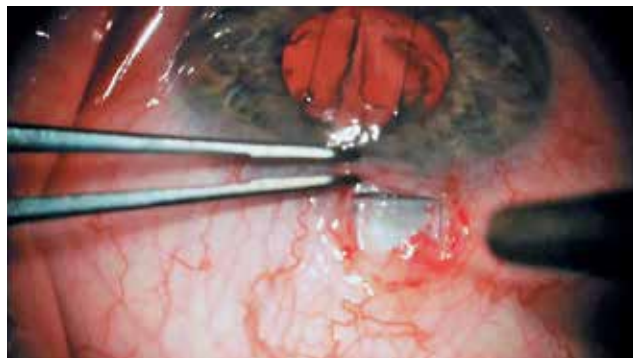

Рис. 1. Выделение П-образного склерального лоскута размером 3×2 мм

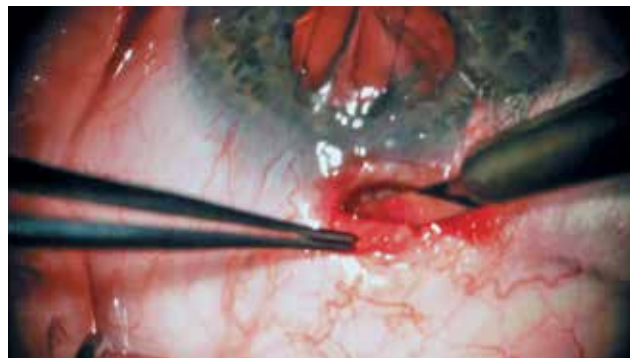


Рис. 2. Выкраивание П-образного склерального лоскута свободным краем к лимбу, а основанием в сторону экватора

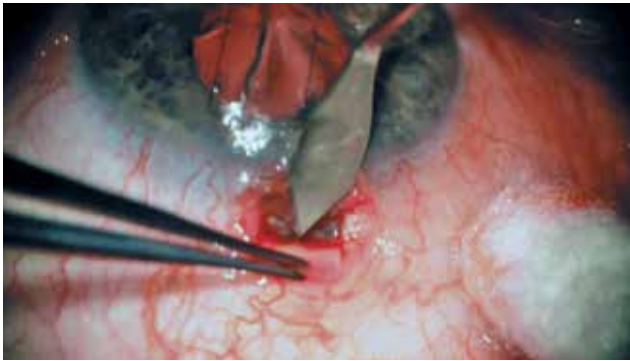

Рис. 3. Формирование интрасклерального тоннеля в переднезаднем направлении глубиной 3 мм

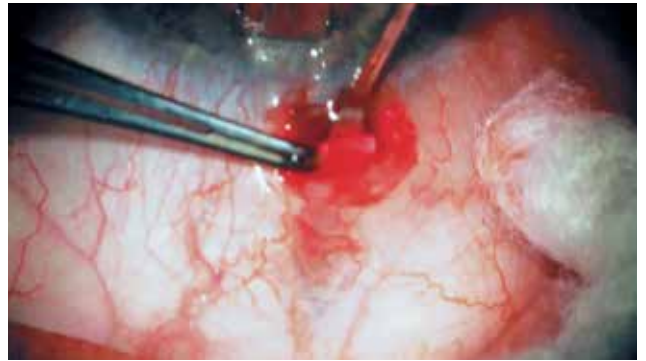

Рис. 4. Выход лезвия в субконъюнктивальное пространство через сформированный интрасклеральный тоннель

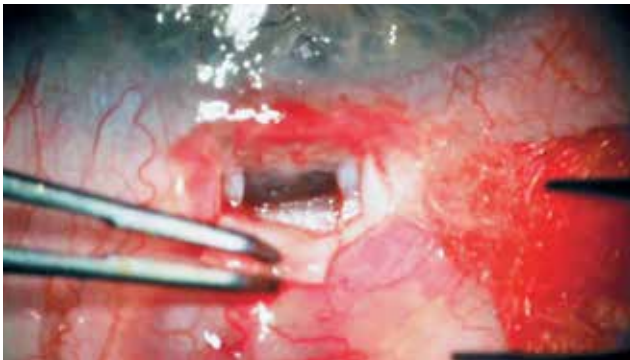


Рис. 5. Удаление внутреннего склерального лоскута со вскрытием шлеммова канала

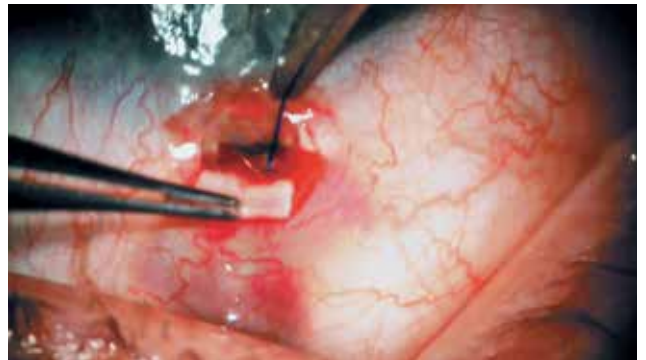


Рис. 6. Имплантация в интрасклеральный тоннель нити из полиамида 5/00 в переднезаднем направлении

Материалы и методы

В исследование был включен 91 пациент с ПОУГ, из них 49 (53,8%) мужчин и 42 (46,2%) женщины. Возраст больных составил от 43 до 89 лет. Стаж глаукомы — от 3 месяцев до 8 лет.

Всем пациентам перед операцией проведено обследование в следующем объеме: визометрия, биомикроскопия, гониоскопия, офтальмоскопия, периметрия, тонометрия по Маклакову, электронная тонография.

Техника операции (патент РФ № 2539554 от 4.12.2014). Паралимбально производили разрез конъюнктивы и отделение её от эписклеры. Отсепаровывали П-образный склеральный лоскут размером 3×2 мм свободным краем к лимбу, а основанием в сторону экватора (рис. 1, 2). С помощью лезвия формировали интрасклеральный тоннель в переднезаднем направлении, глубиной 3 мм, который открывается в субконъюнктивальное пространство (рис. 3, 4). Отсепаровали более глубокий склеральный лоскут прямоугольной формы на 1/3 толщины склеры, единым блоком удаляли периферическую часть роговичной ткани и наружную стенку шлеммова канала, при этом вскрывали его полость (рис. 5). В сформированный тоннель помещали в переднезаднем направлении нить из полиамида 5/00, тем самым расширяя его (рис. 6). Поверхностным склеральным лоскутом накрывали

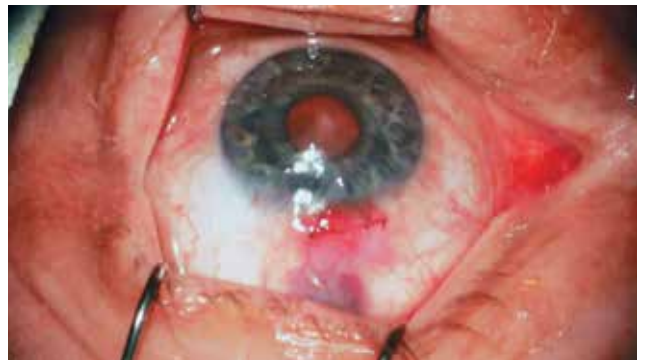

Рис. 7. Ушивание конъюнктивы непрерывным швом

фильтрующую зону и на конъюнктиву накладывали непрерывный шов (рис. 7).

Данная методика операции позволяет имплантировать в интрасклеральный канал дренажи любой модели и материала, размер которых был бы не больше сформированного тоннеля и имел дилатационную функцию. Для поддержания тока жидкости были использованы дренажи, выбор которых определялся их очевидной разницей по форме, структуре и механизму действия:

- полиамидная нить — синтетический нерассасывающийся шовный материал, инертный к окружающим тканям, не вызывающий аллергическую реакцию, диаметром 0,100-0,149 мм;

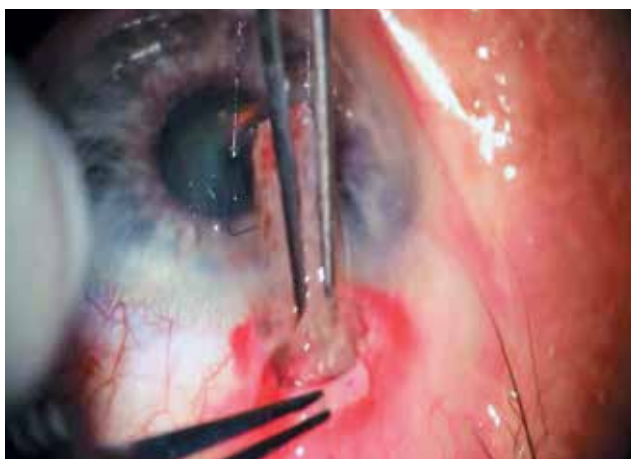

Рис. 8. Имплантация в интрасклеральный тоннель дренажа Ксенопласт в переднезаднем направлении

• Ксенопласт — нерастворимый пористый коллаген, выделенный из костной ткани сельскохозяйственных животных, размером 4,0×1,5×0,5-0,8 мм. Данный имплантат эластичен, не рассасывается, не обладает токсичностью, иммуногенностью [20].

Больные были разделены на максимально однородные по уровню ВГД группы: 1-я группа — 47 (51,6%) человек, которым проведена МНГСЭ с имплантацией полиамидной нити 5/00 (рис. 6), и 2-я группа — 44 (48,4%) пациента, им выполнена модифицированная МНГСЭ с имплантацией дренажа Ксенопласт (рис. 8). Анализируемые группы достоверно друг от друга не отличались.

Тоннометрическое давление у больных 1-й группы составило $28,2 \pm 1,8$ мм рт.ст. Из 47 человек 13 (27,6%) имели начальную стадию глаукомы, 17 (36,2%) — развитую и 17 (36,2%) — далеко зашедшую.

Тоннометрическое давление у больных 2-й группы составило $28,3 \pm 1,7$ мм рт.ст. Из 44 человек 11 (25%) имели начальную стадию глаукомы, 15 (34,1%) — развитую и 18 (40,9%) — далеко зашедшую.

При гониоскопии трёхзеркальной линзой Гольдмана у пациентов обеих групп выявлено следующее: угол передней камеры открыт, средней ширины (20-45°), пигментация шлеммова канала и трабекулы соответствовали стадии развития глаукомы и возрасту больного. Это составило 2-4 балла степени пигментации трабекулярного аппарата по А.П. Нестерову [14].

Перед операцией все больные получали максимальный режим гипотензивных средств в виде неселективных блокаторов β -, β_2 -адренорецепторов и ингибиторов карбоангидразы.

В раннем послеоперационном периоде всем пациентам была выполнена лазерная десцеметогониопунктура.

Ультразвуковое биомикроскопическое исследование переднего отрезка глаза проводили на ультразвуковом эхографе HiScan компании «Opticon»

(Италия) с иммерсионным датчиком на 35 МГц и ультразвуковом B-Scan plus компании «Accutome» (США) с иммерсионным датчиком на 48 МГц.

Статистическую обработку данных проводили с использованием пакета прикладных компьютерных программ «Statistica 6». При правильном распределении для анализа применяли параметрический критерий Стьюдента, при неправильном — непараметрические критерии (Вилкоксона и Манна-Уитни). Различия считались достоверными при $p < 0,05$. Результаты исследования представлены в виде $M \pm SD$ при нормальном распределении; при асимметричном — медианой (Me) с интерквартильным размахом в виде 25-й и 75-й перцентилей.

Результаты

При проведении МНГСЭ интраоперационных осложнений не было. Ранний послеоперационный период протекал без особенностей. Воспалительной реакция была слабо выражена во всех случаях. При осмотре визуализировалась разлитая, умеренной высоты фильтрационная подушечка, швы конъюнктивы состоятельны, рана адаптирована.

Динамика ВГД после проведенной МНГСЭ с имплантацией полиамидной нити 5/00 представлена в табл. 1.

За 18 месяцев наблюдения за пациентами у 10 (21,3%) из 47 было выявлено повышение ВГД до $25,8 \pm 1,4$ мм рт.ст. У 6 из них снижение ВГД до $20,7 \pm 1,3$ мм рт.ст. было достигнуто при применении фиксированной комбинации ингибитора карбоангидразы-II и неселективного блокатора бета-адренорецепторов. У 4 больных медикаментозная гипотензивная терапия и проведенная лазерная десцеметогониопунктура дали положительные результаты на непродолжительный срок, что потребовало повторной антиглаукоматозной операции проникающего типа.

Динамика ВГД после проведенной МНГСЭ с имплантацией дренажа Ксенопласт представлена в табл. 2.

За 18 месяцев наблюдения за пациентами у 9 (20,5%) из 44 было выявлено повышение ВГД до $26,6 \pm 1,7$ мм рт.ст. У 5 больных снижение ВГД до $20,4 \pm 1,5$ мм рт.ст. было достигнуто при применении фиксированной комбинации ингибитора карбоангидразы II и неселективного блокатора β -адренорецепторов. У 4 пациентов медикаментозная гипотензивная терапия и проведенная лазерная десцеметогониопунктура дали положительные результаты на непродолжительный срок, что потребовало проведения повторной антиглаукоматозной операции проникающего типа, после чего ВГД компенсировалось.

Сравнительный анализ динамики ВГД послеоперационного периода обеих групп представлен в табл. 3.

Уровень тонометрического ВГД до и после МНГСЭ с полиамидной нитью у больных с ПОУГ (мм рт.ст.)

Таблица 1

Стадия	Сроки	До операции	Послеоперационный период				
			1 мес.	3 мес.	6 мес.	1 год	18 мес.
Начальная (n=13)		28,1±1,6	16,2±1,8*	16,9±1,9*	17,7±1,8*	18,1±1,7*	19±1,9*
Развитая (n=17)		28,0±1,9	16,5±1,6*	16,8±1,7*	17,4±1,8*	18,2±1,9*	18,8±1,6*
Далеко зашедшая (n=17)		28,5±1,9	16,9±1,3*	17,3±1,5*	18,1±1,6*	18,3±1,7*	19,9±1,7*

Примечание: * — $p < 0,05$ в сравнении с дооперационными показателями.

Уровень тонометрического ВГД до и после МНГСЭ с дренажем Ксенопласт у больных с ПОУГ (мм рт.ст.)

Таблица 2

Стадия	Сроки	До операции	Послеоперационный период				
			1 мес.	3 мес.	6 мес.	1 год	18 мес.
Начальная (n=11)		28,3±1,8	15,9±1,6*	16,5±1,8*	17,3±1,7*	18,0±1,6*	18,5±1,8*
Развитая (n=15)		27,9±1,6	16,0±1,8*	16,9±1,8*	17,2±1,7*	18,8±1,8*	19±1,7*
Далеко зашедшая (n=18)		28,7±1,7	17,1±1,6*	17,8±1,8*	18,5±1,7*	19,3±1,8*	19,5±1,9*

Примечание: * — $p < 0,05$ в сравнении с дооперационными показателями.

Уровень тонометрического ВГД до и после операции у больных обеих групп (мм рт.ст.)

Таблица 3

Операция	Сроки	До операции	Послеоперационный период				
			1 мес.	3 мес.	6 мес.	1 год	18 мес.
МНГСЭ с п/амидной нитью 5/00 (n=47)		28,2±1,8	16,5±1,6	17,0±1,7	17,7±1,7	18,2±1,8	19,2±1,9
МНГСЭ с дренажем Ксенопласт (n=44)		28,3±1,7	16,3±1,7	17,1±1,8	17,7±1,7	18,7±1,7	19±1,8

ВГД у больных с МНГСЭ с полиамидной нитью 5/00 и у пациентов с МНГСЭ с дренажем Ксенопласт к 18 месяцу наблюдения статистически не отличалось (табл. 3).

Компенсация офальмотонуса у больных с МНГСЭ и полиамидной нитью 5/00 сохранилась в 78,7% (37/47); у пациентов с модифицированной НГСЭ и дренажем Ксенопласт — в 79,5% (35/44).

Повышение ВГД отмечено у 21,3% больных 1-й группы (10 из 47 оперированных) и у 20,5% (9 из 44) — 2-й группы.

Пример 1. Больной С., 60 лет, поступил с диагнозом: открытоугольная развитая с умеренно повышенным ВГД глаукома левого глаза. Глаукома выявлена 8 месяцев назад. Пациент применяет бринзоламид 2 р/д и травопрост 1 раз на ночь.

Острота зрения на момент поступления OD=1,0 OS=0,9. Тонометрия правого глаза в среднем составила 21,12±1,23, левого — 27,67±1,74 мм рт.ст. Больному была проведена на левый глаз МНГСЭ с имплантацией полиамидной нити 5/00. Операция и послеоперационный периоды без осложнений. Через 8 месяцев наблюдается разлитая фильтрационная подушечка (ФП), под конъюнктивной просматривается полиамидная нить, выходящая из интрасклерального тоннеля (рис. 9). ВГД левого глаза составило 17 мм рт.ст. При УБМ-исследовании в сагиттальной плоскости четко визуализируются операционная зона (1) и зона ФП (2), также интрасклерально наблюдается гиперэхогенная структура (3), что подразумевает расположение полиамидной нити в склеральном тоннеле.

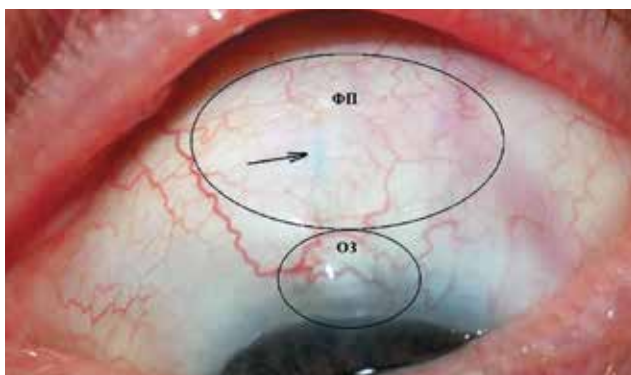


Рис. 9. Состояние фильтрационной подушечки через 8 месяцев после МНГСЭ с полиамидной нитью 5/00. Стрелкой указана полиамидная нить, выходящая из интрасклерального тоннеля

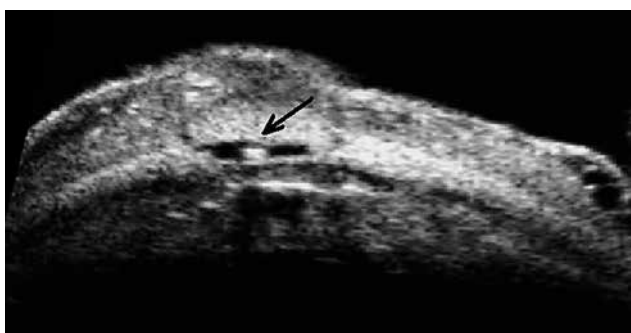


Рис. 11. УБМ операционной зоны после МНГСЭ с полиамидной нитью 5/00 через 8 месяцев (во фронтальной плоскости). Стрелкой указана полиамидная нить в интрасклеральном тоннеле

(рис. 10). На сканограмме УБМ-исследования операционной зоны во фронтальной плоскости располагается анэхогенная щель с центральным расположением гиперэхогенного объекта, что демонстрирует дилатационную способность полиамидной нити (рис. 11). Фильтрационная подушечка имеет изоэхогенную структуру с неравномерной акустической плотностью.

Пример 2. Больная Г., 60 лет, поступила с диагнозом: открытоугольная развитая с умеренно повышенным ВГД глаукома обоих глаз. Глаукома выявлена 2 года назад. Пациентка применяла фиксированную комбинацию ингибитора карбоангидразы-II и неселективного блокатора β -адренорецепторов (азарга) 2 р/д. Острота зрения на момент поступления OD=0,8, OS=0,7. Тонометрия правого глаза в среднем составила $27,23 \pm 2,01$, левого — $28,82 \pm 1,74$ мм рт.ст. Больной на левый глаз была проведена МНГСЭ с имплантацией дренажа Ксенопласт. Операция и послеоперационный период без осложнений. ВГД левого глаза составило 18 мм рт.ст. При УБМ-исследовании в сагиттальной плоскости визуализируется изоэхогенная ФП. Интрасклерально расположена гиперэхогенная пористая структура, подтверждающая расположение дренажа (рис. 12). На УБМ-снимке во фронтальной плоскости

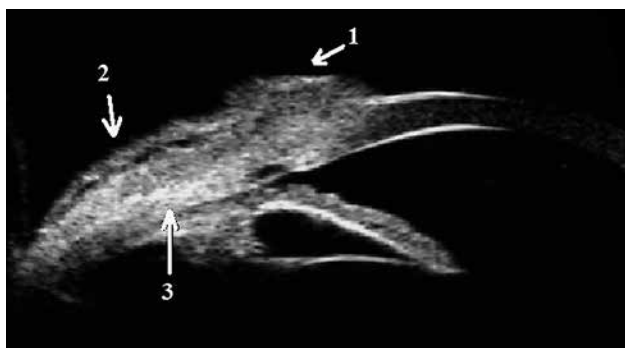


Рис. 10. УБМ операционной зоны после МНГСЭ с полиамидной нитью 5/00 через 8 месяцев (в сагиттальной плоскости). 1 – операционная зона; 2 – зона фильтрационной подушечки; 3 – полиамидная нить в интрасклеральном тоннеле

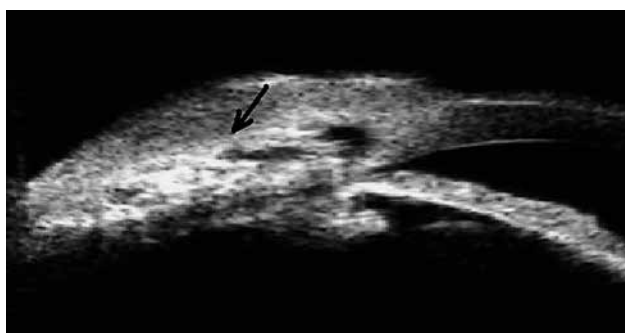


Рис. 12. УБМ операционной зоны после МНГСЭ с дренажем Ксенопласт через 3 месяца (в сагиттальной плоскости). Стрелкой указано интрасклеральное расположение дренажа

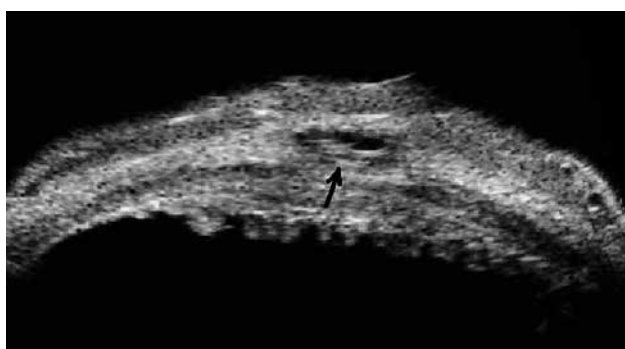


Рис. 13. УБМ операционной зоны после МНГСЭ с дренажем Ксенопласт через 3 месяца (во фронтальной плоскости). Стрелкой указано интрасклеральное расположение дренажа

в склере наблюдается овальный объект неоднородной структуры с пористым содержимым и неравномерной акустической плотностью (рис. 13).

Результаты и обсуждение

Причиной снижения гипотензивного эффекта операции НГСЭ считается избыточное рубцевание сформированных путей оттока внутриглазной жидкости и ФП, что наблюдается в 45% случаев [21-24].

Для уменьшения процесса рубцевания в зоне фильтрации внутриглазной жидкости некоторыми авторами предлагается во время НГСЭ иссекать эписклеру и соединительнотканную основу конъюнктивы как источник пролиферирующих фибробластов [25]. Имеются работы, в которых описываются методы борьбы с избыточным процессом рубцевания операционной области при помощи уменьшения размеров зоны хирургического вмешательства [26].

Ряд офтальмологов отечественной и зарубежной медицины утверждают, что интраоперационное применение вискоэластических материалов позволяет снизить процесс рубцевания в зоне фильтрации внутриглазной жидкости, а метод вискоканалостомии способствует активации переднего пути оттока водянистой влаги через расширенный просвет шлеммова канала [27-32].

Однако итоговая эффективность предложенных модификаций не очевидна, так как не устраняет принципиального момента — вовлечения в рубцовый процесс зоны будущей фильтрации за счет ее близкого расположения к зоне операции.

Представленная в работе МНГСЭ содержит это принципиальное отличие — хирургически формируются две зоны (рис. 9). Первая зона — операционная (ОЗ), локализуется непосредственно в области вскрытия шлеммова канала. Вторая зона — область, куда оттекает внутриглазная жидкость с формированием ФП и дальнейшей резорбции водянистой влаги через сосудистую сеть конъюнктивы и эписклеральной оболочки. Наличие двух зон приводит к минимальным рубцовым изменениям в области ФП, придавая ей разлитой вид.

При данной методике формирование интра-склерального пространства происходит в толще склеры, которая не подвергается механической травматизации и над которой не проводится диатермокоагуляция эписклеральной оболочки. Внутриглазная жидкость фильтруется через практически не травмированные и не деформированные структуры интра-склерального тоннеля.

Введённый в склеральный тоннель дренаж расширяет тоннель и способствует стабильной фильтрации внутриглазной жидкости. Данная особенность не дает склеральному лоскуту соприкасаться с нижней стенкой тоннеля, что предотвращает их сращение и блокировку путей оттока внутриглазной жидкости.

Выводы

1. Предложенная МНГСЭ может быть операцией выбора при ПОУТ; позволяет достичь достаточно высоких гипотензивных результатов — $19,1 \pm 1,9$ мм рт.ст. у 79,1% больных в сроки наблюдения до 18 месяцев; не сопровождается дополнительными специфическими осложнениями.

2. Условия, повышающие гипотензивную эффективность МНГСЭ, заключаются в разделении зон хирургии на операционную и будущую фильтрационную с отсутствием диатермокоагуляции в области ФП; формировании интра-склерального тоннеля с имплантацией дренажа; отсутствии свободного склерального лоскута, склонного к рубцовой деформации.

3. Предлагаемая МНГСЭ позволяет для усиления эффекта применять полиамидную нить 5/00 и дренаж Ксенопласт, которые демонстрируют схожую эффективность (78,7 и 79,5% соответственно).

Литература / References

1. Тахчиди Х.П., Ходжаев Н.С., Узунян Д.Г. и др. Ультразвуковая биомикроскопическая оценка динамики состояния хирургически сформированных путей оттока после непроникающей глубокой склерэктомии при нормализованном внутриглазном давлении. *Глаукома* 2006; 1:25-32. [Takhchidi K.P., Khodjaev N.S., Uzunyan D.G. et al. Ultrasound biomicroscopic evaluation of surgically formed outflow pathways status dynamics after NPDS in normalized intraocular pressure. *Glaucoma* 2006; 1:25-32. (In Russ.)].
2. Киселева О.А., Филиппова О.М., Бессмертный А.М. Роль оптической когерентной томографии переднего отрезка глаза в контроле и коррекции послеоперационного периода у больных глаукомой. *Российский офтальмологический журнал* 2009; 4:15-19. [Kiseleva O.A., Filippova O.M., Bessmertnyi A.M. The role of anterior eye segment optical coherent tomography in postoperative management of glaucoma patient. *Russian Ophthalmological Journal* 2009; 4:15-19. (In Russ.)].
3. Linnér E. Trabeculectomy — not only filtration. *J Glaucoma* 2002; 11:1-2. doi: 10.1097/00061198-200202000-00001.
4. Leung C.K., Yick D.W., Kwong Y.Y. et al. Analysis of bleb morphology after trabeculectomy with Visante anterior segment optical coherence tomography. *Br J Ophthalmol* 2007; 91:340-344. doi: 10.1136/bjo.2006.100321.
5. Singh M., Chew P., Friedman D.S. et al. Imaging of trabeculectomy blebs using anterior segment optical coherence tomography. *Ophthalmology* 2007; 114:47-53. doi: 10.1016/j.opth.2006.05.078.
6. Miura M., Kawana K., Iwasaki T. et al. Three-dimensional anterior segment optical coherence tomography of filtering blebs after trabeculectomy. *J Glaucoma* 2008; 317:193-196. doi: 10.1097/jgg.0b013e31815a34cd.
7. Tominaga A., Atsuya Miki, Yamazaki Y. et al. The assessment of the filtering bleb function with anterior segment optical coherence tomography. *J Glaucoma* 2010; 19:551-555. doi: 10.1097/jgg.0b013e3181ca76f3.
8. Анисимова С.Ю., Анисимов С.И., Рогачева И.В. Отдаленные результаты хирургического лечения рефрактерной глаукомы с использованием стойкого к биодеструкции коллагенового дренажа. *Глаукома* 2011; 2:28-33. [Anisimova S.Yu., Anisimov S.I., Rogacheva I.V. Long-term results of surgical treatment of refractory glaucoma with biodestruction resistant collagen antiglaucomatous drainage. *Glaucoma* 2011; 2:28-33. (In Russ.)].
9. Белый Ю.А., Терещенко А.В., Романенко С.Я. и др. Применение полимерного эластичного магнитного дренажа на этапе непроникающей глубокой склерэктомии в хирургии открытоугольной глаукомы. *Глаукома* 2004; 2:38-44. [Belyi Yu.A., Tereshchenko A.V., Romanenko S.Ya. et al. Use of polymer elastic magnetic drainage during the stage of nonpenetrating deep sclerectomy in open-angle glaucoma surgery. *Glaucoma* 2004; 2:38-44. (In Russ.)].
10. Алексеев И.Б., Абросимова Е.В., Адлейба О.А. и др. Российский опыт антиглаукоматозной хирургии с применением имплантата «Глаутекс». *РМЖ. Клиническая офтальмология* 2014; 4:193-197. [Alekseev I.B., Abrosimova E.V., Adleiba O.A. et al. The russian experience of glaucoma surgery using Glautex implant. *RMJ Clinical Ophthalmology* 2014; 4:193-197. (In Russ.)].

11. Милойко Б.Г. Повторные антиглаукоматозные операции в зоне предыдущего вмешательства с использованием коллагеновой губки. *Глаукома* 2003; 4:35-39. [Miloiko B.G. Antiglaucoma reoperations in the previous surgery zone with collagen implant under the scleral flap. *Glaucoma* 2003; 4:35-39. (In Russ.)].
12. Шмырева В.Ф., Петров С.Ю. Результаты и механизм действия неперфорирующей глубокой склерэктомии при интраоперационном контроле гипотензивного эффекта. *Вестник офтальмологии* 2003; 4:4-16. [Shmyreva V.F., Petrov S.Yu. The results and mechanism of action of NPDS during the operating control of hypotensive effect. *Vestn Ophthalmol* 2003; 4:4-16. (In Russ.)].
13. Леванова О.Г. Выбор оптимальных сроков повторных внутриглазных операций. *Офтальмохирургия* 2009; 1:40-43. [Levanova O.G. Optimal time for repeated intraocular surgeries. *Ophthalmosurgery* 2009; 1:40-43. (In Russ.)].
14. Тахчиди Х.П., Егорова Э.В., Иванова Е.С. и др. Анализ факторов риска возникновения отслойки сосудистой оболочки глаза у пациентов после проведения непроникающей глубокой склерэктомии. *Офтальмохирургия* 2010; 1:10-14. [Takhchidi Kh.P., Egorova E.V., Ivanova E.S. et al. Analysis of risk factors of ciliochoroidal detachment after NPDS. *Ophthalmosurgery* 2010; 1:10-14. (In Russ.)].
15. Baudouin C., Hamard P., Liang H. et al. Conjunctival epithelial cell expression of interleukins and inflammatory markers in glaucoma patients treated over the long term. *Ophthalmology* 2004; 111(12):2186-2192.
16. Тахчиди Х.П., Егорова Э.В., Узунян Д.Г. и др. Ультразвуковая биомикроскопическая оценка хирургически сформированной фильтрационной системы у пациентов после лазерной десцеметогониопунктуры при декомпенсации офтальмотонуса в ранние сроки после непроникающей глубокой склерэктомии. *Офтальмохирургия* 2007; 4:57-63. [Takhchidi Kh.P., Egorova E.V., Uzunyan D.G. et al. UBM-assessment of the surgically formed filtrating system in patients after descemetogoniopuncture for decompensated ocular tonus in the short follow-up after NPDS. *Ophthalmosurgery* 2007; 4:57-63. (In Russ.)].
17. Волкова Н.В., Юр'ева Т.Н., Шуко А.Г. и др. Классификация путей оттока внутриглазной жидкости после фистулизирующих антиглаукоматозных операций. *Глаукома* 2008; 3:16-20. [Volkova N.V., Yur'eva T.N., Shchuko A.G. et al. Classification of intraocular fluid outflow pathways after fistulizing glaucoma surgery. *Glaucoma* 2008; 3:16-20. (In Russ.)].
18. Запускалов И.В., Кривошеина О.И., Дзюман А.Н. и др. Результаты клинико-морфологического исследования склеры после диатермокоагуляции. *Бюллетень сибирской медицины* 2009; 8(1):14-18. [Zapuskalov I.V., Krivosheina O.I., Dzyuman A.N. et al. The results of clinical-morphological study of the sclera after diathermocoagulation. *Bulletin of Siberian Medicine* 2009; 8(1):14-18. (In Russ.)].
19. Тахчиди Х.П., Тахчиди Е.Х., Новиков С.В. и др. Интраоперационная профилактика рубцевания при моделировании непроникающей глубокой склерэктомии в эксперименте in vivo. *Офтальмохирургия* 2012; 4:56-60. [Takhchidi Kh.P., Takhchidi E.Kh., Novikov S.V. et al. Intraoperative prevention of scarring on NPDS model in vivo. *Ophthalmosurgery* 2012; 4:56-60. (In Russ.)].
20. Анисимова С.Ю., Анисимов С.И., Рогачева И.В. и др. Новый нерассасываемый коллагеновый дренаж для повышения эффективности непроникающей глубокой склерлимбэктомии. *Глаукома* 2003; 1:19-23. [Anisimova S.Yu., Anisimov S.I., Rogacheva I.V. et al. New non-absorbable collagen implant increases the efficacy of the nonpenetrating deep sclerolimbecomy *Glaucoma* 2003; 1:19-23. (In Russ.)].
21. Шмырёва В.Ф., Петров С.Ю. Неперфорирующая хирургия глауком. *Рефракционная хирургия и офтальмология* 2005; 5(1):5-13. [Shmyreva V.F., Petrov S.Yu. Non-penetrating glaucoma surgery. *Cataract Refract Surg* 2005; 5(1):5-13. (In Russ.)].
22. Алексеев И.Б., Мошетова Л.К., Зубкова А.А. Новая непроникающая операция — экстернализация склерального синуса с увеосклеральным аутодренированием в лечении больных первичной открытоугольной глаукомой. *Глаукома* 2012; 2:44-49. [Alekseev I.B., Moshetova L.K., Zubkova A.A. New nonpenetrative operation — externalization of scleral sinus with uveoscleral aut drainage in patient of primary open-angle glaucoma. *Glaucoma* 2012; 2:44-49. (In Russ.)].
23. Еричев В.П., Слепова О.С., Ловпаче Дж.Н. Цитокиновый скрининг при первичной открытоугольной глаукоме и вторичной посттравматической глаукоме как иммунологическое прогнозирование избыточного рубцевания после антиглаукоматозных операций. *Глаукома* 2001; 1:11-17. [Erichov V.P., Slepova O.S., Lovpache Dzh.N. Cytokine screening in patients with POAG and uveal glaucoma as an immunological prognosis of filtration surgery success. *Glaucoma* 2001; 1:11-17. (In Russ.)].
24. Лебедев О.И., Яворский А.В., Столяров Г.М. и др. Профилактика избыточного рубцевания при непроникающей глубокой склерэктомии. *Национальный журнал глаукома* 2011; 1:32-36. [Lebedev O.I., Yavorskii A.V., Stolyarov G.M. Prevention of excessive scarring in nonpenetrating deep sclerectomy. *Natsional'nyi zhurnal glaucoma* 2011; 1:32-36. (In Russ.)].
25. Бакунина Н.А., Федоров А.А., Колесникова Л.Н. Способ уменьшения формирования рубцовой ткани после непроникающей глубокой склерэктомии. *Глаукома* 2009; 1:3-6. [Bakunina N.A., Fedorov A.A., Kolesnikova L.N. The method of reducing fibrous tissue formation after nonpenetrating deep sclerectomy. *Glaucoma* 2009; 1:3-6. (In Russ.)].
26. Тахчиди Х.П., Иванов Д.И., Бардасов Д.Б. Отдаленные результаты микроинвазивной непроникающей глубокой склерэктомии. *Офтальмохирургия* 2003; 3:14-17. [Takhchidi Kh.P., Ivanov D.I., Bardasov D.B. Follow-up of microinvasive nonpenetrating deep sclerectomy. *Ophthalmosurgery* 2003; 3:14-17. (In Russ.)].
27. Астахов С.Ю., Астахов Ю.С., Зумбулидзе Н.Г. Современные тенденции развития непроникающей хирургии глауком. *Вестник офтальмологии* 2004; 3:4-7. [Astakhov S.Yu., Astakhov Yu.S., Zumbulidze N.G. The modern tendencies of non-penetrating glaucoma surgery development. *Vestn Ophthalmol* 2004; 3:4-7. (In Russ.)].
28. Зумбулидзе Н.Г., Астахов С.Ю. Новый способ хирургического лечения больных с первичной открытоугольной глаукомой. *Офтальмохирургия* 2003; 3:11-13. [Zumbulidze N.G., Astakhov S.Yu. A novel method of surgical treatment of patients with primary open-angle glaucoma. *Ophthalmosurgery* 2003; 3:11-13. (In Russ.)].
29. Гусев Ю.А., Трубилин В.Н., Маккаева С.М. Вискохирургия в лечении открытоугольной глаукомы. *Глаукома* 2004; 3:37-41. [Gusev Yu.A., Trubilin V.N., Makkaeva S.M. Viscosurgery in open-angle glaucoma treatment. *Glaucoma* 2004; 3:37-41. (In Russ.)].
30. Шеуджен С.Д. Модификация операции вискоканалостомия. *Глаукома* 2006; 4:28-33. [Sheudzhen S.D. Viscocanalostomy modification. *Glaucoma* 2006; 4:28-33. (In Russ.)].
31. Christian P., Jonescu-Cuypers, Philipp C. Jacobi et al. Primary viscocanalostomy versus trabeculectomy in white patients with open-angle glaucoma: A randomized clinical trial. *Ophthalmology* 2001; 108:254-258. doi: 10.1016/s0161-6420(00)00514-5.
32. Carassa R.G., Bettin P., Fiori M. et al. Viscocanalostomy versus trabeculectomy in white adults affected by open-angle glaucoma: a 2-year randomized, controlled trial. *Ophthalmology* 2003; 110:882-887. doi: 10.1097/00132578-200310000-00009.

Поступила: 13.01.2016