

УДК 617.7-007.681: 617.735]-089

Возможности применения ExPRESS-шунта в лечении вторичной глаукомы, вызванной эмульгированием силиконового масла у пациентов после витреоретинальных вмешательств

Сидорова А.В., врач-офтальмолог, заведующая отделением хирургии глаукомы;

Ходжаев Н.С., д.м.н., профессор, заместитель генерального директора по организационной работе и инновационному развитию;

Старостина А.В., врач-офтальмолог, аспирант.

ФГАУ «МНТК «Микрохирургия глаза» им. акад. С.Н. Федорова» Минздрава России, 127486, Российская Федерация, Москва, Бескудниковский б-р, 59А.

Авторы не получали финансирование при проведении исследования и написании статьи.
Конфликт интересов: отсутствует.

Резюме

ЦЕЛЬ. Определить возможности применения комбинации ExPRESS-шунта и гидрогелевого дренажа в лечении вторичной глаукомы, вызванной эмульгированием силиконового масла.

МЕТОДЫ. В исследование были включены 35 глаз (35 пациентов) с вторичной глаукомой, вызванной эмульгированием силиконового масла после операций по поводу отслойки сетчатки с тампонадой силиконовым маслом. Внутриглазное давление до операции составляло от 27 до 43 мм рт.ст. на максимальном гипотензивном режиме. Всем пациентам выполнялась имплантация ExPRESS-шунта по модифицированной методике в комбинации с имплантацией гидрогелевого дренажа. Офтальмологическое обследование до и после операции было дополнено ультразвуковой биомикроскопией и оптической когерентной томографией переднего отрезка глаза. В послеоперационном периоде пациенты были обследованы на 1, 7, 15 суток после операции и через 1, 3, 6, 12 и 18 месяцев.

РЕЗУЛЬТАТЫ. Все операции были проведены без осложнений. В раннем послеоперационном периоде признаков воспалительной реакции отмечено не было.

В 5 (14%) случаях выявлена гифема, а в 2 (6%) случаях — цилиохориоидальная отслойка. В раннем послеоперационном периоде гипотензивный эффект был достигнут во всех случаях, уровень ВГД на первые сутки после операции в среднем составил $10,3 \pm 3,4$ мм рт.ст. К 6 месяцам наблюдения средний уровень ВГД составил $15,7 \pm 4,1$ мм рт.ст. К 18 месяцам среднее ВГД составило $20,7 \pm 5,3$ мм рт.ст., при этом гипотензивные капли были назначены в 23 случаях.

По данным оптической когерентной томографии в интрасклеральной полости наблюдались точечные включения, гидрогелевый дренаж сформировал дополнительное депо для скопления и оттока пузырьков эмульгированного силикона, который визуализировался и субконъюнктивально.

ЗАКЛЮЧЕНИЕ. Применение комбинации ExPRESS-шунта и гидрогелевого дренажа при вторичной глаукоме, вызванной эмульгированием силикона у пациентов с оперированной отслойкой сетчатки, пролонгирует гипотензивный эффект антиглаукоматозной операции.

КЛЮЧЕВЫЕ СЛОВА: вторичная глаукома, вызванная эмульгированием силиконового масла, ExPRESS, гидрогелевый дренаж.

Для контактов:

Сидорова Алла Валентиновна, e-mail: sidorovamntk448@gmail.com

ENGLISH

The potential of ExPRESS Mini Glaucoma Shunt implantation in the treatment of secondary glaucoma induced by silicone oil emulsification in patients after vitrectomy

SIDOROVA A.V., M.D., Ophthalmic surgeon, Head of Glaucoma Surgery Department;

KHODJAEV N.S., M.D., Ph.D., Professor, Deputy Director;

STAROSTINA A.V., Post-graduate student.

The S. Fedorov Eye Microsurgery State Institution, 59A Beskudnikovskiy blv., Moscow, Russian Federation, 127486.

Conflicts of Interest and Source of Funding: none declared.

Abstract

PURPOSE: To determine the efficiency of combining ExPRESS glaucoma filtration device and a hydro-gel drainage in secondary glaucoma induced by silicone oil emulsification in patients after vitrectomy.

METHODS: The study included 35 eyes (35 patients) with secondary glaucoma induced by silicone oil emulsification after surgery for retinal detachment with silicone oil tamponade. Preoperative intraocular pressure ranged from 27 to 43 mmHg on maximum hypotensive regimen. All patients underwent a modified implantation of ExPRESS shunt and a hydrogel drainage. Ophthalmologic examination before and after surgery was supplemented by ultrasound biomicroscopy and optical coherence tomography of the anterior segment of the eye. All patients were examined on days 1, 7, 15 and 1, 3, 6, 12 and 18 months after the surgery.

RESULTS: All operations were carried out without complications. Signs of inflammatory reaction were observed in early postoperative period. Hyphema was detected in 5 cases (14%), choroidal detachment — in 2 cases (6%).

In early postoperative period hypotensive effect was achieved in all cases. IOP level on the first postoperative day averaged 10.3 ± 3.4 mm Hg. After 6 months of follow-up the average IOP level was 15.7 ± 4.1 mm Hg. After 18 months mean IOP equaled 20.7 ± 5.3 mm Hg, and hypotensive drops were appointed in 23 cases.

According to optical coherence tomography data, the intrascleral cavity had a linear profile, with unclear borders and parietal inclusions (emulsified silicone). A thin hydrogel drainage was visualized in the cavity, along which the aqueous humor outflow and emulsified silicone.

CONCLUSION: Application of ExPRESS glaucoma filtration device combined with a hydro-gel drainage in secondary glaucoma induced by silicone emulsification in patients with operated retinal detachment allows to achieve a more stable and pronounced hypotensive effect compared to a separate implantation of ExPRESS glaucoma filtration device.

KEYWORDS: Secondary glaucoma induced by silicone oil emulsification, ExPRESS, hydrogel drainage.

Длительная тампонада витреальной полости силиконовым маслом после витреоретинальных вмешательств может приводить к его эмульгированию, с выходом силикона в переднюю камеру и оседанием эмульгированных частиц на структурах трабекулярной зоны, что приводит к нарушению гидродинамики глаза с последующим развитием вторичной глаукомы, трудно поддающейся традиционным методам медикаментозного и хирургического лечения.

Повышение внутриглазного давления (ВГД), связанное с эмульгированием силиконового масла, является частым осложнением после витреоретинальных операций и составляет, по данным разных авторов, до 10% случаев, сводя к минимуму результаты сложного и высокотехнологического хирургического лечения.

Глаукома, вызванная эмульгированием силикона, трудно поддается традиционным методам медикаментозного и хирургического лечения. В последние годы при данной патологии все больше внимания уделяется дренажной хирургии. Одним из перспективных направлений в хирургическом лечении различных форм глаукомы является использование шунта ExPRESS, предложенного в 1998 г. К настоящему времени накоплен определенный опыт использования данного устройства [2, 6, 9-16]. Тем не менее вопрос о применении ExPRESS в лечении данной формы глаукомы до сих пор остается открытым и требует дальнейших исследований.

Цель настоящего исследования — определить возможности применения оригинальной технологии имплантации дренажа ExPRESS в лечении вторичной глаукомы, вызванной эмульгированием силиконового масла.

Материалы и методы

В исследование были включены 35 пациентов (19 мужчин и 16 женщин), 35 глаз с вторичной глаукомой, вызванной эмульгированием силиконового масла, после операций по поводу отслойки сетчатки с тампонадой силиконовым маслом (1300 и 1000 сSt), которые были прооперированы в отделении хирургии глаукомы ФГАУ «МНТК «Микрохирургия глаза» им. акад. С.Н. Федорова» с 2010 по 2015 гг. Возраст пациентов варьировал в диапазоне от 18 до 73 лет, в среднем составив $54,6 \pm 17,5$ года.

У всех пациентов после витреоретинального вмешательства силиконовое масло удалялось в плановом порядке в сроки от 1 до 6 месяцев после операции. Витреоретинальное вмешательство у 27 пациентов было выполнено по поводу регматогенной отслойки сетчатки, а у 8 пациентов — при тракционной отслойке сетчатки, вызванной сахарным диабетом. В 25 случаях одновременно с проведением витреоретинальной операции была выполнена факоэмульсификация с имплантацией интраокулярной линзы, на 4 глазах наблюдалась афакия, а в 6 случаях сохранялся нативный хрусталик.

Всем пациентам в сроки от 1 до 6 месяцев до имплантации ExPRESS-шунта были выполнены антиглаукоматозные операции: в 16 случаях непроникающая глубокая склерэктомия (НГСЭ), дополненная лазерной десцеметогониопунктурой (ДГП), а в 19 случаях — синустрабекулэктомия (СТЭ), которые не дали компенсации ВГД.

ВГД до операции составляло от 27 до 43 мм рт.ст. (в среднем $34,6 \pm 5,7$ мм рт.ст.) на максимальном гипотензивном режиме.

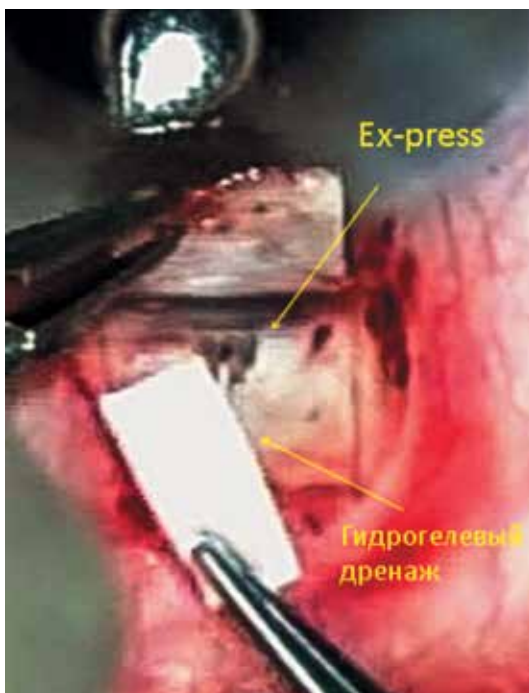


Рис. 1. Имплантация гидрогелевого дренажа

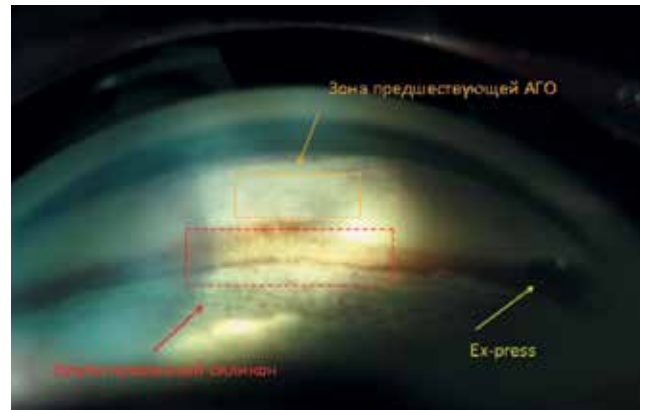


Рис. 2. Гониоскопия пациента с вторичной глаукомой, вызванной эмульгированием силиконового масла. Визуализируется ExPRESS-шунт, зона предшествующей антиглаукомной операции, прикрытая пузырьками эмульгированного силикона

Имплантация ExPRESS-шунта выполнялась по модифицированной методике в комбинации с имплантацией гидрогелевого дренажа (патент РФ № 2531133).

Техника операции: после проведения местной анестезии формировали конъюнктивальный разрез Г-образной формы, разрез начинали по нормали к лимбу, длиной 1 мм, далее продлевали вдоль лимба длиной 3-4 мм, операционную зону под конъюнктивой освобождали путем временного перемещения конъюнктивы. После отсепаровки конъюнктивы и теноновой оболочки последовательно формировали поверхностный склеральный лоскут основанием к лимбу размерами 4×4 мм, толщиной 1/2 толщины склеры с заходом 0,5-1,0 мм в зону роговичного лимба. Под поверхностный склеральный лоскут в зоне перехода роговицы в склеру, по центру выкроенного лоскута, иглой 27G в переднюю камеру вводили 0,2-0,3 мл вискоэластика (Провиск), с целью профилактики потери внутриглазной жидкости при последующей имплантации шунта. Затем с помощью иньектора в выполненное отверстие устанавливали шунт Model P 50 («Alcon», США). Далее на склеральное ложе в 3 мм от лимба параллельно ему, дистально от микрошунта, имплантировали гидрогелевый дренаж. После репозиции склеральный лоскут фиксировали одним узловым швом по центру, одновременно закрепляя и фиксируя гидрогелевый дренаж (рис. 1). Свободные края дренажа расправляли между двумя дополнительными швами по бокам склерального лоскута. Операцию заканчивали наложением узлового шва на конъюнктиву и субконъюнктивальной иньекцией раствора дексаметазона с гентамицином.

Общепринятые офтальмологические методы обследования были дополнены оптической когерентной томографией (ОКТ) переднего отрезка глаза — OCT Visante («Carl Zeiss», США), ультразвуковой биомикроскопией (УБМ) и В-сканированием на приборе Sonomed (США).

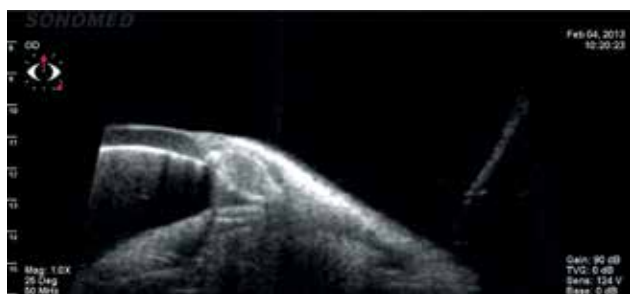

Рис. 3. УБМ-исследование зоны непроникающей глубокой склерэктомии, дополненной десцеметогониопунктурой. Интрасклеральная полость заполнена включениями (силикон), пути оттока не визуализируются

Срок наблюдения составил от 1 до 18 месяцев. Пациентов наблюдали на 1, 3, 7 сутки, затем через 1, 3, 6, 9, 12, 18 месяцев после хирургического лечения.

При статистической обработке результатов исследований вычисляли среднее арифметическое значение (M), ошибку среднего арифметического значения (m). Различия оценивали с помощью критерия Стьюдента, достоверными считались результаты при $p < 0,05$.

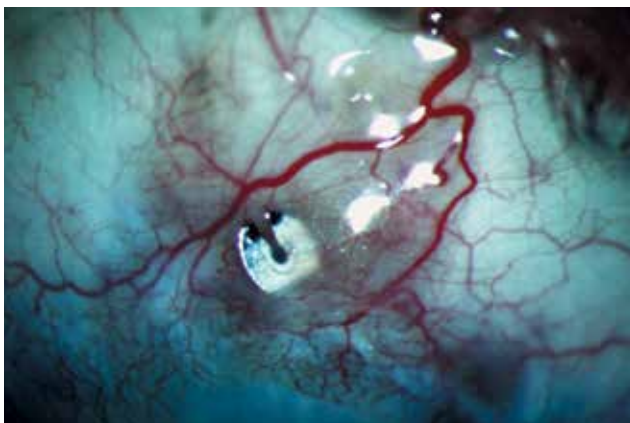

Рис. 5. Протрузия ExPRESS-шунта

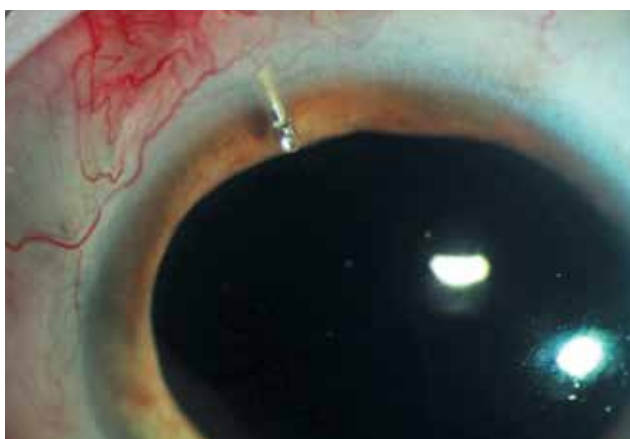

Рис. 6. Биомикроскопия переднего отрезка глаза пациента после витреоретинального вмешательства через 12 месяцев после имплантации ExPRESS-шунта. Афакция, авитрия

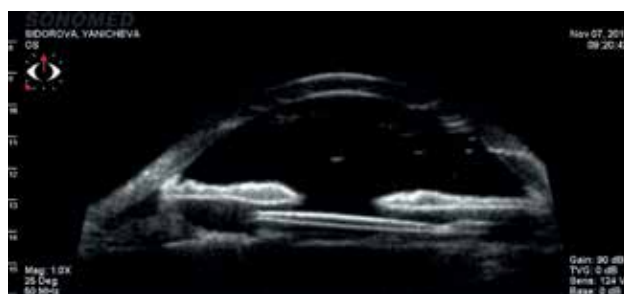


Рис. 4. УБМ-исследование. Во влаге передней камеры визуализируются множественные пузырьки эмульгированного силиконового масла

Результаты

При проведении гониоскопии до имплантации ExPRESS-шунта в верхнем сегменте визуализировались капельки эмульгированного силиконового масла, которые покрывали радужку, структуры угла передней камеры глаза и зону предшествующей антиглаукоматозной операции (рис. 2). В 16 случаях наблюдался «эффект инвертированного гипопиона» — визуализировался уровень эмульгированного силикона [17], что свидетельствовало о тяжелой степени эмульгации силиконового масла.

При проведении УБМ и ОКТ переднего отрезка глаза до имплантации ExPRESS-шунта визуализировалась зона антиглаукоматозной операции, которая была заполнена включениями (силикон), вокруг которых наблюдалось уплотнение тканей склеры и конъюнктивы (рис. 3). По данным УБМ в передней камере фиксировались множественные пузырьки силиконового масла в виде полукруглых теней (рис. 4), при выполнении ОКТ силикон в передней камере не визуализировался. Пути оттока во всех случаях не определялись.

При проведении первых операций имплантации ExPRESS-шунта [16] у пациентов с вторичной глаукомой, вызванной эмульгированием силиконового масла, в одном случае через 6 месяцев после операции была выявлена протрузия склеральной части шунта (рис. 5), в связи с чем нами было предложено дополнительно имплантировать гидрогелевый дренаж.

Все операции имплантации ExPRESS-шунта были проведены без осложнений. В раннем послеоперационном периоде признаков воспалительной реакции отмечено не было. При биомикроскопии наблюдалась разлитая фильтрационная подушка с проминенцией до 0,5-1,0 мм в центре с тенденцией к медленному уплощению в течение первых недель после операции. Уменьшения глубины передней камеры отмечено не было (рис. 6). Наличие вискоэластика в передней камере практически не визуализировалось. В 5 (14,2%) случаях из 35 во влаге передней камеры наблюдали мелкоочечные включения форменных элементов крови, которые резорбировались в течение первых 3 дней после операции.

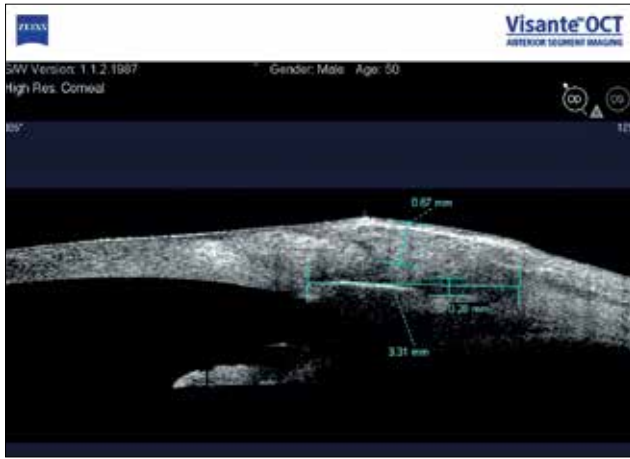

Рис. 7. ОСТ-сканограмма через 6 месяцев после операции. Визуализируется ExPRESS-шунт, фильтрационная подушка высотой до 0,67 мм, хорошо визуализируются склеральные пути оттока

В раннем послеоперационном периоде гипотензивный эффект был достигнут во всех случаях, уровень ВГД на первые сутки после операции в среднем составил $10,3 \pm 3,4$ мм рт.ст., что статистически отличалось от дооперационного ВГД ($p < 0,0005$). В 2 случаях в течение первых 12 часов отмечали вызванную нахождением вискоэластика в передней камере реактивную гипертензию, при которой уровень ВГД составил 22 и 26 мм рт.ст. У 1 пациента гипертензия была купирована назначением гипотензивных препаратов, а у второго была выполнена частичная эвакуация вискоэластика из передней камеры через парацентез роговицы.

В 2 (5,7%) случаях из 35 в раннем послеоперационном периоде была зафиксирована цилиохориоидальная отслойка (ЦХО) высотой до 2 мм, которая была купирована назначением медикаментозной терапии.

При гониоскопии в сроки до 12 месяцев после операции во всех случаях визуализировались капли эмульгированного силикона в структурах угла передней камеры (рис. 2), в отдельных случаях контактирующие с ExPRESS-шунтом и частично закрывающие его просвет. В 3 случаях при полном закрытии просвета шунта было выполнено устранение закупорки с помощью YAG-лазера.

К 6 месяцам наблюдения средний уровень ВГД составил $15,7 \pm 4,1$ мм рт.ст., что было достоверно ниже дооперационного ($p < 0,005$), при этом гипотензивный режим был назначен в 11 (31,4%) случаях.

По данным ОКТ зоны операции до 6 месяцев наблюдения пути оттока хорошо визуализировались (рис. 7), однако в интрасклеральной полости наблюдали точечные включения в виде пузырьков и щелей (эмульгированный силикон), гидрогелевый дренаж сформировал дополнительное депо для скопления и оттока пузырьков эмульгированного силикона, который визуализировался и субконъюнктивально (рис. 8). В двух случаях при декомпенсации ВГД была проведена ревизия зоны операции.

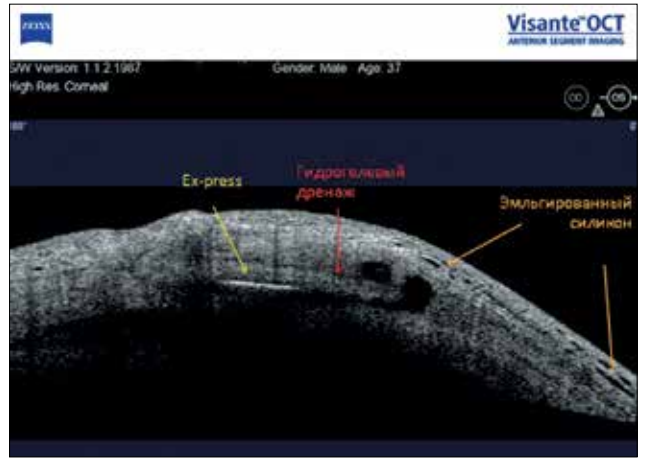


Рис. 8. ОКТ-сканограмма. Поперечный срез зоны операции

К 18 месяцам среднее ВГД составило $20,7 \pm 5,3$ мм рт.ст., при этом гипотензивные капли были назначены в 23 случаях из 35.

У 1 пациента через 2 месяца после операции возникла локальная отслойка сетчатки, в связи с чем была проведена пневморетинопексия в сочетании с отграничительной лазеркоагуляцией сетчатки, в результате чего было достигнуто полное анатомическое прилегание сетчатки.

Обсуждение

Выполнение антиглаукоматозных операций не проникающего и проникающего типов у пациентов с вторичной глаукомой, вызванной эмульгированием силиконового масла, к сожалению, не приводит к достаточному снижению ВГД. Пузырьки эмульгированного силиконового масла практически сразу закрывают зону выполненной операции и сначала механически не дают жидкости проходить через созданные пути оттока, а в дальнейшем активируют процессы фиброобразования в зоне операции.

Анатомические изменения дренажной системы в сочетании с выраженной фибропластической активностью тканей глаза ориентируют офтальмохирурга на использование всех имеющихся возможностей борьбы с рубцеванием в зоне операции в пользу дренажной хирургии. Однако применение клапанных дренажей (клапан Ахмеда и Мольтено) в случае вторичной глаукомы, вызванной эмульгированием силикона, также сопровождается рядом осложнений, таких как закупорка, протрузия трубочки дренажа, рубцевание вокруг дренажа. По данным иностранных авторов, эффективность их применения достигает 60%, но исследования ограничиваются маленьким количеством наблюдений (5-7 глаз) [1, 3-5, 7].

Применение только ExPRESS-шунта при данном виде глаукомы также чревато определенными осложнениями, связанными с эмульгированным силиконом, такими как рубцевание вокруг

склеральной части шунта и его протрузией, что также было выявлено в наших предыдущих исследованиях и в работах D. Errico et al. (2016) [3, 16], в связи с чем нами было предложено имплантировать ExPRESS вместе с гидрогелевым дренажем. Гидрогелевый дренаж обладает высокой биологической совместимостью, не обрастает грубой соединительнотканной капсулой, способной блокировать сформированные операцией пути оттока внутриглазной жидкости. Являясь аморфной прослойкой между тканями, дренаж предотвращает их «склеивание». Гидрогелевый дренаж является своеобразным барьером, который препятствует формированию интрасклерального послеоперационного рубца, способного блокировать сформированные пути оттока. Внутриглазная жидкость оттекает дренаж, а не проходит сквозь него, как через дренаж из пористых материалов. Исключается контакт поверхностного склерального лоскута со шляпкой шунта ExPRESS, чем достигается предотвращение адгезии склерального лоскута к металлической шляпке и формирование соединительнотканной капсулы вокруг нее. При вторичной глаукоме, вызванной эмульгированием силиконового масла, основной причиной низкой эффективности хирургических вмешательств является наличие остатков силиконового масла, которые достаточно сложно полностью удалить из витреальной полости и передней камеры. Пузырьки силикона, проходя через дренаж, могут не только заблокировать его просвет, но и скапливаться под склеральным лоскутом, тем самым вызывая еще рубцевание в зоне операции. Иностранцы авторы в своих исследованиях также столкнулись с данной проблемой и в подобных ситуациях предлагают выполнять ревизию зоны операции [3]. В таких случаях гидрогелевый дренаж препятствует скоплению пузырьков силикона вокруг шляпки шунта под склеральным лоскутом, тем самым уменьшая рубцевание в зоне операции.

Выводы

1. Традиционные антиглаукомные операции малоэффективны у пациентов с вторичной глаукомой, вызванной эмульгированием силиконового масла, вследствие механического закрытия путей оттока пузырьками силикона и активации процессов рубцевания в зоне операции.

2. Имплантация ExPRESS по оригинальной методике способствует формированию и поддержанию интрасклеральной полости в раннем и отдаленном послеоперационных периодах. Гидрогелевый имплантат препятствует адгезии склерального лоскута, уменьшает фиброзирование вокруг шляпки шунта и снижает вероятность его протрузии.

3. В случаях обтурации отверстия ExPRESS пузырьками эмульгированного силикона возможно устранение закупорки с помощью YAG-лазера.

Литература/ References

- Al-Jazzaf A.M., Netland P.A., Charles S. Incidence and management of elevated intraocular pressure after silicone oil injection. *J Glaucoma* 2005; 14:40-46.
- Dahan E., Ben Simon G.J., Lafuma A. Comparison of trabeculectomy and Ex-PRESS implantation in fellow eyes of the same patient: A prospective, randomised study. *Eye (Lond)* 2012; 26(5):703-710. doi: 10.1038/eye.2012.13. Epub 2012 Feb 17.
- Errico D., Scrimieri F.L., Riccardi R., Iarossi G. Trabeculectomy versus Ex-PRESS glaucoma filtration device in silicomacrophagocytic open-angle glaucoma secondary to silicone oil emulsification. *Middle East Afr J Ophthalmol* 2016; 23(2):177-182. doi: 10.4103/0974-9233.175889.
- Ishida K., Ahmed I.I., Netland P.A. Ahmed glaucoma valve surgical outcomes in eyes with and without silicone oil endotamponade. *J Glaucoma* 2009; 18(4):325-330. doi: 10.1097/IJG.0b013e318182ede3.
- Jonas J.B., Knorr H.L., Rank R.M., Budde W.M. Intraocular pressure and silicone oil endotamponade. *J Glaucoma* 2001; 10:102-108.
- Sarkisian S.R. The Ex-PRESS mini glaucoma shunt: technique and experience. *Middle East Afr J Ophthalmol* 2009; 16(3):134-137. doi: 10.4103/0974-9233.56226.
- Souza C., Tran D.H., Loman J., Law S.K., Coleman A.L., Caprioli J. Long-term outcomes of Ahmed glaucoma valve implantation in refractory glaucomas. *Am J Ophthalmol* 2007; 144:893-900.
- Valone J. Jr, McCarthy M. Emulsified anterior chamber silicone oil and glaucoma. *Ophthalmology* 1994; 101:1908-1912.
- Vetruigno M., Ferreri P., Sborgia C. Ex-PRESS miniature glaucoma device in vitrectomized eyes. *Eur J Ophthalmol* 2010; 20:945-947.
- Аветисов С.Э., Еричев В.П., Асратян Г.К. Микрошунтирование в хирургии глаукомы в артификальных глазах. *Национальный журнал глаукома* 2013; 3-1:44-47. [Avetisov S.E., Erichev V.P., Asratyan G.K. Microshunting in glaucoma surgery in arthaphakic eyes. *Natsional'nyi zhurnal glaukoma* 2013; 3-1:44-47. (In Russ.)].
- Бессонов И.Л., Гусев Ю.А., Трубилин В.Н., Маккаева С.М. Фако-эмульсификация катаракты в сочетании с имплантацией металлического мини-шунта по модифицированной методике — новый способ одномоментного хирургического лечения открытоугольной глаукомы и осложненной катаракты. *Офтальмология* 2013; 10(3):9-12. [Bessonov I.L., Gusev Yu.A., Trubilin V.N., Makkaeva S.M. Cataract phacoemulsification combined with metal mini-shunt implantation in a modified method — a new method of a single-moment surgical treatment of an open-angle glaucoma and a complicated cataract. *Ophthalmology* 2013; 10(3):9-12. (In Russ.)].
- Бездетко П.А., Пархоменко Г.Я., Медведчук С.П., Приязная С.В., Стебловская И.С. Оценка гипотензивного эффекта имплантации микродренирующего устройства Ex-PRESS в комбинации с фазоэмульсификацией при первичной открытоугольной глаукоме. *Таврический медико-биологический вестник* 2013; 16 (3 ч. 2):23-25. [Bezdetko P.A., Parkhomenko G.Ya., Medvedchuk S.P., Prisyazhnaya S.V., Steblovskaia I.S. Evaluation of a hypotensive effect of a microdrainage tool Ex-press implantation in primary open-angle glaucoma. *Tavricheskii mediko-biologicheskii vestnik* 2013; 16 (3 part 2):23-25. (In Russ.)].
- Еричев В.П., Асратян Г.К. Микрошунтирование как стартовое хирургическое вмешательство при первичной глаукоме. *Клиническая офтальмология* 2014; 2:76-78. [Erichev V.P., Asratyan G.K. Microshunting as a basic surgical intervention in open-angle glaucoma. *Clinical ophthalmology* 2014; (2):76-78. (In Russ.)].
- Куроедов А.В., Огородникова В.Ю. Микродренирование с помощью ExPRESS мини-шунта как вариант выбора оперативного лечения пациентов с первичной открытоугольной глаукомой продвинутой стадии болезни. *Офтальмология* 2010; 1:23-28. [Kuroedov A.V., Ogorodnikova V.Yu. Microdrainage with an Ex-PRESS microshunt as a choice method of primary open-angle glaucoma surgical treatment. *Ophthalmology* 2010; 1:23-28. (In Russ.)].
- Джумова М.Ф., Джумова А.А. Опыт имплантации шунта Ex-PRESS в хирургии рефрактерной глаукомы. *РМЖ. Клиническая офтальмология* 2012; 4:142. [Dzhumova M.F., Dzhumova A.A. Experience of Ex-PRESS shunt implantation in a refractive glaucoma surgery. *RMJ Clinical Ophthalmology* 2012; 4:142. (In Russ.)].
- Сидорова А.В., Оплетина А.В. Применение комбинации ExPRESS-шунта и гидрогелевого дренажа при вторичной глаукоме, вызванной эмульгированием силиконового масла. Современные технологии в офтальмологии. *Витреоретинальная патология* 2014; 1:94. [Sidorova A.V., Opletina A.V. Usage of ExPRESS shunt and a hydrogel drainage combination in secondary glaucoma, caused by silicon oil emulgation. *Sovremennye tekhnologii v oftalmologii. Vitreoretinal'naya patologiya* 2014; 1:94. (In Russ.)].
- Тахчиди Х.П., Метаев С.А., Глинчук Н.Я., Газаль Н.А. Обоснование раннего удаления силиконового масла при лечении тяжелых отслоек сетчатки различного генеза. *Вестник ОГУ* 2004; 12:60-65. [Takhchidi Kh.P., Metaev S.A., Glinchuk N.Ya., Gazal' N.A. Rationale of an early silicon oil removing in treating of the severe retinal detachments of different genesis. *Vestnik OGU* 2004; 12:60-65. (In Russ.)].

Поступила 14.12.2016