ISSN 2078-4104
ISSN online 2311-6862

НАЦИОНАЛЬНЫЙ ЖУРНАЛ ГЛАУКОМА

National Journal of Glaucoma

№ 1 / Том 19 / 2020



В НОМЕРЕ:

Возможности искусственного интеллекта в измерении оттисков ВГД по Маклакову

Вопросы диспансеризации больных глаукомой в Таджикистане

Оценка прогностических коэффициентов как предикторов развития ПЗУГ

Интраоперационное применение антиметаболитов в хирургии глаукомы

Герпесвирусная инфекция, глаукома и офтальмогипертензия

НАУЧНО-ПРАКТИЧЕСКОЕ ИЗДАНИЕ

Medical Research and Practice Journal

URSAPHARM
Arzneimittel GmbH

Ваш эксперт в решении проблем «сухого глаза»

Уже более 10 лет инновационные продукты для увлажнения глаз

HYLO®
ЗАБОТА О ГЛАЗАХ

Постоянное использование

ХИЛО-КОМОД® 0,1% гиалуроновая кислота

При легких и умеренных формах синдрома «сухого глаза»;
до и после хирургического лечения. Лидер продаж в Германии*
Препарат года с 2007 по 2015 в Германии**

До 3-й степени сухости

ХИЛОМАКС-КОМОД® 0,2% гиалуроновая кислота

Длительное интенсивное увлажнение
Высокая концентрация и высокая вязкость
При тяжелых формах синдрома «сухого глаза»

1-4 степень сухости

Бережный уход и восстановление

ХИЛОЗАР-КОМОД® 0,1% гиалуроновая кислота + декспантенол

Увлажнение глаз и заживление повреждений
Дневной уход. Вместо мази в течение дня
При легких и умеренных формах синдрома «сухого глаза», способствует заживлению повреждений глазной поверхности

До 3-й степени сухости

ХИЛОПАРИН-КОМОД® 0,1% гиалуроновая кислота + гепарин

Увлажнение и восстановление
Уход при раздражении роговицы и конъюнктивы
При легких и умеренных формах синдрома «сухого глаза», включая хроническое воспаление роговицы

До 3-й степени сухости

ПАРИН-ПОС® Гепарин

Защищает и поддерживает роговицу, конъюнктиву и веки. Бережная помощь при раздражении глаз. 24-х часовая быстрая и надежная защита от раздражения глаз

1-4 степень сухости

Защита в ночное время

ВитА-ПОС® Витамин А

Защита ваших глаз в ночное время. Улучшает свойства слезной пленки
Ночной уход при всех формах синдрома «сухого глаза»

1-4 степень сухости

РЕКЛАМА

УРСАФАРМ Арцнаймиттель ГмбХ
107996, Москва, ул. Гиляровского, д. 57, стр. 4. Тел./факс: (495) 684-34-43
E-mail: ursapharm@ursapharm.ru www.ursapharm.ru

* ИНСАЙТ ХЕЛС (Май 2014)
** Результаты исследования Федеральной ассоциации фармацевтов Германии (BVDA)

«Национальный журнал глаукома»
Номер 1, том 19, 2020 год
Научно-практическое издание.
ISSN 2078-4104; ISSN online 2311-6862
Зарегистрирован в Федеральной службе по надзору в сфере связи, информационных технологий и массовых коммуникаций (Роскомнадзор). Регистрационный номер ПИ ФС77-55297 от 04 сентября 2013 г.
Учредитель: Федеральное государственное бюджетное учреждение «Научно-исследовательский институт глазных болезней» РАМН

Главный редактор
Профессор Еричев В.П.
Заместитель главного редактора
Д.м.н. Петров С.Ю.
Члены редколлегии
Профессор Алексеев В.Н. *(С.-Петербург)*
Профессор Алексеев И.Б. *(Москва)*
Профессор Алиев А.Г.-Д. *(Махачкала)*
Профессор Курышева Н.И. *(Москва)*
Профессор Лебедев О.И. *(Омск)*
Д.м.н. Лоскутов И.А. *(Москва)*
Профессор Страхов В.В. *(Ярославль)*
Ответственный секретарь
Макарова А.С.
РЕДАКЦИОННЫЙ СОВЕТ:
Академик РАН,
профессор Аветисов С.Э. *(Москва)*
Профессор Астахов Ю.С. *(С.-Петербург)*
Профессор Ботабекова Т.К. *(Алматы)*
Профессор Егоров Е.А. *(Москва)*
Профессор Касимов Э.М. оглы *(Баку)*
Академик РАН,
профессор Мошетова Л.К. *(Москва)*
Профессор Пасечникова Н.В. *(Одесса)*
Профессор Д. Тигесен *(Дания)*
Профессор Дж. Фламмер *(Швейцария)*
Профессор Г. Холло *(Венгрия)*
Приват-доцент Т. Шаарави *(Швейцария)*
Литературный редактор Величко О.М.
Перевод Сафонова Д.М.

С предложениями о размещении рекламы звонить по телефону: 8 499-766-49-73; 8 917-541-70-73.
Редакция не несет ответственности за содержание рекламных материалов и не имеет возможности возвращать рукописи.
Перепечатка и любое воспроизведение материалов и иллюстраций из журнала «Национальный журнал глаукома» возможна только с письменного разрешения редакции.

Дата выхода журнала: март 2020.
© «Национальный журнал глаукома», 2020
Тираж 1000 экз.
Журнал изготовлен в ООО «Издательство «Апрель».

Адрес редакции:
119021, Москва, ул. Россолимо, д. 11
ФГБНУ «НИИ глазных болезней»
Тел.: 8 (499) 248-74-43
E-mail: postmaster@glaucomajournal.ru
http://www.glaucomajournal.ru

Адрес издательства:
107023 Москва, площадь Журавлева, д. 10, офис 202.
Тел.: 8 (495) 640-32-24
E-mail: aprilpublish@mail.ru
Отпечатано в типографии «CAPITAL PRESS». 111024, Москва, Ш. Энтузиастов, д.11А, корп.1

СОДЕРЖАНИЕ

Оригинальные статьи

Бикбов М.М., Бабушкин А.Э., Хуснитдинов И.И., Оренбуркина О.И., Кадырова С.А., Матюхина Е.Н.
Эпидемиологические характеристики глаукомы в Республике Башкортостан 3

Лоскутов И.А., Дроздова Е.А., Хохлова Д.Ю.
Эффективность интравитреального введения ранибизумаба у пациентов с макулярным отеком вследствие окклюзии вен сетчатки и сопутствующей первичной глаукомой..... 10

Дорофеев Д.А., Визгалова Л.О., Горобец А.В., Канафин Е.В., Курочкин С.И., Василенко Д.Ю., Ефимова К.А., Цыганов А.З., Козлова И.В., Карлова Е.В.
Возможности искусственного интеллекта в измерении оттисков внутриглазного давления по Маклакову 20

Махмадов Ш.К., Содикова Д.Н., Хашимова М.Н., Халимова З.С.
Вопросы диспансеризации больных глаукомой в Таджикистане..... 28

Хдери Х.
Оценка прогностических коэффициентов как предикторов развития первичной закрытоугольной глаукомы 35

Обзор литературы

Захидов А.Б., Селезнев А.В., Газизова И.Р., Куроедов А.В., Петров С.Ю., Каримов У.Р.
Интраоперационное применение антиметаболитов в хирургии глаукомы 40

Еричев В.П., Рагозина Е.А.
Селективная лазерная трабекулопластика как стартовый метод лечения первичной открытоугольной глаукомы 47

Еричев В.П., Аверич В.В.
Артифициальный синдром «сухого» глаза, индуцированный длительной топической гипотензивной терапией. Возможности медикаментозной коррекции..... 55

Еричев В.П., Абдуллаева Э.Х.
Герпесвирусная инфекция, глаукома и офтальмогипертензия 61

Еричев В.П., Волжанин А.В.
Бесконсервантная терапия глаукомы 69

Имена

Емельянова Н.А.
Новый этап в изучении глаукомы: гипоталамическая гипертензия. Научная школа профессора Г.Я. Чернявского 80

Фото на обложке:

1. Оттиск тонометра Маклакова 10 г с линейкой проф. Б.Л. Поляка для 4-х тонометров Маклакова.
2. Профессор Григорий Яковлевич Чернявский.

«National Journal of Glaucoma»
«Natsional'nyi zhurnal glaukoma»
No. 1, Vol. 19, 2020
Medical Research and Practice Journal.
ISSN 2078-4104; ISSN online 2311-6862
Registered in the Federal Service for monitoring communications, information technology and mass communications (Roskomnadzor). Registration number «ПИ ФС77-55297» on 04 of September, 2013.
Founder: Russian Academy of Medical Sciences Research Institute of Eye Diseases RAMS.

Editor-in-chief
Erichev V.P. – professor
Assisting Editor
Petrov S.Yu. – Sc.D.
Editorial board:
Alekseev V.N. – professor *(St.-Petersburg)*
Alekseev I.B. – professor *(Moscow)*
Aliyev A.G.-D. – professor *(Makhachkala)*
Kurysheva N.I. – professor *(Moscow)*
Lebedev O.I. – professor *(Omsk)*
Loskutov I.A. – Sc.D. *(Moscow)*
Strakhov V.V. – professor *(Yaroslavl)*
Executive Secretary
Makarova A.S
Editorial council:
Avetisov S.E. – Member of the Russian Academy of Sciences, professor *(Moscow)*
Astakhov Y.S. – professor *(St.-Petersburg)*
Botabekova T.K. – professor *(Almaty)*
Egorov E.A. – professor *(Moscow)*
Kasimov E.M. oglu – professor *(Baku)*
Moshetova L.K. – Member of the Russian Academy of Sciences, professor *(Moscow)*
Pasechnikova N.V. – professor *(Odessa)*
Tarek Shaarawy – privat docent *(Switzerland)*
John Thygesen – professor *(Danmark)*
Josef Flammer – professor *(Switzerland)*
Gábor Holló – professor *(Hungary)*
Literature Editor Velichko O.M.
Translator Safonova D.M.

Tel. for advertising proposals:
8 499-766-49-73; 8 917-541-70-73.
Editorial staff is not responsible for content of advertising materials and has not possibilities to return and review manuscripts.
Reprint and any reproduction of materials and illustrations from the journal «Natsional'nyi zhurnal glaukoma» is possible only on permission of the editorial staff.
The publication date for the journal is march 2020.
Circulation 1000 copies.
Published by the LLC «Publishing house «April».
© «Natsional'nyi zhurnal glaukoma», 2020

Editorial Office address:
Scientific Research Institute of Eye Diseases
119021, Rossolimo str., 11, Moscow, Russia
Tel.: +7 (499) 248-74-43
E-mail: postmaster@glaucomajournal.ru
http://eng.glaucomajournal.ru/

Publishing House address:
107023 Moscow, Zhuravleva square, build. 10, office 202.
Tel.: +7 (495) 640-32-24
E-mail: aprilpublish@mail.ru
Printed by «CAPITAL PRESS».

CONTENTS

Original articles

Bikbov M.M., Babushkin A.E., Khusnitdinov I.I., Orenburkina O.I., Kadyrova S.A., Matyukhina E.N.
The comparison of glaucoma prevalence in the Republic of Bashkortostan 3

Loskutov I.A., Drozdova E.A., Khokhlova D.Yu.
Efficacy of intravitreal injections of ranibizumab in patients with macular edema due to retinal vein occlusion and primary glaucoma 10

Dorofeev D.A., Vizgalova L.O., Gorobets A.V., Kanafin E.V., Kurochkin S.I., Vasilenko D.Yu., Efimova K.A., Ciganov A.Z., Kozlova I.V., Karlova E.V.
The possibilities of artificial intelligence use in the assessment of Maklakov intraocular pressure prints 20

Makhmadov Sh.K., Sodikova D.N., Khashimova M.N., Khalimova Z.S.
Aspects of medical examination of glaucoma patients in Tajikistan 28

Hadiri Kh.
Assessment of prognostic coefficients as predictors of primary angle-closure glaucoma development 35

Reviews

Zahidov A.B., Seleznev A.V., Gazizova I.R., Kuroyedov A.V., Petrov S.Yu., Karimov U.R.
Intraoperative use of antimetabolites in glaucoma surgery 40

Erichev V.P., Ragozina E.A.
Selective laser trabeculoplasty as the initial treatment of primary open-angle glaucoma 47

Erichev V.P., Averich V.V.
Artificial dry eye syndrome induced by a long-term ophthalmic hypotensive therapy. Possibilities of medical correction 55

Erichev V.P., Abdullaeva E.H.
Herpesvirus infection, glaucoma and ocular hypertension 61

Erichev V.P., Volzhanin A.V.
Non-preservative glaucoma treatment 69

Names

Emelyanova N.A.
A new stage in the study of glaucoma: hypothalamic hypertension. Scientific School of Professor G.Y. Chernyavsky 80

Cover photos:

1. A tonogram, obtained by means of Maklakov tonometry with a load of 10.0 g with a measuring ruler devised by prof. B.L. Polyak for 4 Maklakov tonometers.
2. Professor Grigory Yakovlevich Chernyavsky.

Национальный журнал глаукома
2020, Т. 19, № 1, стр. 3-9

National Journal of Glaucoma
2020, Vol. 19, № 1, pp. 3-9

УДК 617.7-007.681: 616-036.2

DOI: 10.25700/NJG.2020.01.01

Эпидемиологические характеристики глаукомы в Республике Башкортостан

Бикбов М.М., д.м.н., профессор, чл.-корр. АН РБ, директор;
Бабушкин А.Э., д.м.н., заведующий отделом научных исследований;
Хуснитдинов И.И., к.м.н., заведующий I микрохирургическим отделением;
Оренбуркина О.И., к.м.н., зав. лаб. хирургии хрусталика и интраокулярной коррекции;
Кадырова С.А., врач-методист организационно-методического отдела;
Матюхина Е.Н., врач-офтальмолог.

ГБУ «Уфимский НИИ глазных болезней АН РБ», *450008, Российская Федерация, Уфа, ул. Пушкина, 90.*

Авторы не получали финансирование при проведении исследования и написании статьи.
Конфликт интересов: отсутствует.

Для цитирования: Бикбов М.М., Бабушкин А.Э., Хуснитдинов И.И., Оренбуркина О.И., Кадырова С.А., Матюхина Е.Н. Эпидемиологические характеристики глаукомы в Республике Башкортостан. *Национальный журнал глаукома.* 2020; 19(1):3-9.

Резюме

ЦЕЛЬ. Изучение эпидемиологических показателей глаукомы в Республике Башкортостан (РБ) за 20 лет (1999-2018 гг.).

МАТЕРИАЛЫ И МЕТОДЫ. Данные исследования проведены на основе данных годовых статистических отчетов офтальмологов городов и районов РБ, ГБУ «Уф НИИ ГБ АН РБ» при содействии ФКУ «Главное бюро МСЭ по РБ».

РЕЗУЛЬТАТЫ. В 2018 г. на диспансерном учете в республике с глаукомой состояло 33 727 человек (с первичной открытоугольной глаукомой (ПОУГ) — 81,5%), из них 73,8% пациентов были в возрасте старше 60 лет, а 83,8% имели начальную или развитую стадии заболевания. На профосмотрах доля пациентов с подозрением на глаукому составила 1,2%, с установленным диагнозом — 0,6%. С 1999 по 2018 гг. наблюдалось увеличение на 112,8% больных, состоящих на диспансерном учете, на 77,4% — распространенности и заболеваемости ПОУГ на фоне устойчивой тенденции к снижению доли слепых и количества первичных инвалидов вследствие глаукомы.

ВЫВОДЫ. Анализ за 20-летний период (1999 и 2018 гг.) показал, что число пациентов с глаукомой, официально находящихся на учете в Республике Башкортостан, за исследуемые годы увеличилось более чем в 2 раза: с 15 852 до 33 727 человек. На фоне прогрессирующего роста заболеваемости глаукомой, в частности первичной открытоугольной ее формой (с 9,3 до 16,5 на 10 тыс. населения старше 40 лет), отмечено уменьшение доли слепых на один и оба глаза за последние 9 лет (с 2010 г.) на 30% — с 17,3 до 12,0, а также абсолютного числа первично освидетельствованных инвалидов вследствие глаукомы на 37% — с 346 до 218. Этому способствовали высокий уровень обследования и профосмотров в республике, что привело к увеличению числа выявленных больных в начальных стадиях заболевания, активное и все более широкое использование эффективных местных медикаментозных средств, а также стабильно высокая хирургическая активность.

КЛЮЧЕВЫЕ СЛОВА: глаукома, Республика Башкортостан, эпидемиологическая ситуация, распространенность, заболеваемость, первичная инвалидность.

Для контактов:
Оренбуркина Ольга Ивановна, e-mail: linza7@yandex.ru

Поступила в печать: 18.12.2019

Received for publication: December 18, 2019

ENGLISH

The comparison of glaucoma prevalence in the Republic of Bashkortostan

Bikbov M.M., Med.Sc.D., Professor, Corresponding Member of the Academy of Sciences of the Republic of Bashkortostan, Director;
Babushkin A.E., M.D., Ph.D., Head of Scientific and Research Department;
Khusnitdinov I.I., M.D., Ph.D., Head of the Microsurgery Department;
Orenburkina O.I., M.D., Ph.D., Head of the Laboratory of Lens Surgery and Intraocular Correction;
Kadyrova S.A., Methodologist of the Organizational and Methodological Department;
Matyukhina E.N., Researcher of the Research and Education Department.
Ufa Eye Research Institute, *90 Pushkin street, Ufa, Russian Federation, 450008.*

Conflicts of Interest and Source of Funding: none declared.

For citations: Bikbov M.M., Babushkin A.E., Khusnitdinov I.I., Orenburkina O.I., Kadyrova S.A., Matyukhina E.N. The comparison of glaucoma prevalence in the Republic of Bashkortostan. *Natsional'nyi zhurnal glaukoma.* 2020; 19(1):3-9.

Abstract

PURPOSE: The purpose of the research is to study glaucoma prevalence in the Republic of Bashkortostan (RB) over the 20-year period (1999-2018 years).

METHODS: This research was conducted using the data from statistic annual reports of ophthalmologists from various cities and regions of RB, the Ufa Eye Research Institute with assistance from the Head Office of Medical and Social Examination Service in RB.

RESULTS: In 2018 there were 33 727 people with glaucoma in RB (81.5% with primary open-angle glaucoma — POAG). 73.8% of them were over the age of 60 and 83.3% patients had mild or moderate glaucoma. During periodic health examination there were 1.2% patients with suspected glaucoma and 0.6% with an established diagnosis. During the period from 1999 to 2018 there was a 112.8% increase in patients registered in dispensaries, a 77.4% increase in prevalence and morbidity from POAG, while there was a decreasing trend in the number of blind people and people primary identified as disabled associated with glaucoma.

CONCLUSION: The 20-year period analysis (1999-2018) showed that there was more than a two-fold increase in the number of officially registered patients with glaucoma in the Republic of Bashkortostan: from 15 852 to 33 727. But despite the progressive growth of glaucoma incidence, particularly primary open-angle glaucoma (from 9.3 to 16.5 per 10 000 people over the age of 40) there was a 30% reduction in blindness prevalence over the last 9 years (since 2010) — from 17.3 to 13.0 and a 37% reduction in absolute number of people with glaucoma-related disability — from 346 to 218. It was a complex result of high level of check-ups and periodic health examinations in Republic followed by an increasing number of identifications of patients with early glaucoma, active and wide use of topical medicines and a persistently high surgical activity.

KEYWORDS: glaucoma, Republic of Bashkortostan, epidemiological situation, prevalence, morbidity, primary disability.

Глаукома представляет собой одну из важнейших медико-социальных проблем офтальмологии, являясь главной причиной неизлечимой слепоты у взрослых людей. Актуальность проблемы данной офтальмопатологии возрастает с каждым годом. В настоящее время в мире насчитывается около 80 млн больных глаукомой, примерно 11 млн из них стали слепыми из-за данного заболевания. В Российской Федерации (РФ) число пациентов с глаукомой приближается к 1,5 млн человек, однако эта цифра не отражает истинных показателей и в реальности она вдвое больше. Неуклонный рост заболеваемости и слепоты вследствие данного заболевания на фоне социально-экономических изменений обуславливают актуальность проблемы глаукомы и совершенствования системы ее выявления, лечения и диспансерного наблюдения больных. Особенно это относится к наиболее часто диагностируемой первичной открытоугольной ее форме [1-9]. Для повышения эффективности профилактики и лечения глаукомы, снижения инвалидности необходимо исследование эпидемиологической ситуации вследствие указанной патологии с учетом региональных особенностей.

Следует также отметить, что современный этап развития эпидемиологии характеризуется изучением различных заболеваний, в т. ч. глаукомы, на популяционном уровне.

Цель настоящей работы — изучение эпидемиологических показателей глаукомы в Республике Башкортостан (РБ) за 20 лет, а именно за 1999-2018 годы.

Материалы и методы

Нами проведено сравнение данных годовых статистических отчетов офтальмологов городов и районов РБ, а также ГБУ «Уф НИИ ГБ АН РБ» и при содействии ФКУ «Главное бюро МСЭ по РБ» с 1999 по 2018 гг. В работе использовали показатели распространенности и заболеваемости, в частности первичной открытоугольной глаукомы (ПОУГ), которые рассчитывали на 10 тысяч населения старше 40 лет.

Республика Башкортостан является одним из 14 субъектов (наряду с Кировской, Нижегородской, Оренбургской, Пензенской, Самарской, Саратовской, Ульяновской областями, Республиками Марий Эл, Мордовия, Татарстан, Удмуртской, Чувашской и Пермским краем) Приволжского федерального округа (ПФО). Доля промышленного производства последнего составляет почти 24% — это наивысший показатель в экономике РФ. В свою очередь, РБ с территорией в 142,94 тыс. кв. км, населением 4 063 293 человек (по данным Росстата на 1 января 2018 года) и с административным центром в г. Уфе (1 131 429 человек) является одним из наиболее экономически стабильных индустриальных (городское население составляет 62%) и сельскохозяйственных регионов (т. н. доноров) РФ. И все же приоритетными (до 70% промышленной продукции) отраслями производства РБ являются топливная, химическая и нефтехимическая, машиностроение, металлообработка, черная и цветная металлургия. Республика в своих границах охватывает несколько заметно отличающихся друг от друга географических и геологических зон, т. к. располагается на обширной территории — склонах Южного Урала, в Предуралье и Зауралье. Общая протяженность границ РБ с 6 субъектами РФ (3 областями, одним краем и 2 республиками) составляет 3 500 км.

Результаты

В 2018 году на диспансерном учете с диагнозом «глаукома» в РБ официально зафиксировано 33 727 человек. Среди них доля мужчин оказалась почти в 2 раза меньше, чем женщин, и составила 36,2% против 63,8%. Для сравнения, например, в 2010 году — удельный вес мужчин составлял соответственно 43,9%, а женщин — 56,1% (соотношение 1:1,3). Анализ также показал, что каждому пятому

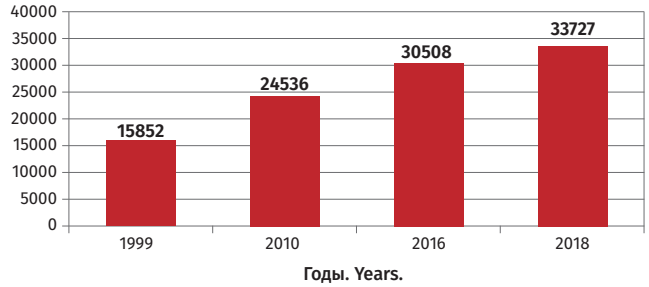

Рис. 1. Количество больных глаукомой в Республике Башкортостан за 20-летний период: с 1999 по 2018 гг.

Fig. 1. The number of patients with glaucoma in the Republic of Bashkortostan over a 20-year period: from 1999 to 2018

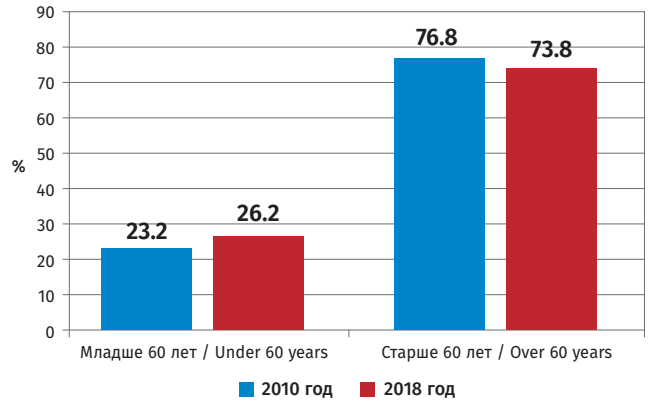

Рис. 2. Сравнительное распределение в зависимости от возраста пациентов с глаукомой, состоящих на диспансерном учете в РБ в 2010 и 2018 гг.

Fig. 2. Comparative distribution depending on the age of patients with glaucoma with a regular medical check-up in the Republic of Bashkortostan in 2010 and 2018

(19,8%) больному из общего числа пациентов, состоящих на учете в 2018 году, было выполнено хирургическое лечение глаукомы. Сравнивая в динамике число больных глаукомой за изученный период *(рис. 1)*, укажем, что в 1999 году в республике насчитывалось 15 852 человек, причем потребовалось 17 лет, чтобы количество пациентов, состоящих на диспансерном учете, удвоилось.

Что касается доли оперированных больных, то она в 2010 году оказалась равной 27,9%. Это на 8,1% больше, чем в 2018 году.

Как свидетельствуют данные, приведенные на *рис. 1*, за 20 изученных лет количество больных глаукомой, состоящих на диспансерном учете в РБ, выросло с 15 852 до 33 727 человек — увеличение на 112,8%.

Сравнение долевого отношения пациентов в зависимости от возраста за 2010 и 2018 гг. *(рис. 2)* свидетельствует о тенденции в последние годы к увеличению (на 3,0%) удельного веса пациентов с глаукомой в более молодой возрастной группе (моложе 60 лет — соответственно 23,2 и 26,2%).

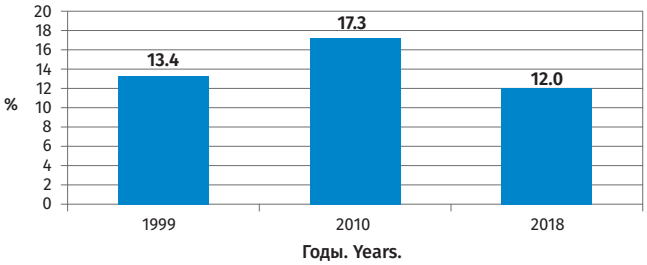

Рис. 3. Доля слепых на один и оба глаза среди диспансерных больных глаукомой в 1999, 2010 и 2018 гг.

Fig. 3. The proportion of blind people (one and both eyes) among glaucoma patients (regular medical check-up) in 1999, 2010 and 2018

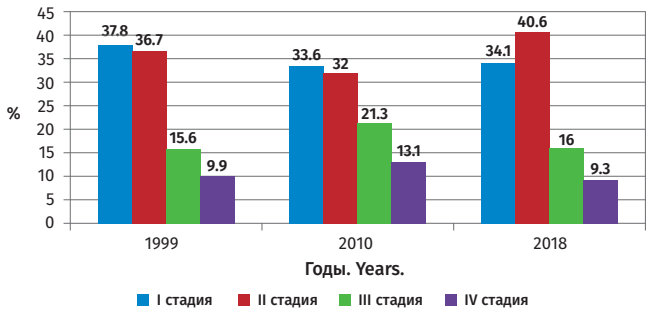

Рис. 4. Удельный вес пациентов, состоящих на диспансерном учете в РБ за 1999, 2010 и 2018 гг., в зависимости от стадии глаукомы

Fig. 4. The proportion of patients (regular medical check-up) depending on the stage of glaucoma in the Republic of Bashkortostan in 1999, 2010 and 2018

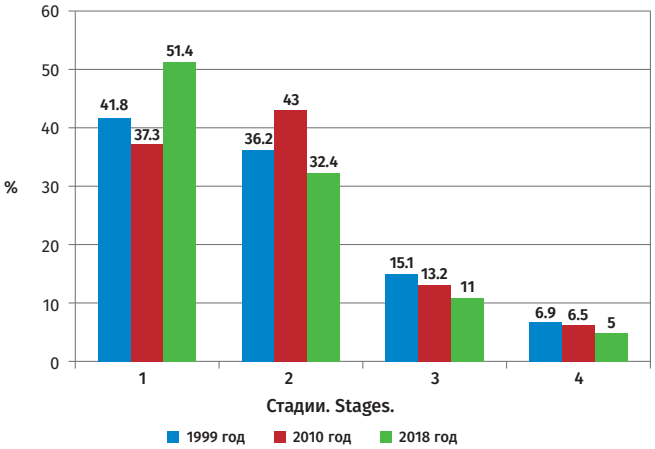

Рис. 5. Динамика стадий впервые диагностированной на профосмотрах глаукомы в РБ за 1999, 2010 и 2018 гг.

Fig. 5. The dynamics of the stages of newly diagnosed glaucoma during periodic health examinations in the Republic of Bashkortostan for 1999, 2010 and 2018

Если обратить внимание на один из важнейших, на наш взгляд, показателей — долю слепых на один и оба глаза среди диспансерных больных глаукомой в 2018 г., то по сравнению, например, с 2010 годом наблюдалось ее снижение на 5,3% — с 17,3% с отношением 2,2:1 до 12,0% (3:1). Это ниже уровня аналогичного показателя (13,4%) в 1999 г. *(рис. 3)*.

Следует также отметить, что доля пациентов с глаукомой, получивших стационарное лечение в республике, неуклонно снижалась. Так, в 1999 г. она была зафиксирована на уровне 27,7%, в 2010 г. — 19,6%, а в 2018 г. — 13,6%. Удельный вес ежегодно консультируемых в Уф НИИ глазных болезней больных глаукомой в 1999 г. составил 15,3% (от всех состоящих на диспансерном учете). В 2010 г. он увеличился до 18,5%, однако к 2018 г. уменьшился до 13,6%, несмотря на то что абсолютное число пациентов, нуждающихся в консультативной помощи, возросло почти в 2 раза: с 2 428 в 1999 г. до 4 543 и 4 580 — в 2010 и 2018 гг. соответственно.

В 2018 году на первичную глаукому пришлось 98,0% диспансерных больных, из них доля пациентов с открытоугольной ее формой составила 81,5%, закрытоугольной — 12,6%. Существенных изменений в структуре заболевания с 2010 года не отмечалось, в то же время в сравнении с 1999 г. существенно увеличилась (в 2,3 раза — с 2,5 до 5,9%) диагностика смешанной глаукомы. Из вторичной глаукомы (2,0%) в 2018 г. чаще всего фиксировалась сосудистая глаукома (35,0%), что объясняется ростом числа пациентов с диабетической ретинопатией, тромбозами сетчатки, а в известной степени и витреоретинальными вмешательствами. На втором месте (27,5%) оказалась посттравматическая глаукома из-за значительной активизации за последние 15-20 лет работы промышленных предприятий, строительства, на третьем — увеальная (20,1%).

Установлено, что за исследуемые 20 лет доля больных с начальными (I-II) стадиями глаукомы с 1999 г. (74,5%) к 2010 г. снизилась на 8,9% — до 65,6%. Потребовалось 9 лет, чтобы постепенно переломить указанную отрицательную тенденцию, и к 2018 г. удельный вес начальных стадий заболевания увеличился до 74,7%, а удельный вес далеко зашедших стадий глаукомы (III-IV) за тот же период соответственно снизился на 9,1%, в т. ч. терминальной ее формы — на 3,8% *(рис. 4)*.

Для раннего выявления глаукомы на профосмотрах в РБ в 2018 году обследовано 638 516 человек, что составило 84,8% от подлежащих осмотру. В 1999 г. соответствующие цифры были следующими: 402 126 лиц (что на 58,7% меньше, чем в 2018 г.), или 69,3%. Пациентов с подозрением на глаукому в 2018 году в абсолютных цифрах было выявлено почти в 2,2 раза больше (6 564, или 1,2%), чем в 1999 г. (3 032 человек, или 0,75%). Значительно больше (в 1,7 раза) оказалось и впервые выявленных больных глаукомой — 3 191 (0,6%) против 1 830 (0,5%). При этом соотношение лиц с подозрением на глаукому и впервые установленым диагнозом данного заболевания в указанные годы составило 2,1:1 и 1,7:1 соответственно.

Как свидетельствуют данные *рис. 5*, где представлена стадийная динамика впервые диагностированной на профосмотрах глаукомы, в 2018 году

запущенные стадии заболевания (III-IV) стали выявляться реже (в 16,7% случаев), чем в 1999 (22,0%) и в 2010 (19,7%) гг. Увеличение доли больных с начальными стадиями глаукомы (с 78,0 до 83,8%) позволило проводить более эффективные мероприятия по ее своевременному лечению и уменьшить число пациентов с дестабилизирующим течением заболевания.

Как хорошо известно, подавляющее большинство больных глаукомой (74-88%) — это пациенты с первичной открытоугольной глаукомой (ПОУГ). Динамика распространенности и заболеваемости данной формы глаукомы в республике за исследуемые годы представлена на *рис. 6 и 7*, из которых виден рост указанных показателей на 77,4%, соответственно с 89,8 и 9,3 в 1999 г. до 159,4 и 16,5 случаев заболевания на 10 000 населения старше 40 лет — в 2018 г.

Динамика абсолютного числа первичных инвалидов (ПИ) вследствие глаукомы за сравниваемые годы выглядела следующим образом. На фоне значительного снижения (в 2,5 раза) в целом количества ПИ вследствие различной офтальмопатологии с 1 555 человек в 1999 г. до 611 человек в 2018 г. *(табл.)*, с 2010 г. отмечено устойчивое уменьшение абсолютного числа инвалидов по глаукоме (2 ранговое место после заболеваний сетчатки, зрительного нерва и проводящих путей) с 346 до 218 человек — в 2018 г. *(рис. 8)*.

Обсуждение

Зафиксированный нами прогрессирующий рост заболеваемости и распространенности глаукомы, отмеченный также во многих регионах РФ [10, 11], как ни странно может это показаться, мы склонны объяснить достаточно высоким уровнем профилактических осмотров и обследования на глаукому в Республике Башкортостан на протяжении особенно последних 10-12 лет. Так, в республике в эти годы ежегодно осматривалось, как правило, свыше 80% лиц, нуждающихся в осмотре (максимальная цифра 91%), что составляет примерно 600 тыс. человек в год. Для сравнения укажем, что в 90-е годы осматривалось не более 450 тыс. человек (64-73%). При этом все чаще глаукома на профосмотрах, как показал наш анализ, выявляется в начальных стадиях заболевания.

Известно также, что весомыми причинами прогрессирующего увеличения заболеваемости глаукомой являются увеличение продолжительности жизни (старение населения) и числа больных с сопутствующей соматической патологией, ухудшение экологической обстановки, некоторые неблагоприятные факторы несбалансированности питания. Безусловно сказывается и недостаточная эффективность системы диспансерного наблюдения и поликлинического этапа лечения со значительным преобладанием медикаментозного метода с преимущественным использованием терапии β-блокаторами над хирургическим. Также важными

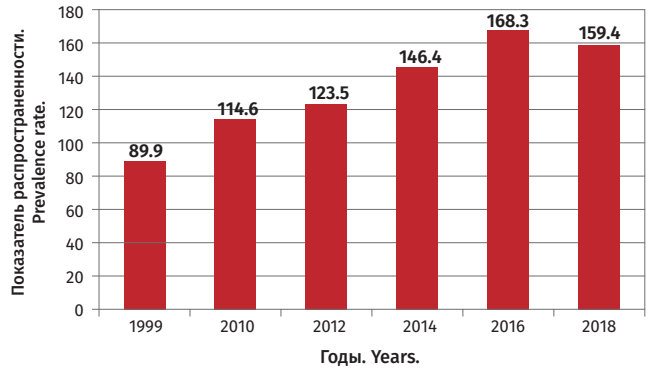

Рис. 6. Динамика распространенности ПОУГ в РБ (на 10 тыс. населения старше 40 лет) за 1999-2018 гг.

Fig. 6. The dynamics of POAG prevalence in the Republic of Bashkortostan (per 10 thousand people over 40) in 1999-2018

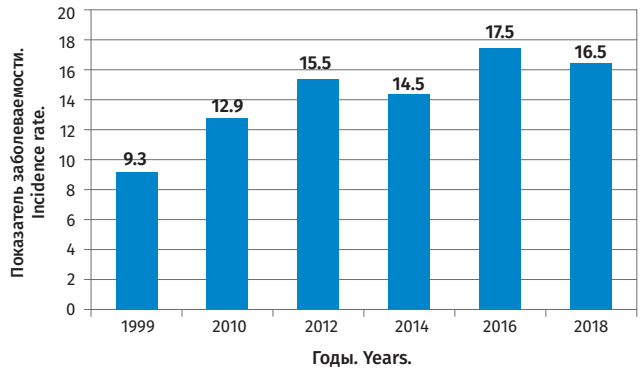

Рис. 7. Сравнительные показатели заболеваемости ПОУГ в РБ (на 10 тыс. населения старше 40 лет) за 1999-2018 гг.

Fig. 7. Comparative indicators of POAG incidence in the Republic of Bashkortostan (per 10 thousand people over 40) in 1999-2018

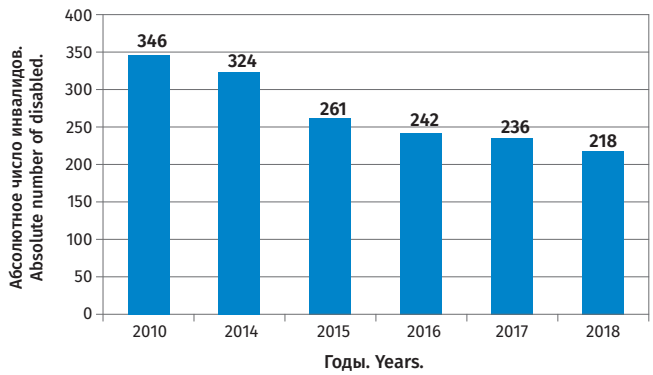

Рис. 8. Динамика числа первичных инвалидов вследствие глаукомы в Республике Башкортостан за период 2010-2018 гг.

Fig. 8. Dynamics of the number of primarily disabled due to glaucoma in the Republic of Bashkortostan for the period 2010-2018

Таблица. **Нозологическая структура офтальмопатологии у первичных инвалидов в 1999, 2010 и 2018 гг.**

Table. ***The nosological structure of ophthalmopathology in primarily disabled in 1999, 2010 and 2018***

Нозологическая структура первичной инвалидности по офтальмопатологии *Nosological structure of primary disability according to the ophthalmopathology*	Число больных, n (%)					
	1999 год/*year*		2010 год/*year*		2018 год/*year*	
	n=1 555	ранговое место *rank place*	n=955	ранговое место *rank place*	n=611	ранговое место *rank place*
Глаукома / *Glaucoma*	222 (14,3)	IV	346 (36,2)	II	218 (35,7)	II
Заболевания сетчатки и зрительного нерва *Retinal and optic nerve diseases*	270 (17,4)	III	362 (37,9)	I	267 (43,7)	I
Высокая осложненная миопия *High complicated myopia*	295 (18,9)	II	105 (11)	III	53 (8,7)	III
Последствия травм глаза и глазницы *The consequences of eye and orbit tauma*	386 (24,8)	I	52 (5,4)	IV	4 (0,7)	V
Катаракта / *Cataract*	167 (10,7)	V	38 (3,9)	V	1 (0,2)	VI
Заболевания роговицы *Corneal diseases*	85 (5,5)	VI	28 (3,0)	VI	9 (1,5)	IV

причинами прогрессирования глаукомы являются недостижение целевого давления, особенно при продвинутых стадиях заболевания, вследствие ограниченного применения высокоэффективных лекарственных средств (в частности, простагландиновых препаратов и комбинированного лечения, особенно фиксированных комбинаций), низкая хирургическая активность с недостаточным применением высокотехнологичной помощи, невысокая информированность населения о течении и прогнозе заболевания, поздняя обращаемость пациентов, неадекватный выбор лечения, высокая стоимость медикаментов и др. Очевидно, что на эпидемиологических характеристиках глаукомы в РФ отрицательным образом сказались и социально-стрессовые факторы, в частности, экономические потрясения 90-х гг. прошлого века [7-9, 12, 13].

В большинстве регионов РФ глаукома продолжает занимать ведущее место среди причин инвалидности вследствие различной офтальмопатологии. Например, в структуре первичной инвалидности из-за болезней глаз доля глаукомы увеличилась в среднем с 14% в 1997 г. до 28% — в 2005 г., а в контингенте инвалидов пенсионного возраста в некоторых регионах РФ — даже до 40% [14-17]. Что же касается ПИ по глаукоме в РБ, как это уже было отмечено выше, начиная с 2010 г. наблюдалось устойчивое уменьшение этого важного показателя. Так, только за последние 9 лет (2010-2018 гг.) уровень его снизился на 37%, достигнув 218 человек в 2018 г., что даже ниже уровня 1999 г. (222 больных), когда глаукома занимала IV ранговое место в нозологической структуре ПИ по зрению *(см. табл.)*. Этому обстоятельству, как показал ранее проведенный и опубликованный нами анализ [18], способствовал ряд факторов. В последние годы это и увеличение выявления больных в начальных стадиях глаукомы на профилактических осмотрах, и значительно более активное применение современных гипотензивных препаратов (простагландиновых и фиксированных комбинаций). Все это позволяет своевременно начинать адекватное лечение глаукомы и отдалить или предотвратить инвалидность вследствие данного заболевания. Кроме того, имеет значение и стабильно высокая хирургическая активность с широким использованием безопасной (непроникающей) и высокотехнологичной (дренажной) хирургии. Рост числа антиглаукомных операций в настоящее время отмечается в единичных регионах [19], в большинстве же наблюдается уменьшение их количества [11, 20].

Заключение

Анализ за 20-летний период (1999-2018 гг.) показал, что число пациентов с глаукомой, официально находящихся на учете в Республике Башкортостан, за исследуемые годы увеличилось более чем в 2 раза: с 15 852 до 33 727 человек. На фоне прогрессирующего роста заболеваемости глаукомой, в частности, первичной открытоугольной ее формой с 9,3 до 16,5 на 10 тыс. населения старше

40 лет, отмечено уменьшение доли слепых на один и оба глаза за последние 9 лет (с 2010 г.) на 30% — с 17,3 до 12,0, а также абсолютного числа первично освидетельствованных инвалидов вследствие глаукомы на 37% — с 346 до 218 человек. Этому способствовали высокий уровень обследования и профосмотров в республике с увеличивающимся числом выявленных больных в начальных стадиях заболевания, активным и все более широким использованием эффективных местных медикаментозных средств, а также стабильно высокой хирургической активностью.

Литература

1. Bikbov M.M., Khusnitdinov I.I. The results of the use of Ahmed valve in refractory glaucoma surgery. *J Curr Glaucoma Pract.* 2015; 9(3):86-91.
2. Бабушкин А.Э., Оренбуркина О.И., Матюхина Е.Н. и др. Анализ распространенности, заболеваемости и инвалидности вследствие глаукомы в Республике Башкортостан. *Вестник Оренбургского государственного университета.* 2011; 14:45-48.
3. Бикбов М.М., Бабушкин А.Э., Мурова Л.Х., Матюхина Е.Н. Результаты диспансерного наблюдения и поликлинического этапа лечения больных первичной открытоугольной глаукомой. *Национальный журнал глаукома.* 2012; 4:31-35.
4. Егоров Е.А., Куроедов А.В. Отдельные клинико-эпидемиологические характеристики глаукомы в странах СНГ и Грузии. Результаты многоцентрового открытого ретроспективного исследования (часть 1). *РМЖ. Клиническая офтальмология.* 2011; 3:97-100.
5. Егоров Е.А., Куроедов А.В. Отдельные клинико-эпидемиологические характеристики глаукомы в странах СНГ и Грузии. Результаты многоцентрового открытого ретроспективного исследования (часть 2). *РМЖ. Клиническая офтальмология.* 2012; 1:19-22.
6. Глаукома. Национальное руководство для практикующих врачей. Под редакцией Е.А. Егорова. М.: ГЭОТАР-Медиа; 2015. 452 с.
7. Нероев В.В., Киселева О.А., Бессмертный А.М. Основные результаты мультицентровых исследований эпидемиологических особенностей первичной открытоугольной глаукомы в Российской Федерации. *Российский офтальмологический журнал.* 2013; 3:4-7.
8. Либман Е.С., Шахова Е.В. Слепота и инвалидность вследствие патологии органа зрения. *Вестник офтальмологии.* 2006; 122(1):35-37.
9. Шиловских О.В., Стренев Н.В., Пасенова И.Г. Оценка состояния диспансеризации больных глаукомой на примере крупного промышленного центра. *Национальный журнал глаукома.* 2013; 1:24-29.
10. Комаровских Е.Н., Выдров А.С. Заболеваемость глаукомой населения Амурской области. *Национальный журнал глаукома.* 2013; 3:83-89.
11. Никифорова Е.Б. Клинико-эпидемиологический анализ глазной заболеваемости, инвалидности и стационарной офтальмологической помощи населению Самарской области за период 2010-2014 гг. *Вестник Оренбургского государственного университета.* 2015; 12(187):160-166.
12. Казанова С.Ю., Страхов В.В. Сравнительная оценка качества лечения первичной открытоугольной глаукомы. *РМЖ. Клиническая офтальмология.* 2013; 3:92-95.
13. Кунин В.Д., Редид А.А. Влияние нарушения регуляции офтальмотонуса на прогрессирование процесса при 13-летней диспансеризации больных в условиях первичного поликлинического звена. *Национальный журнал Глаукома.* 2013; 2:24-29.
14. Макогон С.И., Макогон А.С., Чечулина С.В. Состояние и динамика первичной и повторной инвалидности вследствие глаукомы взрослого населения Алтайского края. *Национальный журнал глаукома.* 2015;14(3):30-38.
15. Разумовский М.И., Коровянский Ю.А., Якунин М.С., Шевага А.Г. Динамика первичной инвалидности вследствие офтальмопатологии в Санкт-Петербурге, Ленинградской области и некоторых регионах России за период 2002-2008 гг. *Офтальмологические ведомости.* 2010; 3(4):4-16.
16. Бикбов М.М., Бабушкин А.Э., Оренбуркина О.И. и др. Анализ первичной инвалидности по глаукоме в Республике Башкортостан. *Национальный журнал глаукома.* 2011; 4:52-56.
17. Суркова В.К., Сафина А.З., Саяпов Н.Г., Булатова Л.К. Инвалидность вследствие глаукомы в Республике Башкортостан. *Глаукома.* 2007; 2:54-56.
18. Бикбов М.М., Бабушкин А.Э., Хуснитдинов И.И. и др. Динамика эпидемиологических показателей глаукомы в Республике Башкортостан за период 2010-2016 гг. *РМЖ. Клиническая офтальмология.* 2018; 4:163-167.
19. Барбос Ю.А., Чередниченко Н.Л., Карпов С.М. Анализ заболеваемости глаукомой населения Ставропольского края. *Национальный журнал глаукома.* 2018; 17(3):65-75.
20. Макогон С.И. Состояние и прогноз заболеваемости глаукомой взрослого населения Алтайского края. *Национальный журнал глаукома.* 2014; 4:66-71.

References

1. Bikbov M.M., Khusnitdinov I.I. The results of the use of Ahmed valve in refractory glaucoma surgery. *J Curr Glaucoma Pract.* 2015; 9(3):86-91.
2. Babushkin A.E., Orenburkina O.I., Matyukhina E.N. et al. Analysis of the prevalence, incidence and disability due to glaucoma in the Republic of Bashkortostan. *Bulletin of the Orenburg State University.* 2011; 14:45-48. (In Russ.).
3. Bikbov M.M., Babushkin A.E., Murova L.Kh., Matyukhina E.N. The results of follow-up and polyclinic treatment of patients with primary open-angle glaucoma. *National Journal of Glaucoma.* 2012; 4: 31-35. (In Russ.).
4. Egorov E.A., Kuroedov A.V. Separate clinical and epidemiological characteristics of glaucoma in the UIS countries and Georgia. The results of a multicenter open retrospective study (part 1). *RMJ. Clinical Ophthalmology.* 2011; 3:97-100. (In Russ.).
5. Egorov E.A., Kuroedov A.V. Separate clinical and epidemiological characteristics of glaucoma in the UIS countries and Georgia. The results of a multicenter open retrospective study (part 2). *RMJ. Clinical Ophthalmology.* 2012; 1:19-22. (In Russ.).
6. Glaukoma. Nacional`noe rukovodstvo dlya praktikuyushhix vrachej [Glaucoma. National Guidelines] Ed. by E.A. Egorov M.: GEOTAR-Media, 2013. 824 p. (In Russ.).
7. Neroev V.V., Kiseleva O.A., Bessmertnii A.M. The main results of multicenter studies of the epidemiological features of primary open-angle glaucoma in the Russian Federation. *Russian Ophthalmological Journal.* 2013; 3:4-7. (In Russ.).
8. Libman E.S., Shahova E.V. Blindness and disability due to pathology of the visual organ. *Vestnik oftal'mologii.* 2006; 122(1):35-37. (In Russ.).
9. Shilovskikh O.V., Strenev N.V., Pasenova I.G. Assessment of the clinical examination of patients with glaucoma on the example of a large industrial center. *National Journal of Glaucoma.* 2013; 1:24-29. (In Russ.).
10. Komarovskikh E.N., Vydrov A.S. The incidence of glaucoma population of the Amur region. *National Journal of Glaucoma.* 2013; 3:83-89. (In Russ.).
11. Nikiforova E.B. Clinical and epidemiological analisis of ocular morbidity, disability and hospital eye care among the population of the Samara region for 2010-2014. *Vestnik Orenburg State University.* 2015; 12(187):160-166. (In Russ.).
12. Kazanova S.Yu., Strakhov V.V. Comparative assessment of the quality of treatment of primary open-angle glaucoma. *RMJ. Clinical Ophthalmology.* 2013; 3:92-95. (In Russ.).
13. Kunin V.D., Redid A.A. The effect of dysfunction of intraocular pressure regulation on the progression of the process with 13-year clinical examination of patients in primary polyclinic conditions. *National Journal of Glaucoma.* 2013; 2:24-29. (In Russ.).
14. Makogon S.I., Makogon A.S., Chechulina S.V. The state and dynamics of primary and repeated disability due to glaucoma of the adult population of the Altai Territory. *National Journal of Glaucoma.* 2015; 14(3):30-38. (In Russ.).
15. Razumovsky M.I., Korovyansky Yu.A., Yakunin M.S., Shevaga A.G. Dynamics of primary disability due to ophthalmopathology in St. Petersburg, Leningrad region and some regions of Russia for the period 2002-2008. *Ophthalmological statements.* 2010; 3(4):4-16. (In Russ.).
16. Bikbov M.M., Babushkin A.E., Orenburkina O.I. et al. Analysis of primary disability in glaucoma in the Republic of Bashkortostan. *National Journal of Glaucoma.* 2011; 4:52-56. (In Russ.).
17. Surkova V.K., Safina A.Z., Sayapov N.G., Bulatova L.K. Disability due to glaucoma in the Republic of Bashkortostan. *Glaucoma*. 2007; 2:54-56. (In Russ.).
18. Bikbov M.M., Babushkin A.E., Khusnitdinov I.I. et al. Dynamics of epidemiological indicators of glaucoma in the republic of bashkortostan for the period 2010-2016. *RMJ. Clinical Ophthalmology.* 2018; 18(4): 163-167. (In Russ.). doi: 10.21689/2311-7729-2018-18-4-163-167
19. Barbos Yu.A., Cherednichenko N.L., Karpov S.M. Analysis of the incidence of glaucoma in the population of the Stavropol Territory. *National Glaucoma Journal.* 2018; 17(3):65-75. (In Russ.). doi: 10.25700/NJG.2018.03.08
20. Makogon S.I. Status and forecast of glaucoma incidence among the adult population of the Altai Territory. *National Journal of Glaucoma.* 2014; 4:66-71. (In Russ.).

Поступила / Received / 18.12.2019

Национальный журнал глаукома
2020, Т. 19, № 1, стр. 10-19

National Journal of Glaucoma
2020, Vol. 19, № 1, pp. 10-19

УДК 617.736-085: 617.7-007.681

DOI: 10.25700/NJG.2020.01.02

Эффективность интравитреального введения ранибизумаба у пациентов с макулярным отеком вследствие окклюзии вен сетчатки и сопутствующей первичной глаукомой

Лоскутов И.А., д.м.н., заведующий отделением[1];
Дроздова Е.А., д.м.н., профессор кафедры[2];
Хохлова Д.Ю., врач-офтальмолог[3].

[1]НУЗ «Научный клинический центр ОАО «Российские железные дороги», офтальмологическое отделение, *125367, Российская Федерация, Москва, Волоколамское шоссе, 84;*

[2]ФГБОУ ВО «Южно-Уральский государственный медицинский университет» Минздрава России, кафедра глазных болезней, *454092, Российская Федерация, Челябинск, ул. Воровского, 64;*

[3]МАУЗ Городская клиническая больница № 11, *454129, Российская Федерация, Челябинск, ул. Дзержинского, 17а.*

Авторы не получали финансирование при проведении исследования и написании статьи.
Конфликт интересов: отсутствует.

Для цитирования: Лоскутов И.А., Дроздова Е.А., Хохлова Д.Ю. Эффективность интравитреального введения ранибизумаба у пациентов с макулярным отеком вследствие окклюзии вен сетчатки и сопутствующей первичной глаукомой. *Национальный журнал глаукома.* 2020; 19(1):10-19.

Резюме

ЦЕЛЬ. Оценить эффективность интравитреального введения ранибизумаба у пациентов с макулярным отеком при окклюзии вен сетчатки на фоне первичной открытоугольной глаукомы (ПОУГ).

МАТЕРИАЛЫ И МЕТОДЫ. В исследование был включен 61 пациент с макулярным отеком (МО) при окклюзии вен сетчатки. Из них у 27 (44%) пациентов МО развился на фоне ПОУГ: I стадии ПОУГ — у 11 (41%) из 27 пациентов, II стадии — у 16 (59%) из 27 пациентов. Другие 34 (56%) из 61 пациента с МО без ПОУГ составили группу сравнения. Всем пациентам было проведено стандартное офтальмологическое исследование, спектральная оптическая когерентная томография макулярной зоны и диска зрительного нерва (ДЗН). Все офтальмологические методы исследования выполнялись до лечения, через 1, 3 и 6 месяцев на фоне интравитреального введения ранибизумаба, которое проводили по стандартной методике в дозировке 0,05 мл (0,5 мг). Был проведен статистический анализ данных.

РЕЗУЛЬТАТЫ. На фоне интравитреального введения ранибизумаба у пациентов как без сопутствующей ПОУГ, так и у больных с наличием ПОУГ было зарегистрировано достоверное повышение максимально корригируемой остроты зрения от исходных значений, снижение толщины и объема сетчатки в фовеа, без статистически значимой разницы указанных параметров между исследуемыми группами. Достоверного повышения уровня внутриглазного давления от исходных значений на фоне интравитреального введения ранибизумаба в обеих исследуемых группах зарегистрировано также не было. Параметры ДЗН, толщины перипапиллярного слоя нервных волокон и комплекса ганглиозных клеток на фоне терапии ранибизумабом в среднем оставались стабильны.

ЗАКЛЮЧЕНИЕ. Интравитреальное введение ранибизумаба является эффективным и безопасным методом лечения МО у пациентов с окклюзией вен сетчатки и сопутствующей ПОУГ.

КЛЮЧЕВЫЕ СЛОВА: макулярный отек, окклюзия вен сетчатки, ранибизумаб, спектральная оптическая когерентная томография, антиангиогенная терапия, глаукома, внутриглазное давление.

Для контактов:
Хохлова Дарья Юрьевна, e-mail: xoxlova.d@yandex.ru

Поступила в печать: 03.02.2020

Received for publication: February 3, 2020

ENGLISH

Efficacy of ranibizumab intravitreal injections in patients with macular edema due to retinal vein occlusion and primary glaucoma

Loskutov I.A., Med.Sc.D., Head of Ophthalmology Department[1];
Drozdova E.A., Med.Sc.D., Professor[2];
Khokhlova D.Yu., Ophthalmologist[3].

[1]Ophthalmology Department, Research Clinical Center of JSC «Russian Railways», *84 Volokolamsk Highway, Moscow, Russian Federation, 125367;*

[2]«South-Ural State Medical University» of the Ministry of Health Russian Federation, Department of Ophthalmology, *64 Vorovsky st., Chelyabinsk, Russian Federation, 454092;*

[3]City Clinical Hospital N 11, *17a Dzerzhinsky st., Chelyabinsk, Russian Federation, 454129.*

Conflicts of Interest and Source of Funding: none declared.

For citations: Loskutov I.A., Drozdova E.A., Khokhlova D.Yu. Efficacy of ranibizumab intravitreal injections in patients with macular edema due to retinal vein occlusion and primary glaucoma. *Natsional'nyi zhurnal glaukoma.* 2020; 19(1):10-19.

Abstract

PURPOSE: To study the efficacy of ranibizumab intravitreal injections in patients with macular edema due to retinal vein occlusion and primary glaucoma.

MATERIALS AND METHODS: The study group included 61 patients with macular edema due to retinal vein occlusion. 27 (44%) patients with macular edema had primary open-angle glaucoma (POAG): 11 (41%) of 27 patients were diagnosed stage I POAG, other 16 (59%) — with stage II. The remaining 34 (56%) of 61 patients with macular edema without POAG comprised a comparison group. All patients underwent a standard ophthalmic examination, spectral optical coherence tomography of the macular zone and the optic nerve head prior to treatment and after the intravitreal injections. We performed ranibizumab intravitreal injections according to the standard protocol. A statistical analysis was conducted.

RESULTS: Patients of both study groups showed a significant increase of the best corrected visual acuity compared to baseline and a decrease of both foveal thickness and volume, without a statistically significant difference between groups after intravitreal injections of ranibizumab. We did not register a significant increase in the level of intraocular pressure from baseline, or a decrease of optic nerve head parameters after intravitreal injections of ranibizumab.

CONCLUSION: Intravitreal injections of ranibizumab are an effective and safe treatment for macular edema in patients with retinal vein occlusion and POAG.

KEYWORDS: macular edema, retinal vein occlusion, ranibizumab, spectral optical coherence tomography, anti-angiogenic therapy, glaucoma, intraocular pressure.

У пациентов с окклюзией вен сетчатки наиболее частая причина снижения зрения — макулярный отек (МО) [1-5], основным методом лечения которого на сегодняшний день является антиангиогенная терапия, в частности, интравитреальное введение (ИВВ) ранибизумаба. По данным рандомизированных клинических исследований, целью которых было определить эффективность данного препарата у пациентов с постокклюзионным МО, было доказано достоверное повышение максимально корригируемой остроты зрения (МКОЗ) и снижение толщины сетчатки в фовеа, по данным спектральной оптической когерентной томографии (ОКТ), по сравнению с исходными показателями [6, 7]. Кроме того, по данным проспективных исследований была доказана безопасность длительного применения ранибизумаба с минимальной частотой местных осложнений и системных побочных эффектов [8].

На сегодняшний день актуальной проблемой в современной офтальмологии является полиморбидность, когда у пациента при клиническом обследовании диагностируется несколько заболеваний, взаимодействие которых может влиять на течение друг друга, ухудшать прогноз и снижать эффективность лечения. Как известно, окклюзия вен сетчатки может развиваться на фоне как системных, так и локальных заболеваний, в частности на фоне первичной глаукомы, которая, по данным литературы, встречается в 13-19% случаев у пациентов

Таблица 1. **Характеристика исследуемых групп пациентов**
Table 1. ***Characteristics of the studied patient groups***

Параметр *Parameter*	Макулярный отек с ПОУГ *Macular edema with POAG* n=27	Макулярный отек *Macular edema* n=34
Возраст, лет / *Age, years*	67,4±2,1	60,0±1,5
Женщины / *Women, n*	18	20
Мужчины / *Men, n*	9	14
Окклюзия ЦВС *Central retinal vein occlusion, n*	7	8
Окклюзия ветвей ЦВС *Branch retinal vein occlusion, n*	20	26

с ретинальной венозной окклюзией [9-13]. В связи с широким распространением как глаукомы, так и окклюзии вен сетчатки, а также сочетания данных патологий, интерес представляет изучение течения постокклюзионного МО при сопутствующей первичной глаукоме на фоне проводимого патогенетического лечения, в частности ИВВ ранибизумаба. Также недостаточно изученным остается результативность данного вида терапии МО при сопутствующей глаукоме. Кроме того, несмотря на доказанную эффективность и безопасность ИВВ ранибизумаба, интерес для изучения представляет течение глаукомы на фоне антиангиогенной терапии.

Цель настоящего исследования — оценить эффективность интравитреального введения ранибизумаба у пациентов с МО при окклюзии вен сетчатки на фоне первичной открытоугольной глаукомы (ПОУГ).

Материалы и методы

Было проведено открытое проспективное исследование на клинической базе кафедры глазных болезней ФГБОУ ВО «Южно-Уральский государственный медицинский университет» Минздрава России — в офтальмологическом отделении областной клинической больницы № 3 г. Челябинска.

В соответствии с поставленной задачей критериями включения в исследование были: пациенты с МО при окклюзии вен сетчатки с МКОЗ 0,5 и ниже, давностью МО не более 3 месяцев. Если больные имели сопутствующий диагноз первичной глаукомы, то в исследование мы включали пациентов с наличием открытоугольной глаукомы I-II стадий, установленной или подтвержденной в глаукомном центре.

Критериями исключения из исследования были: МКОЗ более 0,5, отсутствие МО по данным спектральной ОКТ, давность МО более 3 месяцев, острые воспалительные и другие сосудистые заболевания органа зрения, закрытоугольная глаукома, непрозрачность оптических сред, которая делает невозможным проведение офтальмоскопии и спектральной ОКТ, интраокулярные хирургические вмешательства на исследуемом глазу за последние 3 месяца, антиглаукомные, витреоретинальные операции и операции пломбирования на исследуемом глазу в анамнезе, наличие острых или декомпенсированных системных заболеваний, онкологических заболеваний, наличие в анамнезе инсульта; отказ пациента от участия в исследовании.

В соответствии с критериями включения и исключения было проведено обследование 61 пациента с МО при окклюзии центральной вены сетчатки (ЦВС) и ее ветвей. Из них 27 (44%) пациентов находились на диспансерном учете у офтальмолога с подтвержденным диагнозом ПОУГ: I стадия ПОУГ была выставлена у 11 (41%) из 27 пациентов, II стадия — у 16 (59%) из 27 пациентов. Другие 34 (56%) из 61 пациента с МО без ПОУГ составили группу сравнения для подтверждения эффективности антиангиогенной терапии. Качественная характеристика указанных групп пациентов представлена в *табл. 1*.

Всем пациентам были проведены сбор жалоб, анамнеза, офтальмологическое обследование до лечения и на фоне ИВВ ранибизумаба. Если у пациента по данным медицинской документации (амбулаторных карт, выписок из историй болезни, заключений глаукомного центра) была установлена сопутствующая ПОУГ, то учитывали ее стадию, данные МКОЗ и компьютерной периметрии до развития ретинальной венозной окклюзии, уровень внутриглазного давления (ВГД), группы гипотензивных лекарственных средств, которые применяли пациенты, эффективность данной терапии.

Нами было проведено следующее офтальмологическое обследование пациентов: определение остроты зрения без коррекции и МКОЗ с учетом данных авторефрактометрии (рабочее место офтальмолога Topcon IS 600, Япония), тонометрия

тонометром Маклакова массой 10,0 г, биомикроскопия, гониоскопия, офтальмоскопия с помощью щелевой лампы (рабочее место офтальмолога Topcon IS 600, Япония) и трехзеркальной линзы Гольдмана, компьютерная периметрия (Oculus Centerfield, Германия). Спектральная ОКТ была выполнена на аппарате RTVue 100/CA («Optovue Inc.», США) с определением морфометрических показателей макулярной зоны по протоколу 3D Macular, MM5. Оценку изменений диска зрительного нерва (ДЗН) проводили по протоколу 3D Disk, Optic Nerve Head Map, комплекса ганглиозных клеток в макулярной зоне (слой нервных волокон, ганглиозных клеток и внутренний плексиформный слой) — по протоколу Ganglion Cell Complex. Все офтальмологические методы исследования выполняли до лечения, через 1, 3 и 6 месяцев на фоне ИВВ ранибизумаба.

ИВВ ранибизумаба проводили в соответствии с инструкцией, в дозировке 0,05 мл (0,5 мг) с интервалом в 1 месяц в количестве трех последовательных введений, далее по необходимости.

Статистическая обработка данных. Анализ результатов проводился с использованием статистического пакета программ IBM SPSS Statistics v 20.0. Для переменных, подчиняющихся закону нормального распределения, использовали среднее арифметическое (M), среднее квадратичное отклонение (σ). Для переменных, не подчиняющихся закону нормального распределения, использовали медиану, 25- и 75-процентили (Me [P25; P75]), критерий Манна - Уитни, Вилкоксона. Различия считались значимыми при $p<0,05$.

Результаты

По данным медицинской документации было определено, что у пациентов с ПОУГ до развития окклюзии вен сетчатки острота зрения с максимальной коррекцией находилась в пределах 0,9-1,0 у 22 (81%) из 27 пациентов, 0,7-0,8 — у 5 (19%) из 27. При развитии ретинальной венозной окклюзии МКОЗ заметно снизилась и находилась при обращении в переделах 0,3-0,4 — у 9 (33%) из 27 пациентов, 0,1-0,2 — у 13 (48%) из 27, менее 0,1 — у 5 (19%) из 27 пациентов, составив в среднем 0,1 [0,08; 0,3]. Пациенты с МО без ПОУГ также отметили значимое снижение остроты зрения, однако провести сравнение с исходными значениями не представлялось возможным, так как большинство пациентов не обращались к офтальмологу в последнее время. МКОЗ у данной группы пациентов до лечения составила в среднем 0,1 [0,1; 0,3].

Также у пациентов с ПОУГ был исследован уровень ВГД, измеренный на предыдущем приеме у офтальмолога. Так, уровень ВГД находился в пределах 15-16 мм рт.ст. у 4 из 27 пациентов, 17-19 мм рт.ст. — у 10 из 27 пациентов, 20-23 мм рт.ст. — у 7 из 27 пациентов, 24-26 мм рт.ст. — у 6 из 27 пациентов, составив в среднем 22,0 [18,5; 24,0] мм рт.ст. Было известно, что до развития окклюзии вен сетчатки 13 (48%) из 27 пациентов получали гипотензивную монотерапию, из них в 26% случаев применялись простагландины, в 11% — ингибиторы карбоангидразы, в 11% — β-блокаторы. Комбинированную гипотензивную терапию в виде фиксированных комбинаций лекарственных средств получали 14 (52%) из 27 пациентов, из них в 30% случаев применялась комбинация простагландинов и β-блокаторов, в 22% случаев — комбинация ингибиторов карбоангидразы и β-блокаторов. Целевое ВГД до развития окклюзии вен сетчатки было достигнуто у 20 (74%) из 27 пациентов, у 7 (26%) из 27 пациентов ВГД цели достигнуто не было, что чаще было связано с нерегулярной инстилляцией глазных капель или недостаточностью режима гипотензивной терапии. При обращении пациентов в связи с развитием ретинальной венозной окклюзии распределение их количества по уровню ВГД практически не изменилось. Так, уровень ВГД находился в пределах 15-16 мм рт.ст. у 2 из 27 пациентов, 17-19 мм рт.ст. — у 8 из 27 пациентов, 20-23 мм рт.ст. — у 10 из 27 пациентов, 24-26 мм рт.ст. — у 7 из 27 пациентов, составив в среднем 22,0 [18,0; 24,0] мм рт.ст. Схема терапии ПОУГ не изменялась, за исключением пациентов, которые применяли простагландины как в моно-, так и в комбинированной терапии (инстилляции простагландинов были заменены на препараты ингибиторов карбоангидразы), а также пациентов с отсутствием компенсации ВГД (режим гипотензивной терапии был разъяснен и усилен медикаментозно). При дальнейшем наблюдении уровень ВГД варьировал, но выше исходных цифр не поднимался. У пациентов с МО без ПОУГ средний уровень ВГД при обращении составил 19,0 [18,0; 20,0] мм рт.ст.

По данным компьютерной периметрии, до развития окклюзии вен сетчатки у пациентов с ПОУГ определялось сужение границ поля зрения, характерное для соответствующей стадии глаукомы, расширение слепого пятна, наличие дугообразной скотомы в зоне Бьеррума. При развитии окклюзии вен сетчатки с МО кроме указанных изменений появились центральные, парацентральные относительные скотомы в поле зрения. Наличие относительных скотом в центральной зоне также было выявлено при периметрии и у пациентов без ПОУГ.

В соответствии с поставленной задачей исследования — для оценки эффективности ИВВ ранибизумаба у пациентов с постокклюзионным МО в сочетании с ПОУГ, нами была изучена динамика морфофункциональных параметров у пациентов как в данной группе, так и у пациентов без сопутствующей глаукомы в качестве сравнения. Динамика МКОЗ в исследуемых группах представлена

Таблица 2. **Динамика максимально корригированной остроты зрения в исследуемых группах (Me [P25; P75])**
Table 2. ***Best-corrected visual acuity mean change from baseline in the studied groups (Me [P25; P75])***

Срок наблюдения *Observation period*	Макулярный отек с ПОУГ *Macular edema with POAG* n=27	Макулярный отек *Macular edema* n=34	Значимость между исследуемыми группами, p (критерий Манна - Уитни) *Significance between study groups, p (Mann - Whitney test)*
До лечения / *Baseline*	0,1 [0,08; 0,3]	0,1 [0,1; 0,3]	0,3
Через 1 мес. / *Month 1*	0,3 [0,2; 0,4]*	0,4 [0,3; 0,6]*	0,06
Через 3 мес. / *Month 3*	0,4 [0,2; 0,5]*	0,5 [0,3; 0,6]*	0,005
Через 6 мес. / *Month 6*	0,4 [0,3; 0,5]*	0,5 [0,4; 0,6]*	0,02

Примечание: * — p<0,05, достоверная разница значений с показателями до лечения (критерий Вилкоксона).
Note: * — p<0,05, significant difference in respect to «baseline» (Wilcoxon test).

Таблица 3. **Динамика уровня ВГД в исследуемых группах (Me [P25; P75])**
Table 3. ***Intraocular pressure mean change from baseline in the studied groups (Me [P25; P75])***

Срок наблюдения *Observation period*	Макулярный отек с ПОУГ *Macular edema with POAG* n=27	Макулярный отек *Macular edema* n=34	Значимость между исследуемыми группами, p (критерий Манна - Уитни) *Significance between study groups, p (Mann - Whitney test)*
До лечения / *Baseline*	22,0 [18,0; 24,0]	19,0 [18,0; 20,0]	0,03
Через 1 мес. / *Month 1*	21,0 [19,0; 23,0]	20,0 [19,0; 21,0]	0,01
Через 3 мес. / *Month 3*	20,0 [19,0; 22,0]	20,0 [19,0; 21,0]	0,02
Через 6 мес. / *Month 6*	21,0 [20,0; 23,0]	20,0 [19,0; 20,0]	0,007

Таблица 4. **Динамика толщины сетчатки в фовеа в исследуемых группах (Me [P25; P75])**
Table 4. ***Central foveal thickness mean change from baseline in the studied groups (Me [P25; P75])***

Срок наблюдения *Observation period*	Макулярный отек с ПОУГ *Macular edema with POAG* n=27	Макулярный отек *Macular edema* n=34	Значимость между исследуемыми группами, p (критерий Манна - Уитни) *Significance between study groups, p (Mann - Whitney test)*
До лечения / *Baseline*	526,0 [421,0; 650,0]	554,0 [417,0; 637,0]	0,9
Через 1 мес. / *Month 1*	300,0 [250,0; 320,0]*	305,0 [214,0; 390,0]*	0,8
Через 3 мес. / *Month 3*	280,0 [222,0; 348,0]*	295,0 [210,0; 393,0]*	0,8
Через 6 мес. / *Month 6*	270,0 [210,0; 390,0]*	270,0 [200,0; 302,0]*	0,5

Примечание: * — p<0,05, достоверная разница значений по сравнению с показателями до лечения (критерий Вилкоксона).
Note: * — p<0,05, significant difference in respect to «baseline» (Wilcoxon test).

Таблица 5. **Динамика объема фовеа в исследуемых группах (Me [P25; P75])**

Table 5. ***Fovea volume mean change from baseline in the studied groups (Me [P25; P75])***

Срок наблюдения *Observation period*	Макулярный отек с ПОУГ *Macular edema with POAG* n=27	Макулярный отек *Macular edema* n=34	Значимость между исследуемыми группами, p (критерий Манна - Уитни) *Significance between study groups, p (Mann - Whitney test)*
До лечения / *Baseline*	0,3 [0,3; 0,5]	0,3 [0,2; 0,5]	0,3
Через 1 мес. / *Month 1*	0,1 [0,1; 0,2]*	0,1 [0,1; 0,2]*	0,6
Через 3 мес. / *Month 3*	0,1 [0,1; 0,2]*	0,1 [0,1; 0,3]*	0,4
Через 6 мес. / *Month 6*	0,1 [0,1; 0,1]*	0,1 [0,1; 0,3]*	0,09

Примечание: * — p<0,05, достоверная разница значений по сравнению с показателями до лечения (критерий Вилкоксона).
Note: * — p<0,05, significant difference in respect to «baseline» (Wilcoxon test).

в *табл. 2*, из которой следует, что в обеих исследуемых группах на фоне ИВВ ранибизумаба было зарегистрировано достоверное повышение МКОЗ от исходных значений. У пациентов с МО без ПОУГ через 1 месяц после начала лечения было зарегистрировано повышение МКОЗ на 0,3 [0,2; 0,4] (p=0,03), после трех инъекций ранибизумаба — на 0,4 [0,3; 0,5]) (p=0,01), которое сохранилось практически на том же уровне до 6 месяца наблюдения. В группе с ПОУГ через 1 месяц после первой инъекции ранибизумаба было зарегистрировано повышение МКОЗ на 0,2 [0,1; 0,3] (p=0,02), после трех инъекций — на 0,4 [0,2; 0,4]) (p=0,01), которое сохранилось практически на том же уровне до 6 месяца наблюдения. Причем отмечено, что средняя МКОЗ у пациентов с ПОУГ была достоверно ниже, чем у пациентов без ПОУГ. Однако само повышение МКОЗ по количеству строк после трех инъекций ранибизумаба статистически не отличалось между исследуемыми группами.

Далее нами была изучена динамика уровня ВГД на фоне ИВВ ранибизумаба. Данные представлены в *табл. 3*. В обеих исследуемых группах на фоне ИВВ ранибизумаба не было зарегистрировано достоверного повышения уровня ВГД от исходных значений. Однако у пациентов с сопутствующей ПОУГ уровень ВГД на всем периоде наблюдения был достоверно выше, чем у пациентов без ПОУГ.

Аналогично была изучена динамика толщины сетчатки в фовеа на фоне ИВВ ранибизумаба. Данные представлены в *табл. 4*.

У пациентов как с наличием ПОУГ, так и без ПОУГ после одной и после трех инъекций ранибизумаба было зарегистрировано достоверное снижение толщины сетчатки в фовеа практически в 2 раза с сохранением данной тенденции на последующих сроках наблюдения (p<0,001). Однако статистически значимой разницы значений толщины сетчатки в фовеа между исследуемыми группами на всех сроках наблюдения зарегистрировано не было.

Далее была изучена динамика объема фовеа на фоне ИВВ ранибизумаба. Данные представлены в *табл. 5*.

У пациентов как с наличием ПОУГ, так и без ПОУГ после одной и после трех инъекций ранибизумаба было зарегистрировано достоверное снижение объема фовеа практически в 2 раза с сохранением данной тенденции на последующих сроках наблюдения (p<0,01). Однако статистически значимой разницы значений объема фовеа между исследуемыми группами на всех сроках наблюдения зарегистрировано не было.

Далее была проведена оценка параметров ДЗН, толщины перипапиллярного слоя нервных волокон и комплекса ганлиозных клеток в обеих исследуемых группах и их динамики на фоне ИВВ ранибизумаба. Данные представлены в *табл. 6*.

У пациентов с наличием первичной глаукомы параметры ДЗН, толщины перипапиллярного слоя нервных волокон и толщины комплекса ганглиозных клеток были достоверно более изменены, чем у пациентов с МО без сопутствующей глаукомы. Данная разница показателей была выявлена как в начале заболевания, так и в динамике на фоне ИВВ ранибизумаба. Причем в обеих исследуемых группах значимого изменения исследуемых параметров на фоне проводимой терапии зарегистрировано не было. Однако в отдельных случаях в группе пациентов с сопутствующей глаукомой было отмечено незначительное снижение толщины комплекса ганглиозных клеток и повышение процента фокальных потерь ганглиозных клеток при проведении спектральной ОКТ в динамике, но эти данные не были подтверждены статистикой в общей группе.

Таблица 6. **Динамика параметров ДЗН, толщины перипапиллярного слоя нервных волокон и слоя гангиозных клеток (Me [P25; P75])**

Table 6. ***Optic nerve head parameters, peripapillary retinal nerve fiber layer thickness and ganglion cell complex thickness mean change from baseline, in the studied groups (Me [P25; P75])***

Параметр *Parameter*	Группа *Group*	Срок наблюдения / *Observation period*			
		до лечения *baseline*	через 1 мес. *month 1*	через 3 мес. *month 3*	через 6 мес. *month 6*
Объем экскавации, мм³ *Cup volume, mm³*	1	0,23 [0,1; 0,4]*	0,22 [0,1; 0,4]*	0,24 [0,1; 0,4]*	0,24 [0,1; 0,4]*
	2	0,1 [0,1; 0,2]	0,12 [0,1; 0,2]	0,13 [0,1; 0,2]	0,12 [0,1; 0,2]
Площадь экскавации, мм² *Cup area, mm²*	1	0,5 [0,4; 0,6]*	0,5 [0,4; 0,6]*	0,5 [0,4; 0,6]*	0,5 [0,4; 0,6]*
	2	0,3 [0,2; 0,4]	0,3 [0,2; 0,4]	0,3 [0,2; 0,4]	0,3 [0,2; 0,4]
Объем нейроретинального пояска, мм³ *Rim volume, mm³*	1	0,08 [0,1; 0,2]*	0,09 [0,1; 0,2]*	0,07 [0,1; 0,2]*	0,08 [0,1; 0,2]*
	2	0,26 [0,2; 0,3]	0,22 [0,2; 0,3]	0,24 [0,2; 0,3]	0,27 [0,2; 0,3]
Площадь нейроретинального пояска, мм² *Rim area, mm²*	1	0,19 [0,1; 0,3]*	0,18 [0,1; 0,3]*	0,2 [0,1; 0,3]*	0,2[0,1; 0,3]*
	2	1,64 [1,4; 1,8]	1,6 [1,4; 1,8]	1,5 [1,4; 1,8]	1,5 [1,4; 1,8]
Соотношение площади экскавации к площади диска *Cup/disc area ratio*	1	0,4 [0,4; 0,5]*	0,4 [0,4; 0,5]*	0,5 [0,4; 0,6]*	0,5 [0,4; 0,6]*
	2	0,2 [0,2; 0,3]	0,2 [0,2; 0,3]	0,2 [0,2; 0,3]	0,2 [0,2; 0,3]
Средняя толщина перипапиллярного слоя нервных волокон, мм *Mean RNFL thickness, mm*	1	77,0 [94,5; 110,7]*	79,0 [92,5; 115,2]*	80,0 [92,5; 120,3]*	70,0 [57,5; 122,4]*
	2	130,4 [127,5; 147,8]	133,2 [128,5; 145,2]	147,3 [111,2; 134,0]	130,3 [110,5; 150,5]
Средняя толщина комплекса ганглиозных клеток, мм *Mean GCC thickness, mm*	1	85,5 [75,5; 91,6]*	79,0 [70,5; 90,4]*	80,5 [74,5; 92,4]*	81,0 [70,5; 80,5]*
	2	95,0 [91,7; 115,5]	94,0 [95,5; 116,4]	90,0 [97,5; 120,0]	90,0 [96,5; 119,0]
Процент фокальных потерь ганглиозных клеток, % *FLV, %*	1	5,0 [4,5; 7,0]*	7,0 [4,5; 10,4]*	8,5 [5,5; 10,4]*	7,9 [5,5; 10,1]*
	2	0,7 [0,6; 1,7]	1,2 [1,0; 1,7]	1,7 [1,4; 1,9]	1,3 [1,1; 2,1]
Процент глобальных потерь ганглиозных клеток, % *GLV, %*	1	11,0 [9,2; 14,0]*	12,9 [9,5; 14,9]*	13,3 [10,5; 14,0]*	12,0 [10,5; 13,8]*
	2	0,6 [0,6; 4,8]	1,0 [0,9; 5,1]	1,5 [1,3; 5,6]	1,3 [1,1; 5,2]

Примечание: 1-я группа — пациенты с МО и ПОУГ (n=27), 2-я группа — пациенты с МО без ПОУГ (n=34);
* — p<0,05, значимость между исследуемыми группами, p (критерий Манна - Уитни).
Note: 1 group — patients with macular edema and POAG, 2 group — patients with macular edema;
* — p<0,05, significance between study groups, p (Mann - Whitney test).

Обсуждение

Для изучения подробной клинической картины развития ретинальной венозной окклюзии на фоне первичной глаукомы и представления групп пациентов, которые принимали участие в нашем исследовании, нами было проведено комплексное офтальмологическое обследование. Так, было установлено, что при развитии окклюзии вен сетчатки в обеих исследуемых группах наблюдалось снижение МКОЗ, наличие центральных и/или парацентральных относительных скотом, что соответствует основным проявлениям МО и было описано в ранее проведенных фундаментальных исследованиях [14-20]. У пациентов с сочетанием постокклюзионного МО и первичной глаукомы данные изменения на компьютерной периметрии сочетались с уже имеющимися, соответствующими определенной стадии глаукомы, что субъективно ухудшало качество жизни пациентов.

Уровень ВГД при развитии ретинальной венозной окклюзии у пациентов без глаукомы был не более 21 мм рт.ст., у пациентов с глаукомой на фоне

окклюзии также не было зарегистрировано достоверного повышения уровня ВГД. На отсутствие повышения уровня ВГД при развитии ретинальной венозной окклюзии указывали и другие исследования [14-16, 19].

В соответствии с поставленной задачей исследования — для оценки эффективности ИВВ ранибизумаба у пациентов с постокклюзионным МО в сочетании с первичной глаукомой, нами была изучена динамика морфофункциональных параметров у пациентов как в данной группе, так и у пациентов без сопутствующей глаукомы в качестве сравнения. Так, в обеих исследуемых группах было зарегистрировано достоверное повышение МКОЗ от исходных значений, на что также указывали рандомизированные клинические испытания и другие исследования [6, 7, 21-25]. Кроме того, нами определено, что на фоне терапии средняя МКОЗ у пациентов с сопутствующей глаукомой была достоверно ниже, чем у пациентов без глаукомы. Однако само повышение МКОЗ по количеству строк после трех инъекций ранибизумаба статистически не отличалось между исследуемыми группами. Данный факт свидетельствует об эффективности антиангиогенной терапии и у пациентов с сопутствующей ПОУГ, которая может быть равнозначна эффекту лечения пациентов без глаукомы.

При изучении динамики уровня ВГД на фоне проводимой антиангиогенной терапии в обеих исследуемых группах не было зарегистрировано достоверного повышения его уровня, на что также указывают ранее проводимые клинические исследования [6-8, 19]. Кроме того, отсутствие эффекта повышения ВГД на фоне интравитреального введения ранибизумаба свидетельствует о возможности его применения у пациентов с первичной глаукомой и является безусловно важным в стабилизации течения глаукомы и опосредованно ретинальной венозной окклюзии путем снижения вероятности усиления нарушенной капиллярной перфузии, которое может возникнуть при повышении ВГД.

При проведении спектральной ОКТ на фоне ИВВ ранибизумаба в обеих исследуемых группах было зарегистрировано достоверное снижение толщины и объема сетчатки в фовеа без статистически значимой разницы между группами, что может свидетельствовать о равнозначной эффективности данного препарата у пациентов как без первичной глаукомы, так и при ее наличии. Уменьшение толщины и объема сетчатки в фовеа с последующим повышением МКОЗ на фоне антиангиогенной терапии связано с основным патогенетическим эффектом ранибизумаба, который, предотвращая взаимодействие фактора роста эндотелия сосудов с его рецепторами на поверхности эндотелиальных клеток, приводит к снижению проницаемости эндотелия и, соответственно, к резорбции макулярного отека.

При изучении параметров ДЗН, толщины перипапиллярного слоя нервных волокон и толщины комплекса ганглиозных клеток установлено, что у пациентов с первичной глаукомой данные показатели были более изменены, чем у пациентов только с окклюзией вен сетчатки. Полученные нами изменения исследуемых показателей при первичной глаукоме были также описаны и другими авторами [26-28]. При изучении динамики толщины перипапиллярного слоя нервных волокон, толщины комплекса ганглиозных клеток, параметров ДЗН на фоне ИВВ ранибизумаба у пациентов как без первичной глаукомы, так и с ее наличием достоверного изменения данных показателей от исходных установлено не было, что может свидетельствовать об отсутствии отрицательного влияния данного препарата на течение глаукомы. Однако у некоторых пациентов с сопутствующей глаукомой были отмечены незначительное снижение толщины комплекса ганглиозных клеток и повышение процента фокальных потерь ганглиозных клеток через 6 месяцев от начала лечения, но эти изменения трудно связать именно с отрицательным влиянием самого препарата на течение глаукомы, вероятнее, это могло быть вызвано сопутствующей ишемией вследствие окклюзии вен сетчатки или иным системным сосудистым генезом [29, 30].

Полученные нами данные основаны на наблюдении за пациентами в течение 6 месяцев от начала лечения, поэтому исследование является перспективным и может стать основой для дальнейшего изучения проблемы. Работы в этом направлении могут быть продолжены для увеличения количества обследуемых и сроков наблюдения.

Заключение

ИВВ ранибизумаба является эффективным методом лечения МО у пациентов с окклюзией вен сетчатки и сопутствующей ПОУГ, что заключается в достоверном повышении МКОЗ, уменьшении толщины и объема сетчатки в фовеа. ИВВ ранибизумаба у пациентов с первичной глаукомой можно считать довольно безопасным методом терапии МО, так как достоверного повышения уровня ВГД и изменения параметров ДЗН на фоне лечения данным препаратом в течение 6 месяцев наблюдения нами зарегистрировано не было. Однако для оценки течения глаукомы в отдаленном периоде на фоне окклюзии вен сетчатки и антиангиогенной терапии необходимо проводить мониторинг морфофункциональных показателей.

Литература

1. Groneberg T., Trattnig J.S., Feucht N., Lohmann C.P. et al. Morphologic patterns on spectral-domain optical coherence tomography (SD-OCT) as a prognostic indicator in treatment of macular edema due to retinal vein occlusion. *Klin Monbl Augenheilkd.* 2016; 233(9): 1056-1062. doi: 10.1055/s-0041-108680
2. Scholl S., Augustin A., Loewenstein A., Rizzo S. et al. General pathophysiology of macular edema. *Eur J Ophthalmol.* 2011; 21 Suppl. 6:S10-19. doi:10.5301/EJO.2010.6050
3. Rogers S.L., McIntosh R.L., Lim L., Mitchell P. et al. Natural history of branch retinal vein occlusion: an evidence-based systematic review. *Ophthalmology.* 2010; 117(6):1094-1101. doi:10.1016/j.ophtha.2010.01.058
4. Rogers S., McIntosh R.L., Cheung N., Lim L. et al. The prevalence of retinal vein occlusion: pooled data from population studies from the United States, Europe, Asia, and Australia. *Ophthalmology*. 2010; 117(2):313-319. doi:10.1016/j.ophtha.2009.07.017
5. Будзинская М.В., Мазурина Н.К., Егоров А.Е., Куроедов А.В. и др. Алгоритм ведения пациентов с ретинальными венозными окклюзиями. Сообщение 2. Макулярный отек. *Вестник офтальмологии.* 2015; 131(6):57-66.
6. Brown D.M., Campochiaro P.A., Singh R.P., Li Z. et al. Ranibizumab for macular edema following central retinal vein occlusion: six-month primary end point results of a phase III study. *Ophthalmology*. 2010; 117(6):1124-1133. doi:10.1016/j.ophtha.2010.02.022
7. Campochiaro P.A., Heier J.S., Feiner L., Gray S. et al. Ranibizumab for macular edema following branch retinal vein occlusion: six-month primary end point results of a phase III study. *Ophthalmology*. 2010; 117(6):1102-1112. doi:10.1016/j.ophtha.2010.02.021
8. Campochiaro P.A., Sophie R., Pearlman J., Brown D.M. et al. Long-term outcomes in patients with retina vein occlusion treated with ranibizumab: the RETAIN study. *Ophthalmology*. 2014; 121(1):209-219. doi:10.1016/j.ophtha.2013.08.038
9. Kida T., Fukumoto M., Sato T. et al. Clinical features of japanese patients with central retinal vein occlusion complicated by normal-tension glaucoma: a retrospective study. *Ophthalmologica*. 2017; 237(3):173-179. doi.org/10.1159/000459636
10. Kolar P. Risk factors for central and branch retinal vein occlusion: a meta-analysis of published clinical data. *J Ophthalmol.* 2014; Article ID: 724780. doi: 10.1155/2014/724780
11. Martínez F., Furió E., Fabiá M.J., Pérez A.V. et al. Risk factors associated with retinal vein occlusion. *Int J Clin Pract.* 2014; 68(7):871-881. doi:10.1111/ijcp.12390
12. Park H.L., Jung Y., Han K., Lee M.Y. et al. Health care claims for primary open-angle glaucoma and retinal vein occlusion from an 11-year nationwide dataset. *Sci Rep.* 2017; 7(1):80-38. doi: 10.1038/s41598-017-07890-6
13. Schwaber E.J., Fogelman N., Sobol E.K., Mehrotra D. et al. Associations with retinal vascular occlusions in a diverse, urban population. *Ophthalmic Epidemiol.* 2018; 25(3):220-226. doi:10.1080/0928658.2017.1406530
14. Hayreh S.S. Retinal vein occlusion. *Indian J Ophthalmol.* 1994; 42(3): 109-132. doi:10.1001/archopht.1980.01020040452011
15. Hayreh S.S., Podhajsky P.A., Zimmerman M.B. Natural history of visual outcome in central retinal vein occlusion. *Ophthalmology*. 2011; 118(1):119-133. doi: 10.1016/j.ophtha.2010.04.019
16. Ogura Y., Kondo M., Kadonosono K., Shimura M. et al. Current practice in the management of branch retinal vein occlusion in Japan: Survey results of retina specialists in Japan. *Jpn J Ophthalmol.* 2019; 63(5):365-373. doi: 10.1007/s10384-019-00685-4
17. Hayreh S.S., Zimmerman M.B., Podhajsky P.A. Retinal vein occlusion and the optic disk. *Retina*. 2012; 32(10):2108-2118. doi: 10.1097/IAE.0b013e31825620f2
18. Jaulim A., Ahmed B., Khanam T., Chatziralli I.P. Branch retinal vein occlusion: epidemiology, pathogenesis, risk factors, clinical features, diagnosis, and complications. An update of the literature. *Retina*. 2013; 33(5):901-910. doi: 10.1097/IAE.0b013e3182870c15
19. Querques G., Sacconi R., Borrelli E., Bandello F. Management of patients with macular oedema secondary to central retinal vein occlusion: new findings from SCORE2 and LEAVO studies. *Eye (Lond)*. 2020; 34(2): 215-216. doi: 10.1038/s41433-019-0708-4
20. Coscas G., Loewenstein A., Augustin A., Bandello F. et al. Management of retinal vein occlusion-consensus document. *Ophthalmologica*. 2011; 226(1):4-28. doi: 10.1159/000327391

References

1. Groneberg T., Trattnig J.S., Feucht N., Lohmann C.P. et al. Morphologic patterns on spectral-domain optical coherence tomography (SD-OCT) as a prognostic indicator in treatment of macular edema due to retinal vein occlusion. *Klin Monbl Augenheilkd.* 2016; 233(9): 1056-1062. doi: 10.1055/s-0041-108680
2. Scholl S., Augustin A., Loewenstein A., Rizzo S. et al. General pathophysiology of macular edema. *Eur J Ophthalmol.* 2011; 21 Suppl. 6:S10-19. doi:10.5301/EJO.2010.6050
3. Rogers S.L., McIntosh R.L., Lim L., Mitchell P. et al. Natural history of branch retinal vein occlusion: an evidence-based systematic review. *Ophthalmology.* 2010; 117(6):1094-1101. doi:10.1016/j.ophtha.2010.01.058
4. Rogers S., McIntosh R.L., Cheung N., Lim L. et al. The prevalence of retinal vein occlusion: pooled data from population studies from the United States, Europe, Asia, and Australia. *Ophthalmology*. 2010; 117(2):313-319. doi:10.1016/j.ophtha.2009.07.017
5. Budzinskaya M.V., Mazurina N.K., Egorov A.E., Kuroedov A.V et al. Retinal vein occlusion management algorithm. Part 2. Macular edema. *Vestnik oftal'mologii.* 2015; 131(6):57-66. doi: 10.17116/oftalma2015131657-66
6. Brown D.M., Campochiaro P.A., Singh R.P., Li Z. et al. Ranibizumab for macular edema following central retinal vein occlusion: six-month primary end point results of a phase III study. *Ophthalmology*. 2010; 117(6):1124-1133. doi:10.1016/j.ophtha.2010.02.022
7. Campochiaro P.A., Heier J.S., Feiner L., Gray S. et al. Ranibizumab for macular edema following branch retinal vein occlusion: six-month primary end point results of a phase III study. *Ophthalmology*. 2010; 117(6):1102-1112. doi:10.1016/j.ophtha.2010.02.021
8. Campochiaro P.A., Sophie R., Pearlman J., Brown D.M. et al. Long-term outcomes in patients with retina vein occlusion treated with ranibizumab: the RETAIN study. *Ophthalmology*. 2014; 121(1):209-219. doi:10.1016/j.ophtha.2013.08.038
9. Kida T., Fukumoto M., Sato T. et al. Clinical features of japanese patients with central retinal vein occlusion complicated by normal-tension glaucoma: a retrospective study. *Ophthalmologica*. 2017; 237(3):173-179. doi.org/10.1159/000459636
10. Kolar P. Risk factors for central and branch retinal vein occlusion: a meta-analysis of published clinical data. *J Ophthalmol.* 2014; Article ID: 724780. doi: 10.1155/2014/724780
11. Martínez F., Furió E., Fabiá M.J., Pérez A.V. et al. Risk factors associated with retinal vein occlusion. *Int J Clin Pract.* 2014; 68(7):871-881. doi:10.1111/ijcp.12390
12. Park H.L., Jung Y., Han K., Lee M.Y. et al. Health care claims for primary open-angle glaucoma and retinal vein occlusion from an 11-year nationwide dataset. *Sci Rep.* 2017; 7(1):80-38. doi: 10.1038/s41598-017-07890-6
13. Schwaber E.J., Fogelman N., Sobol E.K., Mehrotra D. et al. Associations with retinal vascular occlusions in a diverse, urban population. *Ophthalmic Epidemiol.* 2018; 25(3):220-226. doi:10.1080/0928658.2017.1406530
14. Hayreh S.S. Retinal vein occlusion. *Indian J Ophthalmol.* 1994; 42(3): 109-132. doi:10.1001/archopht.1980.01020040452011
15. Hayreh S.S., Podhajsky P.A., Zimmerman M.B. Natural history of visual outcome in central retinal vein occlusion. *Ophthalmology*. 2011; 118(1):119-133. doi: 10.1016/j.ophtha.2010.04.019
16. Ogura Y., Kondo M., Kadonosono K., Shimura M. et al. Current practice in the management of branch retinal vein occlusion in Japan: Survey results of retina specialists in Japan. *Jpn J Ophthalmol.* 2019; 63(5):365-373. doi: 10.1007/s10384-019-00685-4
17. Hayreh S.S., Zimmerman M.B., Podhajsky P.A. Retinal vein occlusion and the optic disk. *Retina*. 2012; 32(10):2108-2118. doi: 10.1097/IAE.0b013e31825620f2
18. Jaulim A., Ahmed B., Khanam T., Chatziralli I.P. Branch retinal vein occlusion: epidemiology, pathogenesis, risk factors, clinical features, diagnosis, and complications. An update of the literature. *Retina*. 2013; 33(5):901-910. doi: 10.1097/IAE.0b013e3182870c15
19. Querques G., Sacconi R., Borrelli E., Bandello F. Management of patients with macular oedema secondary to central retinal vein occlusion: new findings from SCORE2 and LEAVO studies. *Eye (Lond)*. 2020; 34(2): 215-216. doi: 10.1038/s41433-019-0708-4
20. Coscas G., Loewenstein A., Augustin A., Bandello F. et al. Management of retinal vein occlusion-consensus document. *Ophthalmologica*. 2011; 226(1):4-28. doi: 10.1159/000327391

21. Kamei M., Terasaki H., Yoshimura N., Shiraga F. et al. Short-term efficacy and safety of ranibizumab for macular oedema secondary to retinal vein occlusion in Japanese patients. *Acta Ophthalmol.* 2017; 95(1):e29-e35. doi: 10.1111/aos.13196
22. Minami Y., Nagaoka T., Ishibazawa A., Yoshida A. Correlation between short- and long-term effects of intravitreal ranibizumab therapy on macular edema after branch retinal vein occlusion: a prospective observational study. *BMC Ophthalmol.* 2017; 17(1):90. doi: 10.1186/s12886-017-0485-4
23. Pichi F., Elbarky A.M., Elhamaky T.R. Outcome of "treat and monitor" regimen of aflibercept and ranibizumab in macular edema secondary to non-ischemic branch retinal vein occlusion. *Int Ophthalmol.* 2019; 39(1):145-153. doi: 10.1007/s10792-017-0798-6
24. Larsen M., Waldstein S.M., Boscia F., Gerding H. et al. Individualized ranibizumab regimen driven by stabilization criteria for central retinal vein occlusion: twelve-month results of the CRYSTAL Study. *Ophthalmology*. 2016; 123(5):1101-1111. doi: 10.1016/j.ophtha.2016.01.011
25. Berger A.R., Cruess A.F., Altomare F., Chaudhary V. et al. Optimal treatment of retinal vein occlusion: Canadian Expert Consensus. *Ophthalmologica*. 2015; 234(1):6-25. doi: 10.1159/000381357
26. Еричев В.П., Петров С.Ю., Макарова А.С., Козлова И.В., Рещикова В.С. Современные методы функциональной диагностики и мониторинга глаукомы. Часть 2. Диагностика структурных повреждений сетчатки и зрительного нерва. *Национальный журнал глаукома.* 2015; 14(3):72-79.
27. Курышева Н.И., Паршунина О.А. Оптическая когерентная томография в диагностике глаукомной оптиконейропатии. Часть 1. *Национальный журнал глаукома.* 2016; 15(1):86-96.
28. Курышева Н.И. Оптическая когерентная томография в диагностике глаукомной оптиконейропатии. Часть 2. *Национальный журнал глаукома.* 2016; 15(3):60-70.
29. Егоров Е.А., Еричев В.П., Онищенко А.Л. и др. Системные факторы риска развития первичной открытоугольной глаукомы. *РМЖ. Клиническая офтальмология.* 2018; 18(3):140-145.
30. Muraoka Y., Tsujikawa A., Murakami T., Ogino K. et al. Morphologic and functional changes in retinal vessels associated with branch retinal vein occlusion. *Ophthalmology*. 2013; 120(1):91-99. doi: 10.1016/j.ophtha.2012.06.054

21. Kamei M., Terasaki H., Yoshimura N., Shiraga F. et al. Short-term efficacy and safety of ranibizumab for macular oedema secondary to retinal vein occlusion in Japanese patients. *Acta Ophthalmol.* 2017; 95(1):e29-e35. doi: 10.1111/aos.13196
22. Minami Y., Nagaoka T., Ishibazawa A., Yoshida A. Correlation between short- and long-term effects of intravitreal ranibizumab therapy on macular edema after branch retinal vein occlusion: a prospective observational study. *BMC Ophthalmol.* 2017; 17(1):90. doi: 10.1186/s12886-017-0485-4
23. Pichi F., Elbarky A.M., Elhamaky T.R. Outcome of "treat and monitor" regimen of aflibercept and ranibizumab in macular edema secondary to non-ischemic branch retinal vein occlusion. *Int Ophthalmol.* 2019; 39(1):145-153. doi: 10.1007/s10792-017-0798-6
24. Larsen M., Waldstein S.M., Boscia F., Gerding H. et al. Individualized ranibizumab regimen driven by stabilization criteria for central retinal vein occlusion: twelve-month results of the CRYSTAL Study. *Ophthalmology*. 2016; 123(5):1101-1111. doi: 10.1016/j.ophtha.2016.01.011
25. Berger A.R., Cruess A.F., Altomare F., Chaudhary V. et al. Optimal treatment of retinal vein occlusion: Canadian Expert Consensus. *Ophthalmologica*. 2015; 234(1):6-25. doi: 10.1159/000381357

26. Erichev V.P., Petrov S.Y., Kozlova I.V., Makarova A.S., Reshchikova V.S. Modern methods of functional diagnostics and monitoring of glaucoma. Part 2. Diagnosis of structural damage of the retina and optic nerve. *Natsional'nyi zhurnal glaucoma.* 2015; 14(3):72-79.
27. Kurysheva N.I., Parshunina O.A. Optical coherence tomography in glaucoma optic neuropathy diagnostics. Part 1. *Natsional'nyi zhurnal glaucoma.* 2016; 15(1):86-96.
28. Kurysheva N.I. Optical coherence tomography in glaucoma optic neuropathy diagnostics. Part 2. *Natsional'nyi Zhurnal Glaucoma.* 2016; 15(3):60-70.
29. Egorov E.A., Erichev V.P., Onishchenko A.L. et al. Systemic risk factors for developing of primary open-angle glaucoma. *RMJ. Clinical Ophthalmology.* 2018; 18(3):140–145.

30. Muraoka Y., Tsujikawa A., Murakami T., Ogino K. et al. Morphologic and functional changes in retinal vessels associated with branch retinal vein occlusion. *Ophthalmology*. 2013; 120(1):91-99. doi: 10.1016/j.ophtha.2012.06.054

Поступила / Received / 03.02.2020

Национальный журнал глаукома
2020, Т. 19, № 1, стр. 20-27

National Journal of Glaucoma
2020, Vol. 19, № 1, pp. 20-27

УДК 617.7-073.178

DOI: 10.25700/NJG.2020.01.03

Возможности искусственного интеллекта в измерении оттисков внутриглазного давления по Маклакову

Дорофеев Д.А., врач-офтальмолог[1];
Визгалова Л.О., ординатор[2];
Горобец А.В., студент[3];
Канафин Е.В., ученик средней школы[4];
Курочкин С.И., студент[3];
Василенко Д.Ю., разработчик[5];
Ефимова К.А., оператор ОКТ[1];
Цыганов А.З., студент[2];
Козлова И.В., к.м.н., научный сотрудник отдела глаукомы[6];
Карлова Е.В., д.м.н., заведующая отделением[7].

[1]МА УЗ «Городская клиническая больница № 2», *454080, Российская Федерация, Челябинск, пр. Ленина, 82;*

[2]ФГБОУ ВО «Южно-Уральский государственный медицинский университет» Минздрава РФ, *454092, Российская Федерация, Челябинск, ул. Воровского, 64;*

[3]ФГАОУ ВО «Южно-Уральский государственный университет (национальный исследовательский университет)», *454080, Российская Федерация, Челябинск, проспект Ленина, 76;*

[4]ГБОУ «Челябинский областной многопрофильный лицей-интернат для одаренных детей», *454014, Российская Федерация, Челябинск, ул. Ворошилова, 2;*

[5]LTD Aplit, *60371, Израиль, Ор-Йехуда, Моше Авив 6.*

[6]ФГБНУ «Научно-исследовательский институт глазных болезней», *119021, Российская Федерация, Москва, ул. Россолимо, 11 А, Б;*

[7]ГБУЗ «Самарская областная клиническая офтальмологическая больница им. Т.И. Ерошевского», *443068, Российская Федерация, Самара, ул. Ново-Садовая, 158.*

Авторы не получали финансирование при проведении исследования и написании статьи.
Конфликт интересов: отсутствует.

Для цитирования: Дорофеев Д.А., Визгалова Л.О., Горобец А.В., Канафин Е.В., Курочкин С.И., Василенко Д.Ю., Ефимова К.А., Цыганов А.З., Козлова И.В., Карлова Е.В. Возможности искусственного интеллекта в измерении оттисков внутриглазного давления по Маклакову. *Национальный журнал глаукома.* 2020; 19(1):20-27.

Резюме

ЦЕЛЬ. Оценить точность измерения оттисков внутриглазного давления (ВГД) по Маклакову, выполненного врачами и искусственным интеллектом.

МАТЕРИАЛЫ И МЕТОДЫ. Были подготовлены две пары тонограмм, полученные тонометром Маклакова грузом 10,0 г. Разметка тонограмм проводилась анонимно при помощи измерительной линейки проф. Б.Л. Поляка для 4-х тонометров Маклакова. Всего в работе приняло участие 57 офтальмологов. Были выбраны наиболее качественные отпечатки (n=40). Эти же отпечатки были сфотографированы на камеру смартфона Xiaomi mi 6 40 раз с различным уровнем освещенности и различным углом поворота относительно нормали к фокальной плоскости линзы. Полученные фотографии в формате jpg были проанализированы алгоритмами http://ai-tonometry.com. и обрабатывались алгоритмом Contrast Limited Adaptive Histogram Equalization (CLAHE) для выделения более четких границ, а после этого переводились в бинарные матрицы (матрицы, состоящие из «0» и «1»).

Для контактов:
Дорофеев Дмитрий Александрович, e-mail: dimmm.83@mail.ru

Поступила в печать: 23.12.2019

Received for publication: December 23, 2019

РЕЗУЛЬТАТЫ. Оттиск с максимальным количеством измерений 40 и коллегиально принятым достоверным тонометрическим уровнем 17 мм рт.ст. врачами был измерен в среднем диапазоне 16,48±2,7 16,0 (15,0; 17) мм рт.ст., а нейросетью 17,0±1,1 17,0 (16,0; 17,0) мм рт.ст. При этом диапазон измерений диаметра оттиска нейросетью практически в 3 раза меньше по сравнению с измерениями врачей.

ЗАКЛЮЧЕНИЕ. Мобильное приложение на основе искусственного интеллекта помогает качественно проводить мониторинг ВГД и отбраковывать оттиски неудовлетворительного качества, что позволит снизить количество пациентов с прогрессированием глаукомы.

КЛЮЧЕВЫЕ СЛОВА: тонометрия по Маклакову, точность измерения внутриглазного давления, ошибки измерения внутриглазного давления, ВГД, офтальмотонометрия, искуственный интеллект, нейросеть, сверточные нейросети, глаукома, измерительная линейка Поляка, калибровочные таблицы А.П. Нестерова и М.Б. Вурдафта, аппланационная тонометрия.

ENGLISH

The possibilities of artificial intelligence use in the assessment of Maklakov intraocular pressure prints

Dorofeev D.A., M.D.[1];
Vizgalova L.O., Resident[2];
Gorobets A.V., Student[3];
Kanafin E.V., High school student[4];
Kurochkin S.I., Student[3];
Vasilenko D.Yu., Frontend developers[5];
Efimova K.A., OCT operator[1];
Ciganov A.Z., Student[2];
Kozlova I.V., Ph.D., Research Associate of Glaucoma Department[6];
Karlova E.V., Ph.D., Head of Glaucoma Department[7].

[1]Chelyabinsk Public Clinical Hospital of No. 2, *198 Rossiyskaya st., Chelyabinsk, Russian Federation, 454092;*

[2]The South Ural State Medical University of The Ministry of Health of the Russian Federation, *64 Vorovsky st., Chelyabinsk, Russian Federation, 454092;*

[3]South Ural State University (National Research University), *76 Lenin Avenue, Chelyabinsk, Russian Federation, 454080;*

[4]Chelyabinsk Regional Multipurpose Boarding School for Gifted Children, *2 Voroshilova st., Chelyabinsk, Russian Federation, 454014;*

[5]LTD Aplit, *Moshe Aviv, 6 Or-Yehuda, Israel, 60371;*

[6]Scientific Research Institute of Eye Diseases, *11A, B Rossolimo st., Moscow, Russian Federation, 119021;*

[7]Eroshevskiy Eye Hospital, *158 Novo-Sadovaya st., Samara, Russian Federation, 443068.*

Conflicts of Interest and Source of Funding: none declared.

For citations: Dorofeev D.A., Vizgalova L.O., Gorobets A.V., Kanafin E.V., Kurochkin S.I., Vasilenko D.Yu., Efimova K.A., Ciganov A.Z., Kozlova I.V., Karlova E.V. The possibilities of artificial intelligence use in the assessment of Maklakov intraocular pressure prints. *Natsional'nyi zhurnal glaukoma.* 2020; 19(1):20-27.

Abstract

OBJECTIVE: To assess the accuracy of Maklakov intraocular pressure imprints measurement by doctors and artificial intelligence.

MATERIALS AND METHODS: Two pairs of tonograms were prepared, obtained by a Maklakov tonometer with a load of 10.0 g. The tonograms were labeled anonymously, using a measuring ruler devised by prof. B.L. Polyak for 4 Maklakov tonometers. In total, 57 ophthalmologists took part in the work. A total of 40 prints were chosen based on there quality. The same prints were photographed by a Xiaomi mi smartphone camera 40 times with a different level of illumination and a different angle of rotation relative to the normal of the lens focal plane. Received photos in jpg format were analyzed by http://ai-tonometry.com algorithms and processed

by the Contrast Limited Adaptive Histogram Equalization (CLAHE) algorithm to extract sharper boundaries, and then translated into binary matrices (matrices consisting of “0” and “1”).

RESULTS: An imprint with a maximum number of measurements of 40 and a collegially accepted reliable tonometric level of 17 mmHg was measured in the middle range of 16.48±2.7 16.0 (15.0; 17) mmHg by doctors, and 17.0±1.1 17.0 (16.0; 17.0) mmHg by the neural network. At the same time, the range of imprint diameter measurements by the neural network was almost three times smaller, than human measurements.

CONCLUSION: The artificial intelligence-based mobile application allows for a high-quality monitoring of intraocular pressure and rejects prints of unsatisfactory quality, which may potentially reduce the number of patients with glaucoma progression.

KEYWORDS: Maklakov tonometry, accuracy of intraocular pressure measurement, intraocular pressure measurement errors, IOP, ophthalmotonometry, artificial intelligence, neural network, convolutional neural network, glaucoma, Polyak measuring line, Nesterov and Vurgaft calibration tables, applanation tonometry.

Актуальность

Глаукома на сегодняшний день по-прежнему является неизлечимым заболеванием, так как остается неизвестной его этиология, а теории патогенеза многочисленны [1, 2]. Единственный достоверный способ сохранения зрительных функций — снижение внутриглазного давления (ВГД) до индивидуально физиологического уровня [3-5]. В медицинских учреждениях РФ наиболее распространенным способом измерения ВГД является метод аппланационной тонометрии, предложенный в 1884 г. русским учёным А.Н. Маклаковым [6].

При использовании аккуратной техники выполнения тонометрии по Маклакову данные исследования позволяют уловить разницу ВГД в обоих глазах от 2 мм рт.ст. и выше [7], что является важным диагностическим критерием при подозрении на глаукому. Несмотря на недостатки метода и формулы, которые признавал и сам Маклаков («игнорируется» толщина роговицы, ее упругость и слёзная плёнка [8, 9]), метод остаётся наиболее распространенным и по сей день [10]. В настоящее время для интерпретации результатов «тонометрического» или «истинного» ВГД используются различные варианты линеек Б.Л. Поляка [12]. Качество и точность этих линеек играют важную роль в оценке результатов тонометрии по Маклакову. На основании научных исследований можно сделать вывод о разнородности присутствующих в свободном доступе тонометрических линеек. Еще одним препятствием для точной оценки ВГД является отсутствие стандартизации линеек, предоставляемых разными производителями, а также то, что масштабная калибровка линеек Б.Л. Поляка проводилась аж в 70-х годах двадцатого столетия [13]. Технологии искуственного интеллекта продолжают все более широко проникать в повседневную медицинскую практику, и анализ диаметра отпечатка, полученного при измерении ВГД по методу Маклакова, не исключение. Так, web-приложение http://ai-tonometry.com позволяет одномоментно оценить несколько оттисков ВГД и расчитать тонометрический уровень без использования измерительной линейки. Вышеупомянутое приложение основано на работе ансамбля сверточных нейросетей и вспомогательных алгоритмов, предназначенных для нормализации и постобработки результатов. Первая нейросеть выделяет на фотографии тонометрические отпечатки, отмечая в пикселях координаты бокса, внутри которого находится оттиск (далее «Детектор»). Вторая — рассчитывает отношение диаметра внутреннего круга отпечатка к диаметру внешнего (далее «Регрессор»).

Цель настоящей работы — оценить точность оценки врачами и искусственным интеллектом отпечатков, полученных при измерении ВГД по методу Маклакова.

Материалы и методы

На конференции в г. Москва проведена практическая работа. Были подготовлены две пары тонограмм, полученных при измерении ВГД по методу Маклакова грузом 10,0 г. Разметка тонограмм проводилась анонимно при помощи измерительной линейки проф. Б.Л. Поляка для 4-х тонометров Маклакова. Всего в работе приняло участие 57 офтальмологов. Каждый оттиск ВГД оценивался отдельно, однако в связи с претензиями к качеству оттисков количество измерений каждого отпечатка разнилось, и в работе проанализированы данные наиболее качественного оттиска с максимальным количеством измерений (n=40). За эталон измерения была принята коллегиальная оценка отпечатка (линейкой для 10 г тонометра Маклакова) президиумом конференции в лице д.м.н. Е.В. Карловой, д.м.н. Л.Л. Арутюнян и к.м.н. А.А. Антонова. Тонометрический уровень на анализируемой тонограмме составил 17 мм рт.ст. *(рис. 1)*.

Каждый из этих отпечатков был сфотографирован на камеру смартфона Xiaomi mi 6 40 раз с различным уровнем освещенности и различным углом поворота относительно нормали к фокальной плоскости линзы. Полученные фотографии в формате jpg были проанализированы алгоритмами http://ai-tonometry.com. На Детектор подавались цветные фотографии, при этом в ходе испытаний нейросетью были обнаружены все 100% оттисков. Выделенные области обрезались и поступали в предобработку

алгоритмом Contrast Limited Adaptive Histogram Equalization (CLAHE) для локализации более четких границ, а после этого переводились в бинарные матрицы (матрицы, состоящие из «0» и «1»). Полученные матрицы анализировались Регрессором, сверточной нейронной сетью с функцией активации сигмоида. Результатом работы Регрессора является отношение диаметра внутреннего круга к внешнему, которое впоследствии переводится в мм рт.ст. с помощью формулы (1):

$$P = 931{,}65\times(r\times10)^{-2{,}048} \quad (1)$$

где P — давление в мм рт.ст.;

r — отношение диаметров, которое было предсказано Регрессором.

Формула (1) была выведена путем аппроксимации значений, указанных на линейке Поляка, с целью получить непрерывное выражение. Точность аппроксимации составляет 98%.

Методы статистического анализа

Обработка полученных данных проводилась R Core Team (2016). R: A language and environment for statistical computing. R Foundation for Statistical Computing, Vienna, Austria. URL https://www.R-project.org/. Приводимые параметры, имеющие нормальное распределение (нормальность распределения проверялась с помощью теста Шапиро - Уилка, гомогенность дисперсии — с помощью теста Бартлетта), представлены в формате M±σ, где M — среднее значение, σ — стандартное отклонение среднего значения. Параметры, имеющие распределение отличное от нормального, представлены в формате Me (Q25%;Q75%), где Me — медиана, Q25% и Q75% — квартили. При нормальном распределении параметров для сравнения 2 независимых групп или повторных внутригрупповых изменений использовался t-критерий Стьюдента. При отличном от нормального распределения параметров при сравнении нескольких выборок использовался критерий Уилкоксона. Критический уровень значимости при проверке статистических гипотез принимался равным <0,05.

Рис. 1. Оттиск тонометра Маклакова 10 г с линейкой проф. Б.Л. Поляка для 4-х тонометров Маклакова

Fig. 1. A tonogram, obtained by means of Maklakov tonometry with a load of 10.0 g with a measuring ruler devised by prof. B.L. Polyak for 4 Maklakov tonometers

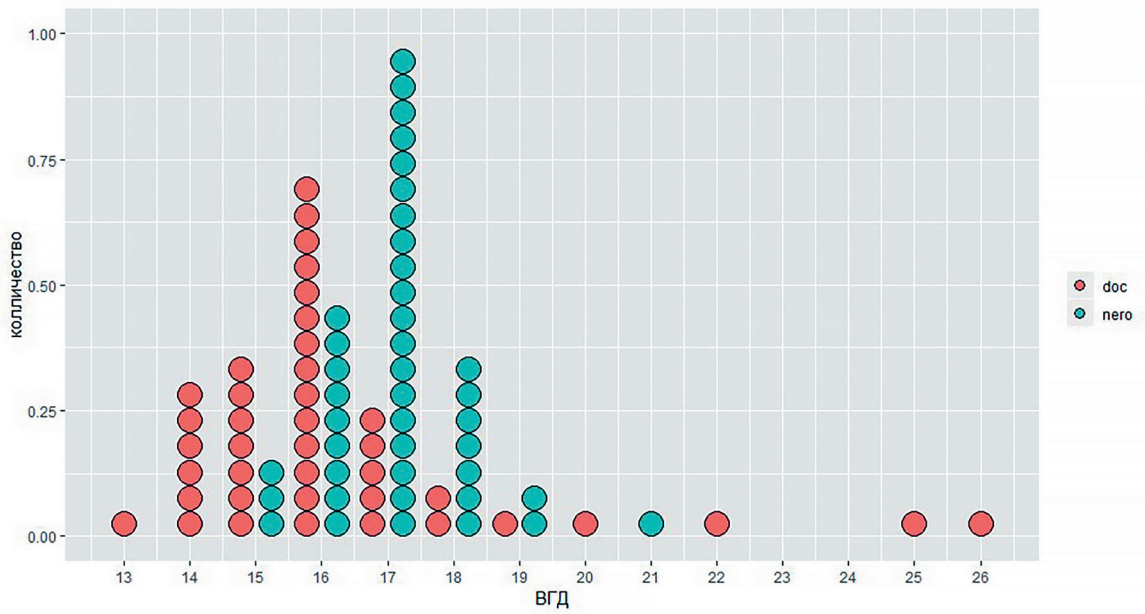

Рис. 2. График дот-плот для измерений врачей (красные точки) и искусственного интеллекта (голубые точки)

Fig. 2. Dotplot for measurements made by doctors (red dots) and the artificial intelligence (blue dots)

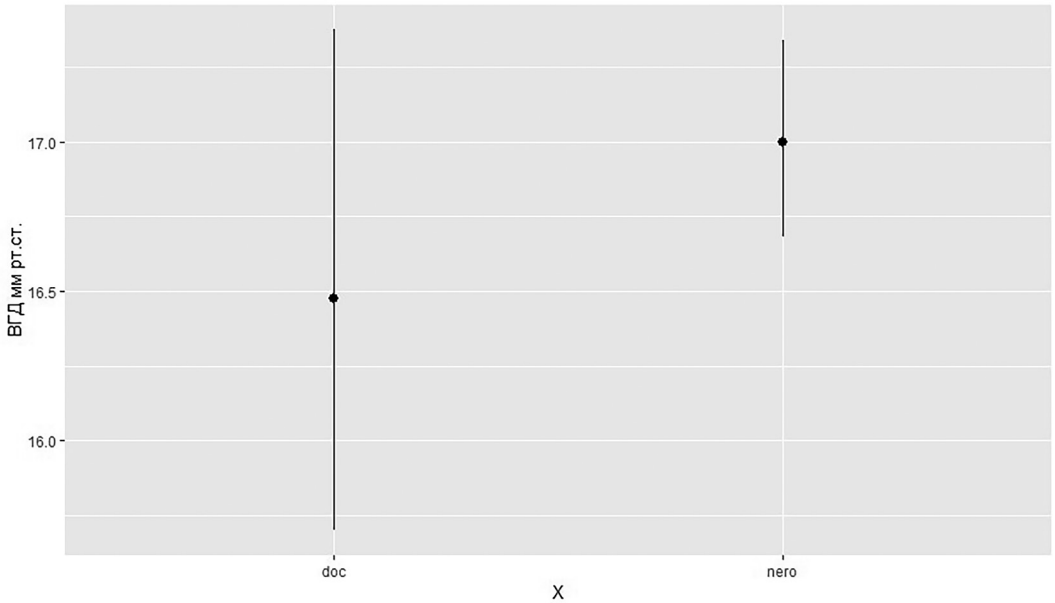

Рис. 3. График 95% доверительного интервала для измерений врачей (doc) и искусственного интеллекта (nero)

Fig. 3. Graph of 95% confidence interval for measurements made by doctors (doc) and the artificial intelligence (nero)

Результаты и обсуждение

Оттиск с максимальным количеством измерений 40 и коллегиально принятым достоверным тонометрическим уровнем 17 мм рт.ст. врачами был измерен с вариационным рядом от 13 до 26 мм рт.ст. *(рис. 2)*.

В то же время диапазон измерений нейросети составил от 15 до 21 мм рт.ст.

Среднее значение измерений врачей составило 16,48±2,7 16,0 (15,0; 17) мм рт.ст., при этом нейросеть определила тонометрический уровень 17,0±1,1 17,0 (16,0; 17,0) мм рт.ст. Величина 95% доверительных интервалов представлена на *рис. 3*.

Как видно, в среднем врачи занизили ВГД на 0,5 мм рт.ст., в отличие от нейросети, и при этом 95% доверительный интервал при измерении диаметра оттиска нейросетью практически в 3 раза меньше по сравнению с измерениями врачей.

Ограничения и обсуждение

Для определения диаметра отпечатка при создании нейросети мы выяснили, что, несмотря на проведение калибровки тонометров Маклаков (А.П. Нестеров и М.Б. Вургафт [13]) еще в 1971 году, измерительные линейки не были изменены производителями приборов *(рис. 4)*.

Так, например, по данным калибровочных таблиц диаметр оттиска 18,2 мм рт.ст. для тонометра Маклакова 10 г должен соответствовать 28,8 мм рт.ст. на линейке для тонометра 15 г, однако на измерительной линейке проф. Б.Л. Поляка для 4-х тонометров Маклакова такого соответствия не наблюдается, и мы видим разницу в 1,9 мм рт.ст.

Кроме того, А.Е. Вурдафт провел анализ точности измерительных линеек Б.Л. Поляка [12] и выявил разнородность современных измерительных линеек Б.Л. Поляка и неудовлетворительную соотносимость результатов, получаемых с помощью различных линеек.

Следует отметить, что А.Е. Вурдафт в своей статье о точности измерительных линеек [12] и А.С. Покровский в статье об уровнях ВГД у здоровых лиц [14] отмечают, что отсутствие десятых долей миллиметра в измерительных линейках Б.Л. Поляка является одной из базовых причин погрешностей метода тонометрии по Маклакову [12, 14].

А.Е. Вурдафт дополнительно отмечает плохую соотносимость результатов измерения между тремя измерительными линейками «истинного» ВГД для тонометров Маклакова, что затрудняет стандартизацию измерений [12].

В работе С.Ю. Казановой проанализированы измерения тонометрических отпечатков 78 врачами, при этом было выявлено значительное расхождение результатов измерения как в большую, так и в меньшую стороны. Варьирование полученных результатов между крайними значениями составило от 10 до 29 мм рт.ст. [15]. При такой «точности» завышение уровня ВГД при измерении оттиска приводит к неоправданному усилению лечения, снижая качество жизни пациента, увеличивает финансовую нагрузку на пациента и неизбежно вызывает снижение комплаенса [15]. В то же время занижение результатов измерения приводит к ложным выводам о стабилизации процесса и неизбежно влечет за собой прогрессирование глаукомного процесса [15].





Таблица 1

Тонометрическое давление (в мм рт. ст.)

Д	Вес тонометра (в г)			
	5	7.5	10	15
3,0	71,7			
3,1	66,9			
3,2	62,8			
3,3	58,7			
3,4	54,6	81,4		
3,5	51,3	77,3		
3,6	48,0	73,2		
3,7	44,8	69,1		
3,8	42,4	65,2		
3,9	40,1	61,6		
4,0	38,2	58,2	75,2	
4,1	36,1	54,8	71,4	
4,2	34,3	51,6	67,6	101,9
4,3	32,3	48,5	64,4	96,9
4,4	30,4	45,6	61,2	92,0
4,5	28,8	43,0	58,2	87,5
4,6	27,2	40,4	55,5	83,1
4,7	25,9	38,6	52,9	79,3
4,8	24,6	36,7	50,4	75,4
4,9	23,4	34,8	48,0	72,4
5,0	22,3	32,9	45,6	69,3
5,1	21,3	31,2	43,5	66,4
5,2	20,4	29,6	41,5	63,6
5,3	19,5	28,1	39,6	61,0
5,4	18,7	26,8	37,8	58,5
5,5	17,9	25,8	36,0	56,2
5,6	17,1	24,8	34,2	54,0
5,7	16,4	23,9	32,6	52,0
5,8	15,8	23,0	31,0	50,0
5,9	15,0	22,2	29,6	48,2
6,0	14,3	21,4	28,3	46,4
6,1	13,5	20,7	27,4	44,7
6,2	12,8	20,0	26,5	43,1
6,3	12,3	19,3	25,7	41,5
6,4	11,8	18,6	24,9	39,9
6,5	11,5	17,9	24,1	38,4
6,6	11,2	17,3	23,4	36,9
6,7	10,9	16,7	22,7	35,7
6,8	10,6	16,1	22,1	34,3
6,9	10,3	15,5	21,5	33,2
7,0	10,0	14,9	20,9	32,2
7,1	9,6	14,4	20,2	32,3
7,2	9,2	14,0	19,5	30,5
7,3	8,7	13,6	18,8	29,7
7,4	8,3	13,2	18,2	28,9
7,5		12,8	17,5	28,2
7,6		12,4	16,9	27,4
7,7		11,9	16,4	26,6
7,8		11,5	15,9	25,8
7,9		10,9	15,3	25,0
8,0		10,4	41,8	24,2
8,1			14,3	23,4
8,2			13,8	22,6
8,3			13,3	21,8
8,4			12,9	21,0
8,5				20,2
8,6				19,4
8,7				18,6
8,8				17,9
8,9				17,3
9,0				16,9

Обозначение. Здесь и в табл. 2—5 Д — диаметр тонограммы (в мм).

Рис. 4. Измерительная линейка проф. Б.Л. Поляка для 4-х тонометров Маклакова и калибровочная таблица А.П. Нестерова и М.Б. Вургафта для 4-х тонометров Маклакова (1971 г.)

Fig. 4. A measuring ruler devised by prof. B.L. Polyak for 4 Maklakov tonometers and Nesterov and Vurgaft calibration tables (1971)

Т.Г. Каменских с соавт. в своей работе по созданию мобильного приложения для измерения оттисков ВГД выявили, что при распознавании снимков мобильным приложением погрешность составила ±1,6 мм рт.ст., встроенный в алгоритм метод селекции отпечатков, не имеющих формы круга, позволил повысить точность измерения ВГД в спорных случаях. Затраты времени на интерпретацию и мониторинг динамики результатов врачом составили в среднем 66±10,65 с. При использовании смартфона с приложением — 42±8,15 с [16]. Таким образом, использование приложения для измерения ВГД не только увеличивает воспроизводимость исследования, но и позволяет оптимизировать процесс измерения ВГД, уменьшая время на измерение оттисков.

При повторном измерении отпечатков точность измерения врача городского глаукомного кабинета города Челябинска Д.А. Дорофеева в среднем по двум парам оттисков от правого и левого глаза (200 глаз; 400 оттисков) составляет 0,2 мм рт.ст. ($p>0,05$) в сторону завышения, что, вероятно, связано с подсознательным желанием благополучия пациента и, возможно, приводит к несколько меньшим результатам измерения в момент приема. При повторном же измерении, когда измерение обезличено и не может оказать влияние на дальнейшее ведение пациента, вероятно, происходит более точное измерение. Но тем не менее эта разница не является статистически значимой. Величины 95% доверительного интервала при первом и вто-

ром измерении одной и той же выборки оттисков составили 1,073 и 1,211 мм рт.ст. соответственно, а доверительный интервал нейросети практически в 2 раза меньше (0,652 мм рт.ст.).

Также было проведено сравнение измерения оттисков (130 глаз, 260 оттисков) ординатором второго года обучения кафедры глазных болезней ЮУГМУ. Выявлено также увеличение среднего уровня ВГД в выборке примерно на 0,5 мм рт.ст. ($p<0,05$). В данном случае расхождения с результатами измерений во время приема можно объяснить двумя предположениями: во-первых, меньшим опытом работы, во-вторых, если предположить, что повторное измерение Д.А. Дорофеева было более точным, то получается, что завышение не такое и значительное. Однако при сравнении двух серий измерений получено статистически значимое отличие. Величины 95% доверительного интервала при первом (врач Д.А. Дорофеев) и втором (ординатор второго года Л.О. Визгалова) измерении одной и той же выборки оттисков составили 1,710 и 1,740 мм рт.ст. соответственно (что соответствует доверительному интервалу сорока врачей 1,732 мм рт.ст.), а в этом случае доверительный интервал нейросети уже практически в 3 раза меньше (0,652 мм рт.ст.).

С учетом вышесказанного и увеличением в последние годы многоцентровых работ, выполняемых в РФ и странах СНГ (преимущественно силами исследовательской группы «Научный авангард» и Российского глаукомного общества [17–26]), применение технологий искусственного интеллекта, позволяющего увеличить воспроизводимость и повторяемость результатов измерения ВГД по методу Маклакова, представляется перспективной возможностью для стандартизации получаемых данных.

Однако, несмотря на высокие результаты, предстоит дальнейшая работа по увеличению повторяемости и воспроизводимости работы искусственного интеллекта.

Заключение

Мобильное приложение на основе искусственного интеллекта позволяет с более высокой точностью и высокой воспроизводимостью измерить отпечатки, полученные при тонометрии по методу Маклакова. Так, при измерении врачами оттиска ВГД 17 мм рт.ст. был получен вариационный ряд от 13 до 26 мм рт.ст. В то же время диапазон измерений нейросети составил от 15 до 21 мм рт.ст. Среднее значение измерений врачей составило 16,48±2,7 16,0 (15,0; 17) мм рт.ст., и при этом нейросеть определила тонометрический уровень 17,0±1,1 17,0 (16,0; 17,0) мм рт.ст. Таким образом, использование технологий искусственного интеллекта, вероятно, увеличит качество мониторинга внутриглазного давления и потенциально может приводит к снижению количества пациентов с прогрессированием глаукомы. А разработка механизмов контроля качества оттисков (находится в стадии разработки) позволит отбраковать отпечатки неудовлетворительного качества и результаты их измерений рассматривать как сомнительные.

Литература

1. Казанцева С.Ю. Ошибки измерения внутриглазного давления при тонометрии по Маклакову. *Глаукома Журнал НИИ ГБ РАМН.* 2013; 4:72–81.
2. Макашова Н.В., Чжан Гофан, Васильева А.Е. Методы тонометрии и роль различных проб в ранней диагностике глаукомы (часть 1). *Национальный журнал глаукома.* 2014; 13(3):88–94.
3. Егоров Е.А., Еричев В.П., Куроедов А.В., Петров С.Ю и др. Показатели офтальмотонометрии в здоровой популяции. *Национальный журнал глаукома.* 2018; 17(2):91–98.
4. Авдеев Р.В., Александров А.С., Бакунина Н.А. и др. Прогнозирование продолжительности сроков заболевания и возраста пациентов с разными стадиями первичной открытоугольной глаукомы. *Национальный журнал глаукома.* 2014; 13(2):60–69.
5. Астахов Ю.С., Соколов В.О., Морозова Н.В. и др. Оценка гипотензивной терапии с использованием суточного мониторинга внутриглазного давления. *Офтальмологические ведомости.* 2015; 8(3):51–55.
6. Мачехин В.А. Истинное внутриглазное давление по данным пневмотонометрии и по данным аппланационной тонометрии по Маклакову. *Вестник Оренбурского государственного университета.* 2013; 4:170–174.
7. Ермакова А.В., Страхов В.В., Алексеев В.В. Сравнительный анализ величины и асимметрии тонометрических параметров парных глаз в норме. *Офтальмологические ведомости.* 2011; 4(3):4-10.
8. Моисеева И.Н., Штейн А.А. Влияние пространственной неоднородности роговицы на деформационные свойства глазного яблока и результаты аппланационной тонометрии по Маклакову. *Биофизика.* 2017; 62(6):1193–1203.

References

1. Kazanceva S.Y. Errors in intraocular pressure measurements when performing Maklakov tonometry. *Glaukoma Zhurnal NII GB RAMN.* 2013; 4:72-81. (In Russ.).
2. Makashova N.V., Zhang Gofan, Vassilieva A.E. Tonometry methods and the role of different samples in the early diagnosis of glaucoma (part 1). *Natsional'nyi zhurnal glaukoma.* 2014; 13(3):88–94. (In Russ.).
3. Egorov E.A., Yerichev V.P., Kuroedov A.V., Petrov S.Y. et al. Tonometric intraocular pressure reference values in healthy population. *Natsional'nyi zhurnal glaukoma.* 2018; 17(2):91–98. (In Russ.).
4. Avdeev R.V., Aleksandrov A.S., Bakunina N.A. et al. Prediction of disease duration and age of patients with different primary open-angle glaucoma changes. *Natsional'nyi zhurnal glaukoma.* 2014; 13(2): 60–69. (In Russ.).
5. Astakhov Y.S., Sokolov V.O., Morozova N.V et al. IOP-lowering therapy evaluation using 24-hour IOP monitoring. *Oftal'mologicheskie vedomosti.* 2015; 8(3):51–55. (In Russ.).
6. Machekhin V.A. True intraocular pressure according to the data obtained with pneumotonometry and applanation tonometry by Maklakov. *Vestnik Orenburskogo gosudarstvennogo universiteta.* 2013; 4:170-174. (In Russ.).
7. Ermakova A.V., Strakhov V.V., Alekseev V.V. Comparative analysis of magnitude and asymmetry of tonometric parameters of paired eyes in health. *Oftal'mologicheskie vedomosti.* 2011; 4(3):4-10. (In Russ.).
8. Moeseeva I.N., Shtein A.A. Effect of spatial inhomogeneity of the cornea on the deformation properties of the eyeball and the results of Maklakoff applanation tonometry. *Biofizika*. 2017; 62(6):1193–1203. (In Russ.). https://doi.org/10.1134/s0006350917060173

9. Нугманова А.Р., Азнабаев Б.М., Загидуллина А.Ш и др. Тонометрия у пациентов с первичной открытоугольной глаукомой и индивидуальных морфометрических показателей глаза и биомеханических свойств с учетом корнеосклеральной оболочки. *Практическая медицина.* 2018; 9:130–135.
10. Аветисов С.Э., Бубнова И.А., Антонов А.А. Исследование влияния биомеханических свойств роговицы на показатели тонометрии. *Сибирский научный медицинский журнал.* 2009; 29(4):30–33.
11. Аветисов С.Э., Бубнова И.А., Петров С.Ю. и др. Значение фактора резистентности роговицы в трактовке результатов тонометрии. *Национальный журнал глаукома.* 2012; 1:12–15.
12. Вурдафт А.Е. О точности измерительных линеек Б.Л. Поляка. *Национальный журнал глаукома.* 2017; 16(4):11–22.
13. Нестеров А.П., Вурдафт М.Б. Калибровочные таблицы для эластотонометра Филатова-Кальфа. *Вестник офтальмологии.* 1972; 88(2):20–25.
14. Покровский А.С. Распределение внутриглазного давления у здоровых лиц. *Офтальмологические ведомости.* 2012; (2):83–86.
15. Казанова С.Ю. Ошибки измерения внутриглазного давления при тонометрии по Маклакову. *Национальный журнал глаукома.* 2013; 4:72–81.
16. Каменских Т.Г., Моисеев Р.В., Крючков Ю.А. Создание мобильного приложения для смартфонов под управлением операционных систем Android и iOS с целью оптимизации интерпретации результатов диагностики уровня внутриглазного давления больных глаукомой. *Бюллетень медицинских интернет-конференций.* 2016; 6(6):1251.
17. Куроедов А.В., Абышева Л.Д., Александров А.С., Бакунина Н.А. и др. Тактика ведения пациентов с первичной открытоугольной глаукомой на практике: варианты медикаментозного, лазерного и хирургического лечения. *Медико-биологические проблемы жизнедеятельности.* 2016; 15(1):170–185.
18. Куроедов А.В., Абышева Л.Д., Авдеев Р.В., Александров А.С. и др. Медико-экономическое многоцентровое исследование эффективности и стоимости местной гипотензивной терапии для пациентов с первичной открытоугольной глаукомой в странах СНГ. *Офтальмология Восточная Европа.* 2015; 3(26):35–51.
19. Куроедов А.В., Абышева Л.Д., Авдеев Р.В., Александров А.С. и др. Уровни внутриглазного давления при различном местном гипотензивном лечении при первичной открытоугольной глаукоме (многоцентровое исследование). *Офтальмология Восточная Европа.* 2016; 28(1):27–42.
20. Онуфрийчук О.Н., Авдеев Р.В., Александров А.С., Басинский А.С. и др. Морфофункциональные изменения макулярной области сетчатки при «сухой» форме возрастной макулодистрофии (обзор). *РМЖ. Клиническая офтальмология.* 2013; 14(3):123–130.
21. Абышева Л.Д., Авдеев Р.В., Александров А.С., Арапиев М.У и др. Влияние местной гипотензивной терапии глаукомы на развитие и прогрессирование синдрома «сухого глаза». *РМЖ Клиническая офтальмология.* 2017; 17(2):74–82.
22. Авдеев Р.В., Александров А.С., Басинский А.С., Блюм Е.А. и др. Оценка клинико-инструментальных данных исследования органа зрения у больных первичной открытоугольной глаукомой и макулодистрофией. *Медицинский вестник Башкортостана.* 2014; 9(2):24–28.
23. Авдеев Р.В., Бакунина Н.А., Басинский А.С., Брежнев А.Ю. и др. Менеджмент прогрессирования глаукомы. *Национальный журнал глаукома.* 2019; 18(1):45–58.
24. Авдеев Р.В., Александров А.С., Бакунина Н.А., Белая Д.А. и др. Сопоставление режимов лечения больных первичной открытоугольной глаукомой с характеристиками прогрессирования заболевания. Часть 2. Эффективность инициальных режимов гипотензивного лечения. *Национальный журнал глаукома.* 2018; 17(2):65–83.
25. Авдеев Р.В., Александров А.С., Бакунина Н.А., Белая Д.А. и др. Сопоставление режимов лечения больных первичной открытоугольной глаукомой с характеристиками прогрессирования заболевания. Часть 1. Состояние показателей офтальмотонуса. *Национальный журнал глаукома.* 2018; 17(1):14–28.
26. Городничий В.В., Дорофеев Д.А., Завадский П.Ч., Зверева О.Г. и др. Факторы риска, патогенные факторы развития и прогрессирования глаукомы по результатам многоцентрового исследования российского глаукомного общества. *Медико-биологические проблемы жизнедеятельности.* 2012; 8(2):57–69.

9. Nugmanova A.R., Aznabaev B.M., Zagidullina A.Sh. et al. Tonometry of patients with primary open-angle glaucoma taking into account the individual morphometric eye parameters and biomechanical properties of corneoscleral shell. *Prakticheskaya meditsina.* 2018; 9:130–135. (In Russ.). https://doi.org/10.32000/2072-1757-2018-9-130-135
10. Avetisov S.E., Bubnova I.A., Antonov A.A. The study of the effect of the corneal biomechanical properties on the intraocular pressure measurement. *Sibirskii nauchnyi meditsinskii zhurnal.* 2009; 29(4):30–33. (In Russ.).
11. Avetisov S.E., Bubnova I.A., Petrov S.Yu. et al. The value of the corneal resistance factor in a tonometry results treatment. *Natsional'nyi zhurnal glaukoma.* 2012; 1:12–15. (In Russ.).
12. Vurdaft A.E. On the precision of Polyak measuring scales in Maklakov tonometry. *Natsional'nyi zhurnal glaukoma.* 2017; 16(4):11–22. (In Russ.).
13. Nesterov A.P., Vurdaft M.B. Calibration tables for the Filatov-Kalf elastotonometer. *Vestnik oftal'mologii.* 1972; 88(2):20–25. (In Russ.).
14. Pokrovsky A.S. Distribution of intraocular pressure in healthy individ. *Oftal'mologicheskie vedomosti.* 2012; (2):83–86. (In Russ.).
15. Casanova S.Y. Errors in intraocular pressure measurements when performing Maklakov tonometry. *Natsional'nyi zhurnal glaukoma.* 2013; 4:72–81. (In Russ.).
16. Kamenskix T.G., Moiseev R.V., Kryuchkov Yu.A. Creating a mobile smartphone app running Android and iOS operating systems to optimize interpretation of the results of diagnosis of intraocular pressure patients glaucoma. *Bulletin of Medical Internet Conferences.* 2016; 6(6):1251. (In Russ.).
17. Kuroedov A.V., Abysheva L.D., Aleksandrov A.S., Bakunina N.A. et al. Management of primary open-angle glaucoma in practice: variants of medical, laser and surgical treatment. *Mediko-biologicheskie problemy zhiznedeyatel'nosti.* 2016; 15(1):170–185. (In Russ.).
18. Kuroedov A.V., Abysheva L.D., Avdeev R.V., Aleksandrov A.S. et al. Medico-economic multicenter study of local hypotensive therapy efficacy and cost for patients with primary open-angle glaucoma in CIS. *Oftal'mologiya Vostochnaya Evropa.* 2015; 3(26):35–51. (In Russ.).
19. Kuroedov A.V., Abysheva L.D., Avdeev R.V., Aleksandrov A.S. et al. Intraocular pressure level in various local antihypertensive therapy in primary open-angle glaucoma (multicenter study). *Oftal'mologiya Vostochnaya Evropa.* 2016; 28(1):27–42. (In Russ.).
20. Onufriychuk O.N., Avdeev R.V., Aleksandrov A.S., Basinsky A.S. et al. Morphofunctional retinal changes in patients with non-neovascular age-related macular degeneration (literal review). *RMZh. Klinicheskaya oftal'mologiya.* 2013; 14(3):123–130. (In Russ.).
21. Abysheva L.D., Avdeev R.V., Aleksandrov A.S., Arapiev M.U. et al. Influence of local hypotensive glaucoma therapy on the development and progression of dry eye syndrome. *RMZh Klinicheskaya oftal'mologiya.* 2017;17(2):74–82 (In Russ.).
22. Avdeev R.V., Aleksandrov A.S., Basinsky A.S., Blum E.A. et al. Evaluation of clinical and instrumental data of eyes examination in patients with primary open-angle glaucoma and macular degeneration. *Meditsinskii vestnik Bashkortostana.* 2014; 9(2):24–28. (In Russ.).
23. Avdeev R.V., Bakunina N.A., Basinsky A.S., Brezhnev A.Y. et al. Management of glaucoma progression. *Natsional'nyi zhurnal glaukoma.* 2019; 18(1):45–58. (In Russ.). https://doi.org/10.25700/NJG.2019.01.07
24. Avdeev R.V., Aleksandrov A.S., Bakunina N.A., Belaya D.A. et al. Comparison of treatment regimens for patients with primary open-angle glaucoma with the characteristics of disease progression. Part 2. The efficacy of initial antihypertensive treatment regimes. *Natsional'nyi zhurnal glaukoma.* 2018; 17(2):65–83. (In Russ.). https://doi.org/10.25700/NJG.2018.02.07
25. Avdeev R.V., Aleksandrov A.S., Bakunina N.A., Belaya D.A. et al. Comparison of treatment regimens for patients with primary open-angle glaucoma with signs of disease progression. Part 1. IOP levels. *Natsional'nyi zhurnal glaukoma.* 2018; 17(1):14–28. (In Russ.).
26. Gorodnichy V.V., Dorofeev D.A., Zavadsky P.C., Zvereva O.G. et al. Risk factors, pathogenic factors in progression of glaucoma by results of multicenter study of russian glaucoma society. *Mediko-biologicheskie problemy zhiznedeyatel'nosti.* 2012; 8(2):57–69. (In Russ.).

Поступила / Received / 23.12.2019

Национальный журнал глаукома
2020, Т. 19, № 1, стр. 28-34

National Journal of Glaucoma
2020, Vol. 19, № 1, pp. 28-34

УДК 617.7-007.681: 362.147

DOI: 10.25700/NJG.2020.01.04

Актуальные аспекты диспансеризации больных глаукомой в Таджикистане

Махмадов Ш.К., к.м.н., доцент, заведующий кафедрой офтальмологии[1];
Содикова Д.Н., помощник министра здравоохранения[2];
Хашимова М.Н., заведующая глаукомным диспансером[3];
Халимова З.С., ассистент кафедры офтальмологии[1].

[1]ГОУ «Таджикский государственный медицинский университет им. Абуали ибни Сино», *734003, Республика Таджикистан, Душанбе, пр. Рудаки, 139;*

[2]Министерство здравоохранения и социальной защиты населения Республики Таджикистан, *734025, Республика Таджикистан, Душанбе, ул. Шевченко, 69;*

[3]ГУ «Национальный медицинский центр Республики Таджикистан», *734064, Республика Таджикистан, Душанбе, пр. Сино, 59.*

Авторы не получали финансирование при проведении исследования и написании статьи.
Конфликт интересов: отсутствует.

Для цитирования: Махмадов Ш.К., Содикова Д.Н., Хашимова М.Н., Халимова З.С. Актуальные аспекты диспансеризации больных глаукомой в Таджикистане. *Национальный журнал глаукома.* 2020; 19(1):28-34.

Резюме

ЦЕЛЬ. Проведение качественного и количественного анализа эффективности диспансеризации больных глаукомой в условиях поликлинического звена глаукомного отделения.

МАТЕРИАЛЫ И МЕТОДЫ. Материалом для исследования послужили амбулаторные и статистические карты больных, данные годовых отчетов за период с 2012 по 2019 годы.

РЕЗУЛЬТАТЫ. За период с 2012 по 2019 гг. всего проконсультировано 34 677 больных; впервые обратившихся больных — 12 267, что составило 35,4% от общего числа обратившихся больных. За этот период с диагнозом глаукома взято под наблюдение 5 115 человек, что составляет 41,7%.

ЗАКЛЮЧЕНИЕ. 1. Диспансерное наблюдение больных глаукомой в условиях поликлинического звена глаукомного отделения способствует замедлению прогрессирования глаукомного процесса и стабилизации зрительных функции.

2. Преемственность между врачами поликлиник и Республиканского глаукомного отделения способствует выявлению глаукомы на ранних стадиях развития. Это дает возможности для динамичного наблюдения за течением процесса и своевременного проведения лечебно-профилактических мероприятий.

3. Осуществление совместных мероприятий с целью информированности населения через средства массовой информации способствует повышению уровня осведомленности населения по глаукоме, что, в свою очередь, стимулирует раннее обращение пациентов к специалистам.

КЛЮЧЕВЫЕ СЛОВА: глаукома, диспансерное наблюдение, снижение зрительных функций, слепота, инвалидность.

Для контактов:

Махмадов Шамсулло Курбанович, e-mail: shamsullo-@mail.ru

Поступила в печать: 17.01.2020

Received for publication: January 17, 2020

ENGLISH

Aspects of medical examination of glaucoma patients in Tajikistan

Makhmadov Sh.K., Ph.D., Associate Professor, Head of the Ophthalmology Department[1];
Sodikova D.N., Assistant Secretary of the Health Care Minister[2];
Khashimova M.N., Head of the Glaucoma Clinic[3];
Khalimova Z.S., Assistant of the Ophthalmology Department[1].

[1]Avicenna Tajik State Medical University, *139 Rudaki Ave., Dushanbe, Republic of Tajikistan, 734003;*

[2]Ministry of Health and Social Protection of Population of the Republic of Tajikistan, *69 Shevchenko Str., Dushanbe, Republic of Tajikistan, 734025;*

[3]National Medical Center of the Republic of Tajikistan, *59 Sino Ave., Dushanbe, Republic of Tajikistan, 734064.*

Conflicts of Interest and Source of Funding: none declared.

For citations: Makhmadov Sh.K., Sodikova D.N., Khashimova M.N., Khalimova Z.S. Aspects of medical examination of glaucoma patients in Tajikistan. *Natsional'nyi zhurnal glaukoma.* 2020; 19(1):28-34.

Abstract

PURPOSE: Qualitative and quantitative analyses of glaucoma patients' examination efficiency in the conditions of the outpatient link of glaucoma department.

MATERIALS AND METHODS: Out-patient and statistical patient cards, annual reports from 2012 till 2019.

RESULTS: 34 677 patients were consulted from 2012 till 2019; a total of 12 267 first time addressing patients comprised 35.4% of the total number of patients. 5 115 people with glaucoma diagnosis (41.7%) were taken under observation for this period.

CONCLUSION. 1. Dispensary supervision of glaucoma patients in the outpatient link of the glaucoma department promotes a delay of glaucoma progression and visual functions stabilization.

2. The continuity between outpatient clinic doctors and the Republican glaucoma department promotes glaucoma detection at the early stages of its development. It gives better chances to the follow-up observation and timely treatment of the patient.

3. Collective cumulative measures for the population enlightenment via mass media promote an increase of glaucoma awareness that in turn stimulates an early admission of patients to specialists.

KEYWORDS: glaucoma, dispensary supervision, visual functions reduction, blindness, disability.

Актуальность

Глаукома — медленно прогрессирующее с пороговым эффектом заболевание, приводящее к развитию оптической нейропатии, характерными признаками которого являются повышенное выше толерантного уровня внутриглазное давление (ВГД), специфические изменения головки зрительного нерва и снижение зрительных функций. Особенностью снижения и полной потери зрительных функций является необратимость процесса [1, 2]. По частоте инвалидности глаукома занимает одно из ведущих мест, поэтому раннее выявление, диспансерное наблюдение и своевременное лечение играют важную роль в профилактике инвалидизации вследствие глаукомы [3-8].

Это заболевание является мультифакторным. В настоящее время отсутствует единое представление о причинах возникновения и механизмах развития этой болезни, которая встречается в разнообразных клинических формах у людей различного возраста, включая новорожденных. Но, по данным ВОЗ, чаще всего это заболевание развивается у людей пожилого возраста [9-14].

За последние три десятилетия, несмотря на заметные фундаментальные и клинические исследования с использованием методов доказательной медицины, частота потери зрения вследствие глаукомы в развитых странах устойчиво держится на уровне 15-20% от общего числа всех слепых. Остается высоким и уровень инвалидности по зрению среди больных глаукомой [15-20].

Цель исследования — проведение качественного и количественного анализа эффективности диспансеризации больных глаукомой в условиях поликлинического звена глаукомного отделения.

Таблица 1. **Общие показатели деятельности поликлинического звена глаукомного отделения за 2012-2019 гг., число больных, n**

Table 1. ***General activity data of the outpatient glaucoma department for 2012-2019, patients, n***

Группы / *Groups*	Годы / *Years*							
	2012	2013	2014	2015	2016	2017	2018	2019
Проконсультировано больных / *Consulted patients*	4 784	3 943	4 817	4 126	5 487	4 029	3 810	3 681
Из них: городских / *Urban*	1 971	1 624	1 309	1 568	2 014	1 494	1 342	1 106
сельских / *Rural*	2 813	2 317	2 908	2 558	3 473	2 535	2 468	2 575
Первичных больных *Primary patients*	1 658 (34,6%)	1 248 (31,6%)	1 488 (30,9%)	1 352 (32,8%)	2 414 (44,0%)	1 476 (36,6%)	1 278 (33,5%)	1 353 (47,8%)
Обследованных на глаукому *Examination for glaucoma*	631	548	559	671	715	630	770	778
Выявление компенсации ВГД *Identification of IOP compensation*	601	896	730	619	516	420	533	468
Взято на учет *Taken into register*	640	715	700	609	646	536	622	647
Состоит на учете на конец года *Registered patients at the end of the year*	6 837	7 562	8 222	8 636	7 946	8 441	9 041	9 671

Материалы и методы

Материалом для исследования послужили амбулаторные и статистические карты больных глаукомой, данные годовых отчетов за период с 2012 по 2019 годы.

Результаты

За период с 2012 по 2019 гг всего проконсультировано 34 677 больных *(табл. 1)*. Среди них впервые обратившихся было 12 267, что составило 35,4% от общего числа больных. За этот период с диагнозом глаукома взято под наблюдение 5 115 человек, что составляет 41,7%.

Обследование на глаукому, выявление компенсации ВГД у лиц, состоящих на учете, проводили в условиях дневного стационара глаукомного отделения. Всем больным выполняли стандартные методы офтальмологического обследования, включавшие визометрию, периметрию, тонометрию, биомикроскопию, офтальмоскопию, гониоскопию, эхоофтальмобиометрию, электрофизиологические исследования (критическая частота слияния мельканий, КЧСМ). Также были проведены нагрузочные и разгрузочные пробы.

Как видно из *табл. 2*, процент выявляемости глаукомы среди обследованных больных в среднем составляет 87,3%, в то время как 11,4% пациентов остаются с диагнозом «подозрение на глаукому».

В Республике Таджикистан, как и в других странах, превалирует глаукома пожилого возраста *(табл. 3)*. Вместе с тем в первые годы приобретения государственной независимости в республике была отмечена тенденция к увеличению заболевания среди лиц молодого возраста, а это немаловажный фактор, так как данную категорию составляют лица работоспособного возраста. Возможно, это явление было обусловлено стрессовой ситуацией в годы гражданского конфликта. Именно в эти годы были отмечены частые обращения больных с закрытоугольной глаукомой (по типу острых приступов).

По данным Республиканского центра статистики и медицинской информации Министерства здравоохранения и социальной защиты населения Республики Таджикистан, больные с открытоугольной глаукомой составляют наибольшее число (63,0%,), смешанная глаукома составляет 17,8%. Сравнительно реже отмечается заболеваемость закрытоугольной глаукомой (14,8%). На долю вторичной и юношеской глаукомы приходится соответственно 2,5 и 1,9% случаев *(табл. 4)*.

Представляет интерес анализ больных глаукомой в зависимости от стадии заболевания. Как видно из *табл. 5*, остается значительной проблемой ранняя диагностика глаукомы, что создает дополнительные условия для более быстрого перехода глаукомы в более продвинутые стадии. Это подтверждается тем фактом, что удельный вес первичных больных с терминальной глаукомой на одном глазу все же остается высоким и составляет от 20,4 до 31,6%. Это связано с поздним обращением больных к специалистам, низкой комплаентностью, приверженностью лечению и недостаточной ответственностью врача. После установления диагноза задачей офтальмолога является адекватное лечение и высококвалифицированный мониторинг.

Таблица 2. **Показатели деятельности дневного стационара, число больных, n**

Table 2. ***The day hospital activity, patients, n***

Показатели / *Data*		Годы / *Years* 2012	2013	2014	2015	2016	2017	2018	2019
Находившихся в дневном стационаре *Total number of persons who have passed through the day hospital*		962	1 149	1 289	1 290	1 231	1 050	1 233	1 246
Выявление компенсации ВГД *Identification of IOP compensation*		331	548	559	619	516	420	508	468
Обследование на глаукому *Examination for glaucoma*		631	796	730	671	715	630	725	778
Диагноз подтвердился *Diagnosis confirmed*	n	558	698	673	592	646	540	587	664
	%	88,4	87,7	92,2	88,2	90,3	85,7	81,0	85,3
Диагноз не подтвердился *Diagnosis rejected*	n	4	22	3	12	19	1	7	5
	%	0,6	2,8	0,4	1,8	2,7	0,2	1,0	0,6
Подозрение на глаукому *Glaucoma suspect*	n	69	76	54	67	50	89	131	109
	%	10,0	9,5	7,4	10,0	7,0	14,1	18,0	14,1

Таблица 3. **Распространенность глаукомы по возрастным группам, число больных, n**

Table 3. ***Prevalence of glaucoma by age group, patients, n***

Годы *Years*	Возраст / *Age* <20	20-29	30-39	40-49	50-59	60-69	>70	Всего / *Total*
2012	6	12	23	59	128	173	239	640
2013	10	16	25	47	115	247	255	715
2014	8	12	16	47	124	234	259	700
2015	5	13	20	62	112	154	243	609
2016	3	7	14	38	96	237	251	646
2017	4	10	13	33	96	174	206	536
2018	6	15	17	42	113	213	216	622
2019	11	9	11	41	147	198	230	647

Таблица 4. **Структура глаукомы по форме заболевания, число больных, n/%**

Table 4. ***The glaucoma structure by disease form, patients, n/%***

Форма глаукомы *Glaucoma type*	Годы / *Years* 2012	2013	2014	2015	2016	2017	2018	2019
Первичная открытоугольная глаукома *Primary open-angle glaucoma*	371/58,0	411/57,5	458/65,4	382/62,7	418/64,7	347/64,7	391/ 62,9	441/68,1
Первичная закрытоугольная глаукома *Primary closed-angle glaucoma*	102/15,9	125/17,5	84/12,1	90/14,8	94/14,8	88/16,3	87/14,0	84/13,0
Смешанная глаукома *Mixed glaucoma*	136/21,2	139/19,4	122/ 17,4	122/20,0	111/17,2	78/ 14,6	114/18,3	94/14,6
Юношеская глаукома *Juvenile glaucoma*	15/2,4	20/2,8	15/2,1	5/0,8	13/2,0	9/1,7	10/1,6	12/1,8
Вторичная глаукома *Secondary glaucoma*	16/2,5	20/2,8	21/3,0	10/1,7	10/1,5	14/2,6	20/3,2	16/2,5
Всего взято на учет *Total registered patients*	640	715	700	609	646	536	622	647

Таблица 5. **Распределение больных глаукомой в зависимости от стадии заболевания (по худшему/лучшему глаза)**

Table 5. ***Glaucoma patients selected by disease stage (worse-seeing/best-seeing eye)***

Стадия заболевания Disease stage	Годы / *Years*							
	2012	2013	2014	2015	2016	2017	2018	2019
I	136/226	97/284	107/231	139/208	124/225	106/162	115/194	96/193
II	211/164	223/234	214/161	198/143	193/162	177/118	178/137	187/131
III	129/223	151/157	144/276	124/225	124/210	141/226	142/242	142/275
IV	152/26	231/40	232/32	148/43	204/43	149/28	184/45	184/42

Таблица 6. **Показатели диспансеризации больных первичной глаукомой**

Table 6. ***Data of clinical examination of patients with primary glaucoma***

Стадия заболевания Disease stage	Годы / *Years*							
	2012	2013	2014	2015	2016	2017	2018	2019
Полнота охвата диспансеризацией больных / *Completeness of coverage by medical examination*	50,7%	45,1%	49,0%	52,1%	55,8%	50,7%	43,7%	30,8%
Удельный вес вновь взятых больных на «Д» наблюдение среди состоящих на учете в глаукомном отделении *Specific gravity of newly patients on observation among registered in the glaucoma department*	9,4%	9,4%	8,5%	7,0%	8,1%	6,7%	6,8%	6,7%
Среднее число диспансеризируемых больных на 1 врача за 1 год *Average number of registered patients 1 doctor per 1 year, n*	806	682	805	676	744	805	797	743

Как видно из *табл. 6*, в среднем только 47,2% больных, состоящих на учете в глаукомном отделении, регулярно проходят диспансеризацию и получают курсы стимулирующей терапии. Таким образом, достигается стабилизация зрительных функций и замедляется прогрессирование глаукоматозного процесса. Средний удельный вес вновь взятых на диспансерное наблюдение больных составляет 7,8%.

Обсуждение

В нашем исследовании был проведен качественный и количественный анализ эффективности диспансеризации больных глаукомой. Процент выявляемости глаукомы в условиях исследования в дневном стационаре составил порядка 87,3%.

Наши данные совпали с данными других стран, где в основном превалирует глаукома пожилого возраста [21-24]. Но в последние годы отмечено увеличение заболеваемости глаукомой у лиц молодого возраста, что, несомненно, является угрожающим фактом [25- 31].

Наиболее распространена в Республике Таджикистан открытоугольная форма глаукома, которая протекает без выраженных симптомов, что приводит к поздней обращаемости пациентов. Обращают на себя внимание отсутствие плановых медосмотров, низкая информированность населения о последствиях и осложнениях данного заболевания.

Выводы

1. Диспансерное наблюдение больных глаукомой в условиях поликлинического звена глаукомного отделения способствует замедлению прогрессирования глаукомного процесса и стабилизации зрительных функции.

2. Преемственность между врачами поликлиник и Республиканского глаукомного отделения способствует выявлению глаукомы на ранних стадиях развития. Это создаёт возможности для динамичного наблюдения за течением процесса и своевременного оказания пациенту лечебно-профилактических мероприятий.

3. Проведение совместных мероприятий с целью информированности населения через средства массовой информации способствует повышению уровня осведомленности населения о глаукоме, что в свою очередь стимулирует раннее обращение пациентов к специалистам.

Литература

1. Алябьева Ж.Ю. Нормотензивная глаукома и глаукома умеренно повышенного давления: роль системных и церебральных нарушений в патогенезе, особенности клиники, диагностики и лечения. Автореф. дис. … д-ра мед. наук. Москва; 2004. 45 с.
2. Волков В.В. Глаукома при псевдонормальном давлении. Москва: Медицина; 2001. 352 с.
3. Гусев Е.И., Скворцова В.И. Ишемия головного мозга. Москва: Медицина; 2001. 120 с.
4. Егоров Е.А., Алексеев В.Н., Мартынова Е.Б., Харьковский А.О. Патогенетические аспекты лечения первичной открытоугольной глаукомы. Москва; 2001. 120 с.
5. Егоров Е.А., Астахов Ю.С., Ставицкая Т.В. Офтальмофармакология. 3-е издание. Москва: ГЭОТАР-Медиа; 2009. 588 с.
6. Национальное руководство по глаукоме. Под ред. Е.А. Егорова, Ю.С. Астахова, А.Г. Щуко. Москва: ГЭОТАР-Медиа; 2011. 279 с.
7. Нестеров А.П. Глаукома. Москва: Медицина; 1995. 256 с.
8. Нестеров А.П. Глаукома. Москва: Мединформагентство; 2008. 360 с.
9. Нестеров А.П., Алябьева Ж.Ю. Нормотензивная глаукома: современный взгляд на патогенез, диагностику, клинику и лечение. Ч. I. *Глаукома*. 2005; 3:66-75.
10. Нестеров А.П., Алябьева Ж.Ю. Нормотензивная глаукома: современный взгляд на патогенез, диагностику, клинику и лечение. Ч. II. *Глаукома*. 2005; 4:63-73.
11. Офтальмология. Национальное руководство. Под ред. С.Э. Аветисова, Е.А. Егорова, Л.К. Мошетовой, В.В. Нероева, Х.П. Тахчиди. Москва: ГЭОТАР-Медиа; 2008. 960 с.
12. Шумилина М.В., Бузиашвили Ю.И., Алябьева Ж.Ю., Нестеров А.П. Значение венозной церебральной патологии в развитии глаукомы. *Бюллетень НЦССХ им. А.Н. Бакулева РАМН.* 2005; 6(5).
13. Балалин С.В., Гущин А.В. Новые возможности толерантного ВГД у больных первичной открытоугольной глаукомой с помощью автоматизированной офтальмотоносфигмографии. *Глаукома*. 2003; 3:15-20.
14. Балалин С.В. К вопросу о толерантном, интолерантном, индивидуальном и целевом давлении при первичной глаукоме. Глаукома: реальность и перспективы: Сб. науч. статей. Москва; 2008: 126-129.
15. Балалин С.В., Фокин В.П. О роли внутриглазного давления в диагностике и лечении первичной глаукомы. Глаукома: теории, тенденции, технологии: Сб. науч. статей. Москва; 2010: 45-53.
16. Борискина Л.Н. Определение толерантного внутриглазного давления при глаукоме и его клиническое значение: дис. … канд. мед. наук. Куйбышев; 1985. 139 с.
17. Водовозов А.М. Толерантное и интолерантное внутриглазное давление при глаукоме: дис. … канд. мед. наук. Волгоград; 1991. 160 с.
18. Волков В.В. Внутриглазное давление и стабилизация глаукомы. Тез. докл. VIII съезда офтальмологов России. Москва; 2005: 143-144.
19. Зубкова Т.Г. Целевое давление: методика расчета и влияние на стабилизацию глаукомного процесса: автореф. дис. … канд. мед. наук. СПб., 2005. 16 с.
20. Краснов М.М. О целевом внутриглазном давлении. *Клиническая офтальмология.* 2003; 4(2):49.
21. Либман Е.С., Шахова Е.В. Слепота и инвалидность по зрению в населении России. Тез. докл. VIII съезда офтальмологов России. Москва; 2005: 78-79.

References

1. Alyabyeva Zh.Y. Normotensive glaucoma and moderately elevated pressure glaucoma: the role of systemic and cerebral disorders in pathogenesis, features of the clinic, diagnosis and treatment. Med.Sc.D. dissertation. Moscow; 2004. 45 p. (In Russ.).
2. Volkov V.V. Glaukoma pri psevdonormalnom davlenii [Glaucoma with pseudo normal pressure]. Moscow, Medicine Publ.; 2001. 352 p. (In Russ.).
3. Gusev E.I., Skvorcova V.I. Ischemiya golovnogo mozga [Cerebral ischemia]. Moscow, Medicine Publ.; 2001. 120 p. (In Russ.).
4. Egorov E.A., Alekseev V.N., Martynova E.B., Kharkovsky A.O. Patogeneticheskie aspekty of primary open-angle glaucoma treatment [Pathogenic aspects of treatment of primary open-angle glaucoma]. Moscow; 2001. 120 p. (In Russ.).
5. Egorov E.A., Astakhov Yu.S., Stavitskaya T.V. Oftal'mofarmakologiya [Ophthalmopharmacology]. 3rd edition. Moscow, GEOTAR-Media Publ.; 2009. 588 p. (In Russ.).
6. Nacional'noe rukovodstvo po glaukome. [National guidelines for glaucoma. 2nd edition]. Edited by E.A. Egorov, A.G. Astakhov, A.G. Schuko. Moscow: GEOTAR-Media Publ.; 2011. 279 p. (In Russ.).
7. Nesterov A.P. Glaukoma [Glaucoma]. Moscow: Medicine Publ.; 1995. 256 p. (In Russ.).
8. Nesterov A.P. Glaukoma [Glaucoma]. Moscow: Medicine Publ.; 2008. 360 p. (In Russ.).
9. Nesterov A.P., Alyabyeva J.Y. Normotensive glaucoma: the modern sight on pathogenesis, diagnostics, clinic and treatment. Part I. *Glaucoma.* 2005; 3:66-75. (In Russ.).
10. Nesterov A.P., Alyabyeva J.Y. Normotensive glaucoma: the modern sight on pathogenesis, diagnostics, clinic and treatment. Part II. *Glaucoma*. 2005; 4:63-73. (In Russ.).
11. Oftal'mologiya. Nacional'noe rukovodstvo [Ophthalmology. National leadership]. Ed. by S.E. Avetisov, E.A. Egorov, L.K. Moshetova, V.V. Neroev, H.P. Takhchidi. Moscow: GEOTAR-Media Publ.; 2008. 960 p. (In Russ.).
12. Shumilina M.V., Buziashvili Yu.I., Alyabyeva J.Y., Nesterov A.P. Significance of venous cerebral pathology in the development of glaucoma. *The Bulletin of Bakoulev Center Cardiovascular Diseases.* 2005; 6(5). (In Russ.).
13. Balalin S.V., Gushchin A.V. New possibilities of tolerant IOP in patients with primary open-angle glaucoma using automated ophthalmotonosfigmography. *Glaucoma*. 2003; 3:15-20. (In Russ.).
14. Balalin S.V. On the question of tolerant, intolerant, individual and target pressure in primary glaucoma. Glaucoma: reality and prospects: Collection of scientific articles. Moscow; 2008: 126-129. (In Russ.).
15. Balalin S.V., Fokin V.P. On the role of intraocular pressure in the diagnosis and treatment of primary glaucoma. Glaucoma: theories, trends, technologies: Collection of scientific articles. Moscow, 2010: 45-53. (In Russ.).
16. Boriskina L.N. Determination of tolerant intraocular pressure in glaucoma and its clinical significance. PhD thesis. Kuibyshev; 1985. 139 p. (In Russ.).
17. Vodovozov A.M. Tolerant and intolerant intraocular pressure in glaucoma. PhD thesis. Volgograd, 1991. 160 p. (In Russ.).
18. Volkov V.V. Intraocular pressure and stabilization of glaucoma. Theses of VIII Congress of ophthalmologists of Russia. Moscow; 2005: 143-144. (In Russ.).
19. Zubkova T.G. Target pressure: method of calculation and influence on stabilization of glaucoma process. PhD thesis. Saint Petersburg, 2005. 16 p. (In Russ.).
20. Krasnov M.M. on target intraocular pressure. *Clinical Ophthalmology.* 2003; 4(2):49. (In Russ.)
21. Libman E.S., Shakhova E.V. Blindness and visual disability in the population of Russia. Theses of VIII Congress of ophthalmologists of Russia. Moscow; 2005: 78-79. (In Russ.).

22. Макашова Н.В. Ранняя диагностика, особенности клинических проявлений и лечения открытоугольной глаукомы при миопии. Дис. … д-ра мед. наук. Москва; 2004. 240 с.
23. Мошетова Л.К., Корецкая Ю.М. О тактике подхода к лечению больных глаукомой. *Клиническая офтальмология*. 2005; 2:78-80.
24. Нестеров А.П., Егоров Е.А. Глаукома: спорные проблемы, возможности консенсуса. Тез. докл. VIII съезда офтальмологов России. Москва; 2005: 142-143.
25. Фокин В.П., Борискина Л.Н., Балалин С.В. Школа глаукомы для пациентов. Глаукома: проблемы и решения: Сб. науч. статей. Москва; 2004: 443-444.
26. Фокин В.П., Балалин С.В., Гущин А.В., Фролова Н.В. Новый метод ригидометрии глаза. Новые технологии в офтальмологии: Сб. науч. статей. Новосибирск; 2006: 163-166.
27. Фокин В.П., Балалин С.В., Щава А.И. и др. Прицельная десцеметогониопунктура после непроникающей глубокой склерэктомии у больных первичной открытоугольной глаукомой. Глаукома: реальность и перспективы: Сб. науч. статей. Москва; 2008: 406-408.
28. Хадикова Э.В., Егорова Т.Е. О способе определения индивидуального переносимого внутриглазного давления у больных глаукомой. *Клиническая офтальмология*. 2004; 2:51-54.
29. eMedicine — Claucoma, Low Tension Article dy I.K. Ahmed. eMedicine.com, Inc.; 2004.
30. Flamer J., Meyer P., Wienred R.N., Remonda L., Jaggi G.P. Cerebrospinal fluid exchange in the optic nerve in normal-tension glaucoma. *Br J Ophthalmol.* 2012; 96(4):544-548.
31. Flammer J., Konieczka K.A., Flammer J. The role of ocular blood flow in the pathogenesis of glaucomatosus damage. *US Ophthalmic Review.* 2011; 4(2):84-87.

22. Makashova N.V. Early diagnosis, features of clinical manifestations and treatment of open-angle glaucoma in myopia. PhD thesis. Moscow; 2004. 240 p. (In Russ.).
23. Moshetova L.K., Koretskaya Y.M. On tactics of approach to treatment of patients with glaucoma. *Clinical Ophthalmology.* 2005; 2:78-80. (In Russ.).
24. Nesterov A.P., Egorov E.A. Glaucoma: controversial problems, possibilities of consensus. Thesis of VIII Congress of ophthalmologists of Russia. Moscow; 2005: 142-143. (In Russ.).
25. Fokin V.P., Boriskina L.N., Balalin S.V. School of glaucoma for patients. Glaucoma: problems and solutions: Collection of scientific articles. Moscow; 2004: 443-444. (In Russ.).
26. Fokin V.P., Balalin S.V., Gushchin A.V., Frolova N.V. A new method of eye rigidometry. New technologies in ophthalmology: Collection of scientific articles. Novosibirsk; 2006: 163-166. (In Russ.).
27. Fokin V.P., Balalin S.V., Shchava A.I. et al. Sighting descemetogoniopuncture after non-penetrating deep sclerectomy in ballroom primary open-angle glaucoma. Glaucoma: reality and prospects: Collection of scientific articles. Moscow; 2008: 406-408. (In Russ.).
28. Hadikova E.V., Egorova T.E. On the method of determining a customized portable intraocular pressure in patients with glaucoma. *Klinicheskaya oftalmologiya.* 2004; 5(2):51-54 (In Russ).
29. eMedicine — Claucoma, Low Tension Article dy I.K. Ahmed. eMedicine.com, Inc.; 2004.
30. Flamer J., Meyer P., Wienred R.N., Remonda L., Jaggi G.P. Cerebrospinal fluid exchange in the optic nerve in normal-tension glaucoma. *Br J Ophthalmol.* 2012; 96(4):544-548.
31. Flammer J., Konieczka K.A., Flammer J. The role of ocular blood flow in the pathogenesis of glaucomatosus damage. *US Ophthalmic Review.* 2011; 4(2):84-87.

Поступила / Received / 17.01.2020

Уважаемые читатели!
Вы можете оформить подписку на журнал
«НАЦИОНАЛЬНЫЙ ЖУРНАЛ ГЛАУКОМА»
по каталогу «Газеты и журналы» агентства
Роспечать в любом отделении связи.
Подписной индекс:
37353

Национальный журнал глаукома
2020, Т. 19, № 1, стр. 35-38

National Journal of Glaucoma
2020, Vol. 19, № 1, pp. 35-38

УДК 617.7-007.681-07

DOI: 10.25700/NJG.2020.01.05

Оценка прогностических коэффициентов как предикторов развития первичной закрытоугольной глаукомы

Хдери Х., аспирант отдела глаукомы.

ФГБНУ «НИИ глазных болезней», *119021, Российская Федерация, Москва, ул. Россолимо, 11А.*

Автор не получал финансирование при проведении исследования и написании статьи.
Конфликт интересов: отсутствует.

Для цитирования: Хдери Х. Оценка прогностических коэффициентов как предикторов развития первичной закрытоугольной глаукомы. *Национальный журнал глаукома.* 2020; 19(1):35-38.

Резюме

ЦЕЛЬ. Изучение и сравнение прогностических возможностей коэффициента Lowe (KL) и осевого коэффициента Ширшикова (ОКШ) в глазах с анатомической предрасположенностью к развитию первичной открытоугольной глаукомы (ПЗУГ).

МЕТОДЫ. Обследовано 135 пациентов (201 глаз) с впервые подтвержденным диагнозом ПЗУГ. До начала лечения эхографически измерены биометрические параметры глаз, на основании которых рассчитаны прогностические KL и ОКШ. Проведено сравнение информативности указанных коэффициентов.

РЕЗУЛЬТАТЫ. Подтверждено, что предрасположенность к ПЗУГ является результатом совокупности анатомических параметров, участвующих в развитии гидродинамических блоков, а не клиническим влиянием какого-либо одного параметра. По данным авторов коэффициентов, в глазах, предрасположенных к развитию ПЗУГ, KL≤0,2; ОКШ≥10. По результатам расчетов среднее значение KL составило 0,21±0,02≤0,2; ОКШ 15,79±3,05≥10. При сравнении данных прогностических коэффициентов выявлено, что достоверность ОКШ при прогнозировании ПЗУГ оказалась существенно выше (в 2,44 раза; ДИ 2,06;2,90), чем у KL.

ЗАКЛЮЧЕНИЕ. Информативность осевого коэффициента Ширшикова (малоизвестного среди офтальмологов) для прогнозирования ПЗУГ оказалась выше, чем у коэффициента Lowe, что дает основание шире рекомендовать его использование в клинической практике.

КЛЮЧЕВЫЕ СЛОВА: ПЗУГ, коэффициент Lowe, коэффициент Ширшикова.

ENGLISH

Assessment of prognostic coefficients as predictors of primary angle-closure glaucoma development

Hadiri Kh., Postgraduate, Glaucoma Department.

Scientific Research Institute of Eye Diseases, *11A Rossolimo st., Moscow, Russian Federation, 119021.*

Conflicts of Interest and Source of Funding: none declared.

For citations: Hadiri Kh. Assessment of prognostic coefficients as predictors of primary angle-closure glaucoma development. *Natsional'nyi zhurnal glaukoma.* 2020; 19(1):35-38.

Для контактов:

Хдери Халед, e-mail: khaled.russia@hotmail.com

Поступила в печать: 22.01.2020

Received for publication: January 22, 2020

Abstract

PURPOSE: To study and compare the prognostic capabilities of the Lowe coefficient and the Shirshikov axial coefficient in the eyes with an anatomical predisposition to the development of primary angle-closure glaucoma (PACG).

MATERIALS AND METHODS: We examined 135 patients (201 eyes) with a first-time diagnosis of PACG. Prior to the treatment we measured biometric parameters of the eyes and used them to calculate the prognostic Lowe coefficient and Shirshikov axial coefficient. A comparison of these coefficients' informativeness was conducted.

RESULTS: It has been confirmed that the predisposition to PACG is the result of a combination of anatomical parameters involved in the development of hydrodynamic blocks, and not the clinical influence of any single parameter. According to the authors of the coefficients, in the eyes of those predisposed to PACG development, Lowe coefficient usually equals ≤0.2, while Shirshikov axial coefficient reaches ≥10. According to the calculation results, the average value of Lowe coefficient was 0.21±0.02≤0.2, while Shirshikov axial coefficient was 15.79±3.05≥10. When comparing the data, it was established that the reliability of the Shirshikov axial coefficient in predicting PACG was significantly higher (2.44 times; DI 2.06; 2.90) than that of Lowe coefficient.

CONCLUSION: The informativeness of the Shirshikov axial coefficient (poorly known among ophthalmologists) for predicting PACG turned out to be higher than that of the Lowe coefficient, which gives reason to recommend its wider use in clinical practice.

KEYWORDS: PACG, Lowe coefficient, Shirshikov coefficient.

Известно, что первичная закрытоугольная глаукома (ПЗУГ) развивается, как правило, в глазах с анатомической предрасположенностью к этому [1-3]. Совокупность таких параметров глазного яблока, как толщина хрусталика, глубина передней камеры глаза (ПК) и длина переднезадней оси (ПЗО), создают условия для развития гидродинамических блоков и как результат — подъема ВГД. Достаточно частым признаком, указывающим на высокую вероятность развития ПЗУГ, наряду с указанными выше параметрами, является гиперметропическая рефракция [4]. Но все-таки наиболее важным признаком предрасположенности к ПЗУГ является наличие узкого угла передней камеры (УПК), выявляемое при гониоскопии, что может быть дополнительно подтверждено при помощи ультразвуковой биомикроскопии (УБМ) [5].

Причиной подъема ВГД при ПЗУГ является формирование системы гидродинамических блоков, в первую очередь, ангулярного, при котором происходит блокирование УПК корнем радужки, и зрачкового, при котором происходит нарушение нормального пассажа жидкости через зрачок из-за критического сужения щелевидного иридо-хрусталикового пространства [6, 7].

В большинстве случаев повышение ВГД при ПЗУГ носит подострый, волнообразный характер. Периоды нормального ВГД при этом чередуются с периодами умеренного повышения ВГД и последующей спонтанной его нормализации. До момента возникновения острого приступа ПЗУГ из-за отсутствия стойкой картины гидродинамического блока и стабильно повысившегося ВГД нередки случаи, когда заболевание остается недиагностированным вплоть до момента развития острого приступа ПЗУГ.

Предпринимались неоднократные попытки точного прогнозирования возможности развития ПЗУГ по соотношению анатомо-топографических параметров глаза, поскольку именно совокупное неблагоприятное соотношение этих параметров приводит к формированию узкого УПК и в дальнейшем — к возникновению гидродинамических нарушений. Наиболее известным является прогностический коэффициент Lowe (KL) (1967, 1971), в котором автор предложил математически выразить вероятность смещения иридо-хрусталиковой диафрагмы кпереди, использовав для этого расчет, представляющий собой отношение суммы глубины передней камеры (ПК) и половины толщины хрусталика (Хр) к длине оптической оси глаза (ПЗО). KL рассчитывается по формуле:

$$KLowe = \frac{ПК + 1/2Хр}{ПЗО}$$

По мнению Lowe, предрасположенными к ПЗУГ являются глаза, где KL≤0,2 [8-10].

Менее известным является осевой коэффициент Ширшикова (ОКШ) [11]. При расчетах этого коэффициента использованы те же параметры, однако они представлены в другом соотношении.

ОКШ рассчитывается по формуле:

$$ОКШ = \frac{Хр \times 100}{ПК \times ПЗО}$$

Для удобства пользования и ухода от дробных чисел в формулу был введен множитель 100. По данным Ю.К. Ширшикова, предрасположенными к развитию ПЗУГ являются глаза с ОКШ≥10.

При исследовании указанных выше коэффициентов на статистически значимой группе пациентов можно отметить, что их прогностические возможности различаются, а диагностическая ценность каждого из них нуждается в уточнении.

Цель настоящей работы — изучение прогностических возможностей коэффициента Lowe и осевого коэффициента Ширшикова при работе с пациентами, глаза которых анатомически предрасположены к развитию ПЗУГ.

Материалы и методы

Среди пациентов с подозрением на ПЗУГ, которые нуждались в уточнении диагноза, было отобрано 135 больных (201 глаз), у которых диагноз был подтвержден клиническими методами. Учитывая, что лечебное воздействие при ПЗУГ (лазерная иридэктомия или медикаментозная терапия) сопряжено с изменением конфигурации УПК, для расчета коэффициентов использовали биометрические данные, полученные при первичном обследовании (до назначения лечения).

На всех глазах при помощи ультразвукового прибора PacScan 300A (А-метод) были определены биометрические параметры глаза. Исследовали толщину хрусталика (ТХ), глубину ПК глаза, размер ПЗО. На основании полученных данных по вышеуказанным формулам были рассчитаны прогностические коэффициенты.

Результаты

Исследование включало 201 наблюдение, из которых 134 — парные глаза (67 пациентов), и 68 наблюдений, относившихся к исследованию 68 глаз пациентов, парные глаза которых не были включены в группу исследования по причинам:

- глубина ПК не была нативной, поскольку уже ранее диагноз ПЗУГ был подтвержден и назначено лечение;
- диагноз ПЗУГ еще не был подтвержден и продолжено динамическое наблюдение в группе риска.

Полученная информация позволяет проанализировать совокупность биометрических параметров, сравнить результаты полученных прогностических коэффициентов и оценить их диагностическую значимость. Для наглядности ниже на графиках представлены параметры изученной выборки.

При анализе распределения величины ПЗО *(рис. 1)* отмечается некоторый провал в зоне 21 мм. Несмотря на то что подавляющее число глаз (184, 91,5%) имело ПЗО меньше, чем усредненная величина схематичного глаза Гульштранда, на нескольких глазах (17,9%) имелась нормальная (24 мм) и даже несколько удлинённая длина ПЗО глаза (по В.К. Вербицкому).

При анализе графика распределения по толщине хрусталика *(рис. 2)* выявлено значительное число случаев с толщиной 6 мм и более (59,9%), 169 глаз имели толщину в диапазоне от 5 до 6 мм. Однако при этом было достаточное число глаз с ТХ≤5 мм (56 глаз, 27%).

Во всех представленных случаях на основании полученных биометрических данных длины ПЗО глаза, хрусталика и передней камеры *(рис. 3)* были рассчитаны коэффициенты Lowe и Ширшикова.

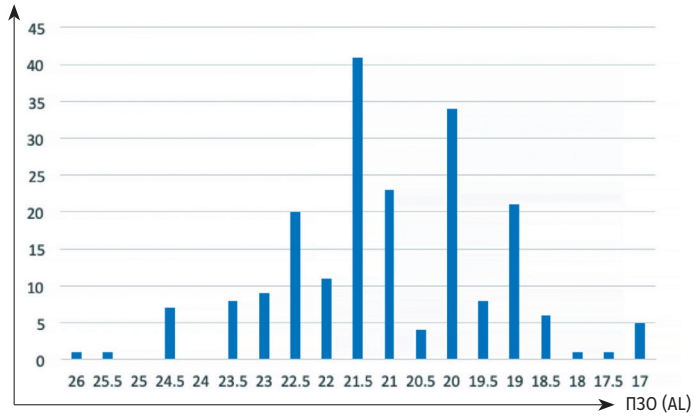

Рис. 1. Распределение пациентов с впервые выявленной ПЗУГ в зависимости от величины ПЗО

Fig. 1. Distribution of patients with newly diagnosed PACG depending on the size of the AL

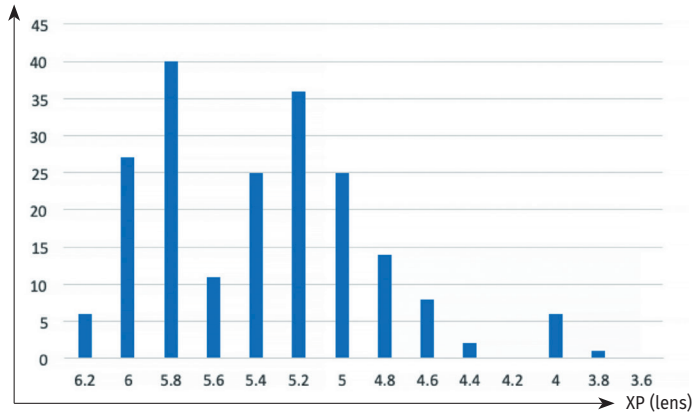

Рис. 2. Распределение пациентов с впервые выявленной ПЗУГ в зависимости от толщины хрусталика

Fig. 2. Distribution of patients with newly diagnosed PACG depending on the thickness of the lens

Таблица 1. **Средние значения прогностических коэффициентов (n=202)**

Table 1. ***The average values of prognostic coefficients (n=202)***

Прогностические коэффициенты *Prognostic coefficient*	M±SD
Lowe	0,21±0,02
Ширшиков (Shirshikov)	15,79±3,05

Распределение коэффициентов Ширшикова и Lowe близко к нормальному, средние значения коэффициентов и стандартное отклонение приведены в *табл. 1*.

По данным нашего исследования, среднее значение коэффициента Lowe составило 0,21±0,02≥0,2, что не указывает на возможную предрасположенность к развитию ПЗУГ (К Lowe≤0,2). У тех же

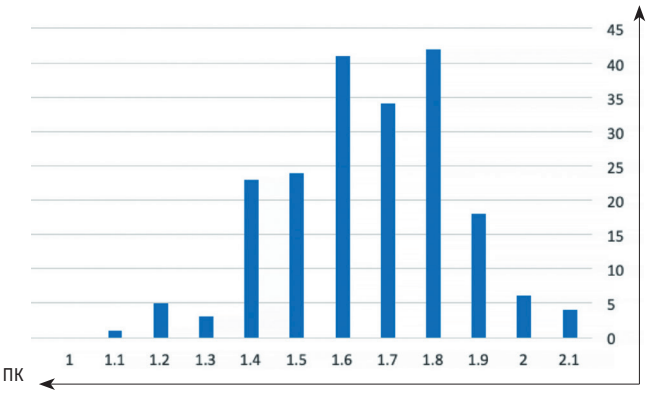

Рис. 3. Распределение пациентов с впервые выявленной ПЗУГ в зависимости от глубины передней камеры

Fig. 3. Distribution of patients with newly diagnosed PACG depending on the anterior chamber depth

пациентов среднее значение коэффициента Ширшикова, напротив, свидетельствовало о возможном развитии закрытоугольной глаукомы (K Shirshikov ≥10). Таким образом, коэффициент Ширшикова оказался в 2,44 раза (ДИ 2,06;2,90) достовернее коэффициента Lowe.

Литература

1. Шилкин Г.А. Анатомические параметры глаза при первичной закрытоугольной глаукоме. *Вестник офтальмологии.* 1974; 4:23-25.
2. Quigley H.A., Broman A.T. The number of people with glaucoma worldwide in 2010 and 2020. *Br J Ophthalmol.* 2006; 90(3):262-267. https://doi.org/10.1136/bjo.2005.081224
3. Файзиева У.С. Анатомические особенности строения глаз лиц узбекской национальности. *РМЖ Клиническая офтальмология.* 2002; 3(4):173-175.
4. Даниленко О.В., Большунов А.В. Лазерная иридэктомия и анатомо-функциональные показатели при первичной закрытоугольной глаукоме. *Вестник офтальмологии.* 2014; 130(3):54-59.
5. Тахчиди Х.П., Егорова Э.В., Файзиева У.С. Информативность ультразвуковой биомикроскопии в диагностике внутриглазных блоков у пациентов с первичной закрытоугольной глаукомой. *Офтальмохирургия.* 2009; 3:39-44.
6. Егорова Э.В., Файзиева У.С. Дифференциальная диагностика различных механизмов блокады угла передней камеры при первичной закрытоугольной глаукоме. Тезисы докладов IX съезда офтальмологов России. Москва; 2010:147.
7. Иванов Д.И. Закрытоугольная глаукома: анатомические и патогенетические особенности. *Национальный журнал глаукома.* 2004; 13(3):40-47.
8. Lowe R.F. Causes of shallow anterior chamber in primary angle-closure glaucoma. *Am J Ophthalmol.* 1969; 67(1):87-93. doi:10.1016/0002-9394(69)90012-9
9. Lowe R.F. Aetiology of the anatomical basis for primary angle-closure glaucoma. Biometrical comparisons between normal eyes and eyes with primary angle-closure glaucoma. *Br J Ophthalmol.* 1970; 54(3):161-169. doi:10.1136/bjo.54.3.161
10. Lowe R.F. Primary angle-closure glaucoma. *Br J Ophthalmol.* 1972; 56(1):41-45. doi: 10.1136/bjo.56.1.13
11. Ширшиков Ю.К. Соотношение некоторых параметров глаз при первичной глаукоме. *Вестник офтальмологии.* 1979; 95(1):13-17.
12. Марченко А.Н., Сорокин Е.Л., Пашенцев Я.Е. Эффективность системы прогнозирования риска развития острого приступа закрытоугольной глаукомы. *Вестник офтальмологии.* 2019; 135(1):47-52. doi:10.17116/oftalma201913501147

Заключение

Полученная информация позволяет подтвердить известные данные о том, что предрасположенность к ПЗУГ является результатом совокупности анатомических параметров, участвующих в развитии гидродинамического блока, а не клиническим проявлением какого-либо одного параметра, например, толщины хрусталика. Это важно, поскольку вместе с активным внедрением факоэмульсификации просматривается тенденция рассматривать в качестве источника всех проблем при ПЗУГ только лишь утолщенный хрусталик, что дает основание для его удаления при любой степени его прозрачности [12].

Анализ результативности коэффициентов, которые используются для прогнозирования развития ПЗУГ, указывает на их различную значимость. Информативность малоизвестного коэффициента Ширшикова для прогнозирования ПЗУГ, основанного на учете совокупности анатомических параметров, оказалась значительно выше, чем у коэффициента Love, что дает нам основание рекомендовать более широкое его применение в клинической практике.

References

1. Shilkin G.A. Anatomical parameters of the eye in primary angle-closure glaucoma. *Vestn Oftalmol.* 1974; 4:23-25. (In Russ.).
2. Quigley H.A., Broman A.T. The number of people with glaucoma worldwide in 2010 and 2020. *Br J Ophthalmol.* 2006; 90(3):262-267. https://doi.org/10.1136/bjo.2005.081224
3. Faizieva U.S. Anatomic peculiarities of configuration of eyes of the heald of Uzbek nationality. *RMJ Clinical Ophthalmology.* 2002; 3(4):173-175. (In Russ.).
4. Danilenko O.V., Bol'shunov A.V. Laser iridectomy and anatomical and functional parameters in primary angle-closure glaucoma. *Vestn Oftalmol.* 2014; 130(3):54-59. (In Russ.).
5. Takhchidi Kh.P., Egorova E.V., Faisieva U.S. Ultrasound biomicroscopy in diagnosis of intraocular blocks in patients with primary closed-angle glaucoma. *Oftalmokhirurgiya*. 2009; 3:39-44. (In Russ.).
6. Egorova E.V., Fayzieva U.S. Differential diagnosis of various mechanisms of the block of the anterior chamber angle in primary angle-closure glaucoma. Theses of IX Russian ophthalmologist conference. Moscow; 2010:147. (In Russ.).
7. Ivanov D.I. Angle-closure glaucoma: anatomical and pathogenetic features. *Natsional'nyi zhurnal glaucoma.* 2004; 13(3)40-47. (In Russ.).
8. Lowe R.F. Causes of shallow anterior chamber in primary angle-closure glaucoma. *Am J Ophthalmol.* 1969; 67(1):87-93. doi:10.1016/0002-9394(69)90012-9
9. Lowe R.F. Aetiology of the anatomical basis for primary angle-closure glaucoma. Biometrical comparisons between normal eyes and eyes with primary angle-closure glaucoma. *Br J Ophthalmol.* 1970; 54(3):161-169. doi:10.1136/bjo.54.3.161
10. Lowe R.F. Primary angle-closure glaucoma. *Br J Ophthalmol.* 1972; 56(1):41-45. doi: 10.1136/bjo.56.1.13
11. Shirshikov Yu.K. The ratio of some parameters of the eyes with primary glaucoma. *Vestn Oftalmol.* 1979; 95(1):13-17. (In Russ.).
12. Marchenko A.N., Sorokin E.L., Pashentsev I.E. The effectiveness of the risk prediction system for developing an acute attack of angle-closure glaucoma. *Vestn Oftalmol.* 2019; 135(1):47-52. (In Russ.). doi:10.17116/oftalma201913501147

Поступила / Received / 22.01.2020

OPTOPOL technology

СОКТ Copernicus REVO NX

НОВЫЕ ВОЗМОЖНОСТИ В ДИАГНОСТИКЕ ЗАБОЛЕВАНИЙ СЕТЧАТКИ, ЗРИТЕЛЬНОГО НЕРВА, РОГОВИЦЫ И СКЛЕРЫ

ОКТ-АНГИОГРАФИЯ. 3D ВИЗУАЛИЗАЦИЯ СОСУДИСТЫХ СПЛЕТЕНИЙ СЕТЧАТКИ И ХОРИОИДЕИ

- Скорость 110 000 А-сканов/сек
- Проведение всех измерений в автоматическом режиме
- Голосовые подсказки в процессе измерения
- Исследования переднего отрезка без дополнительной насадки
- Панорамное сканирование сетчатки 12 мм + 12 мм
- Визуализация хориоидеи

Stormoff®
Тел.: (495) 780–0792; (495) 780–7691
(495) 956–0557
www.stormoff.com
oko@stormoff.com

Национальный журнал глаукома
2020, Т. 19, № 1, стр. 40-45

National Journal of Glaucoma
2020, Vol. 19, № 1, pp. 40-45

УДК 617.7-007.681-08

DOI: 10.25700/NJG.2020.01.06

Интраоперационное применение антиметаболитов в хирургии глаукомы

Захидов А.Б., к.м.н., врач-офтальмолог[1];
Селезнев А.В., к.м.н., доцент кафедры оториноларингологии и офтальмологии[2];
Газизова И.Р., д.м.н., профессор кафедры офтальмологии, заведующая офтальмологическим отделением[3];
Куроедов А.В., д.м.н., профессор кафедры офтальмологии, начальник офтальмологического отделения[4,5];
Петров С.Ю., д.м.н., главный научный сотрудник отдела глаукомы[6];
Каримов У.Р., к.м.н.[7]

[1]ЧП "SAIF-OPTIMA" клиника микрохирургии глаза, *100016, Узбекистан, Ташкент, ул. Алимкент 1-тор, д. 32;*
[2]ФГБОУ ВО «ИвГМА» МЗ РФ, *153012, Российская Федерация, Иваново, пр. Шереметевский, д. 8;*
[3]ФГНУ «ИЭМ» РАН, *197376, Российская Федерация, Санкт-Петербург, ул. Академика Павлова, д. 12;*
[4]ФКУ «ЦВКГ им. П.В. Мандрыка» МО РФ, *107014, Российская Федерация, Москва, ул. Б. Оленья, д. 8А;*
[5]ФГБОУ ВО «РНИМУ им. Н.И. Пирогова» МЗ РФ, *117997, Российская Федерация, Москва, ул. Островитянова, д. 1;*
[6]ФГБНУ «НИИ ГБ», *119021, Российская Федерация, Москва, ул. Россолимо, д. 11;*
[7]Сырдарьинская областная офтальмологическая больница, *120100, Узбекистан, Гулистан, проспект Наваи, д. 62.*

Авторы не получали финансирование при проведении исследования и написании статьи.
Конфликт интересов: отсутствует.

Для цитирования: Захидов А.Б., Селезнев А.В., Газизова И.Р., Куроедов А.В., Петров С.Ю., Каримов У.Р. Интраоперационное применение антиметаболитов в хирургии глаукомы. *Национальный журнал глаукома.* 2020; 19(1):40-45.

Резюме

Глаукома является основной причиной необратимой слепоты во всем мире, лечение которой основано на снижении внутриглазного давления (ВГД) до толерантных значений. Несмотря на развитие медикаментозных и лазерных методов, хирургическое лечение является наиболее эффективным, при этом золотым стандартом хирургии остается трабекулэктомия. Избыточное рубцевание в зоне операции является критическим фактором в долгосрочном функционировании фильтрационной зоны и поддержании приемлемого уровня ВГД. Антиметаболиты, такие как митомицин С (ММС) и 5-фторурацил, используются для увеличения сроков эффективной работы фильтрационных операций за счет предотвращения фиброза и рубцевания. ММС активируется путем ферментативного восстановления в метаболиты, которые ингибируют репликацию клеток, ингибируя синтез дезоксирибонуклеиновой кислоты (ДНК), транскрипцию рибонуклеиновой кислоты (РНК) и синтез белка. В культуре ткани препарат индуцирует апоптоз фибробластов теноновой капсулы. Применение митомицина С в ходе операции способствует ингибированию пролиферации фибробластов, тем самым сохраняет активность сформированных путей оттока.

Представленный обзор включает анализ литературных данных применения антиметаболитов в хирургии глаукомы. На основании публикаций последних лет достигнуто понимание механизма действия ММС и необходимость его использования в ходе антиглаукомных операций, однако практически все доступные источники рекомендуют низкие дозы и короткое время воздействия, что уменьшит частоту осложнений, связанных с избыточной фильтрацией и токсическим действием самого препарата, но при этом предотвратит развитие избыточного рубцевания.

КЛЮЧЕВЫЕ СЛОВА: глаукома, хирургия глаукомы, фильтрационная подушка, избыточное рубцевание, антиметаболические препараты, доза митомицина С.

Для контактов:
Селезнев Алексей Владимирович, e-mail: fellerok.seleznev@yandex.ru

Поступила в печать: 07.10.2019

Received for publication: October 7, 2019

ENGLISH

Intraoperative use of antimetabolites in glaucoma surgery

Zahidov A.B., Ph.D., ophthalmologist[1];
Seleznev A.V., Ph.D., Assistant Professor[2];
Gazizova I.R., Med.Sc.D., Head of Ophthalmological Department[3];
Kuroyedov A.V., Med.Sc.D., Head of Ophthalmological Department, Chair of Ophthalmology[4,5];
Petrov S.Yu., Med.Sc.D., Leading Research Associate of Glaucoma Department[6];
Karimov U.R., Ph.D.[7]

[1]PE "SAIF-OPTIMA" Eye Microsurgery Clinic, *32 Alikment st., Tashkent, Uzbekistan, 100016;*
[2]State Medical Academy, *8 Sheremetevsky prosp., Ivanovo, Russian Federation, 153012;*
[3]North-West Federal Medical and Research Center, *12 Academician Pavlov st., Saint-Petersburg, Russian Federation, 197376;*
[4]Mandryka Central Clinical Hospital, *8A Bol'shaya Olen'ya st., Moscow, Russian Federation, 107014;*
[5]Pirogov Russian National Research Medical University, *1 Ostrovityanova st., Moscow, Russian Federation, 117997;*
[6]Scientific Research Institute of Eye Diseases, *11 Rossolimo st., Moscow, Russian Federation, 119021;*
[7]Syrdarya Regional Ophthalmic Hospital, *62 Navai prosp., Gulistan, Uzbekistan, 120100.*

Conflicts of Interest and Source of Funding: none declared.

For citations: Zahidov A.B., Seleznev A.V., Gazizova I.R., Kuroyedov A.V., Petrov S.Yu., Karimov U.R. Intraoperative use of antimetabolites in glaucoma surgery. *Natsional'nyi zhurnal glaukoma.* 2020; 19(1):40-45.

Abstract

Glaucoma is the main cause of irreversible blindness worldwide, the treatment of which is based on reducing intraocular pressure to tolerant values. Despite the development of medication and laser methods, surgery remains the most effective means of glaucoma treatment, while trabeculectomy remains the golden standard of surgery. However, postoperative scarring remains a critical determinant of long-term bleb survival and IOP control after drainage surgery. Antimetabolites, such as mitomycin C and 5-fluorouracil, have been used to increase the survival time of filtration surgeries by preventing bleb fibrosis and scarring. Mitomycin C is activated via enzymatic reduction into metabolites that inhibit cell replication by inhibiting DNA synthesis, RNA transcription, and protein synthesis. In tissue culture, MMC induces apoptosis of tenon fibroblasts. MMC blocks cell division, which in turn inhibits fibroblast proliferation and enhances bleb formation and function.

This review includes a literature analysis on the use of antimetabolites in glaucoma surgery. Based on the data and literary sources of recent years, a general understanding of the mechanism of action of MMS and the need for its use in the course of AGO, but exclusively with low doses and short exposure times, has been achieved, which will reduce the frequency of complications associated with excessive filtration, but at the same time prevent the development of excessive scarring.

Keywords: glaucoma, glaucoma surgery, bleb, wound healing, antimetabolites, dose of mitomycin C.

Глаукома — это нейродегенеративное заболевание, сопровождающееся дистрофией ганглиозных клеток сетчатки и аксонов зрительного нерва и занимающее второе место в мире как причина необратимой слепоты [1, 2]. По оценкам H.A. Quigley, с учетом старения населения ожидается резкое увеличение числа пациентов с глаукомой, которое к 2020 году составит более 80 миллионов человек [3]. Патогенез глаукомы включает различные факторы: повышенное внутриглазное давление (ВГД), старческий возраст, снижение глазного кровотока, окислительный стресс, пониженное внутричерепное давление, миопию и др. [4-8]. В основе лечения глаукомы лежит снижение ВГД. При прогрессировании оптиконейропатии и потере поля зрения кроме лекарственных препаратов и лазерных методов требуется выполнение различных антиглаукомных операций (АГО) [9-12]. В практических руководствах по глаукоме отмечено, что ранняя хирургия глаукомы является наилучшим вариантом при развитой стадии глаукомы [13, 14]. В настоящее время трабекулэктомия (ТЭ) остается «золотым стандартом» среди АГО [15, 16], но случаи избыточного рубцевания в послеоперационном периоде привели к необходимости использования дополнительных интервенций для

улучшения результатов: интраоперационного применения антиметаболитов, таких как Митомицин С (ММС) [17], наложения регулируемых швов [18] и различных послеоперационных манипуляций (нидлинг фильтрационной подушечки (ФП)) [19].

За последние два десятилетия эволюция ТЭ была связана с применением антиметаболитов, которые стали использовать интра- и периоперационно для борьбы с избыточным заживлением хирургически сформированных путей оттока, что значительно увеличило частоту успешных исходов операции [20, 21]. С целью повышения клинической эффективности и безопасности были описаны методы использования различных наименований и доз антиметаболитов, а также технические методы для манипуляций с ФП в послеоперационном периоде. 5-фторурацил (5-FU) и ММС всё также используются off-label в офтальмологической практике из-за рисков, связанных с токсическими свойствами препаратов: развития эпителиопатии роговицы, истончения кистозных ФП, гипотонии вследствие наружной фильтрации, а также блебита и склерита. Кроме того, повлиять на результаты хирургического вмешательства могут толщина теноновой капсулы, выраженность сосудистой сети тканей и кровотечения, также возможны различные типы реакции рецепторов на ММС [17, 20, 21].

Интраоперационное применение митомицина С в хирургии глаукомы

Митомицин С относится к группе антибиотиков, вырабатываемых актиномицетами и обладающих антибактериальной и противоопухолевой активностью, в структуре которых имеются следующие химические группы: азиридиновая, карбанатная, хиноновая и пиррольное ядро [22, 23]. Фармакологический эффект ММС обусловлен действием би- и трифункционального алкилирующего агента, который избирательно ингибирует синтез ДНК, а в высоких концентрациях вызывает супрессию синтеза клеточной РНК и белка, особенно в поздних (G1 и S) фазах митоза [24]. Кроме того, существуют данные, согласно которым ММС может влиять не только на противоопухолевый ответ, но и на антифиброзную активность, влияя на внутриклеточную pH и ДНК-репаративные ферменты, ответственные за восстановление цитотоксических межцепочечных сшивок [25].

В гистологических исследованиях на теноновой капсуле человека ММС вызывал полное ингибирование пролиферации фибробластов [26]. На эффективность ММС при взаимодействии с фибробластами могут влиять различные факторы: доза препарата, доставляемая в ткани (зависит от концентрации), объем, продолжительность воздействия, способ изготовления, методика введения и особенности, связанные с тканями [27]. Экспериментальные исследования, проведенные in vitro на теноновой капсуле кроликов, показали, что ингибирование фибробластов ММС в основном зависит от концентрации, а не от времени воздействия [28]. В клинических испытаниях также было показано, что насыщаемость тканей ММС зависит от концентрации действующего вещества, поскольку итоговый уровень ВГД после АГО был аналогичным, независимо от использования ММС в течение 2 или 5 минут [29-30]. Повысить эффективность действия ММС может и увеличение размера экспонированной площади. Так, применение ММС на большей поверхности ткани приводит к значимому снижению ВГД и существенно низкой частоте рубцевания ФП по сравнению с глазами с меньшей площадью экспонирования [31, 32].

Традиционно ММС используют во время операции субконъюнктивально и эписклерально с применением пропитанных ММС губок (до формирования поверхностного склерального лоскута) [33]. Кроме того, ряд исследований сравнивали эффективность интрасклерального и субконъюнктивального применения ММС. Так, M. Zhang et al. (2014) в зависимости от выбранного подхода разделили пациентов на две группы, а успех лечения определяли по достижению уровня ВГД от 6 до 21 мм рт.ст. безотносительно применения местных гипотензивных препаратов. Результаты успешного хирургического вмешательства через 24 месяца составили 86,25 и 94,12% в группах 1 (субконъюнктивальное применение) и 2 (интрасклеральное применение) соответственно ($p=0,041$). Инкапсулированные ФП в сроки до 24 месяцев были отмечены у 17 пациентов в группе 1 и 8 пациентов в группе 2 ($p=0,034$). Статистически значимой разницы в частоте случаев гипотонии, отслойки хориоидеи, утечек из ФП, катаракты и частоты послеоперационных процедур между группами 1 и 2 не было ($p>0,05$). Сравнение этих методов показало, что интрасклеральное применение ММС может продлить долгосрочный успех трабекулэктомии без увеличения частоты осложнений [34].

В последнее время раствор ММС также используют и в виде субконъюнктивальной инъекции с низкой дозой препарата, выполняемой за 15-30 минут до ТЭ [35].

В многоцентровом клиническом исследовании была проведена сравнительная оценка эффективности и безопасности 80 случаев ТЭ с инъекцией ММС в 1-й группе (в количестве 0,1 мл 0,01%), а во 2-й группе применяли стандартные губки, пропитанные 0,02% ММС. Первичным показателем результатов АГО было ВГД, а вторичным — изменения в количестве эндотелиальных клеток, а также морфология ФП согласно шкале оценки их внешнего вида. Через 6 месяцев после операции клинический успех определяли по уровню ВГД в пределах 15 мм рт.ст. безотносительно применения медикаментов. Полный успех составил 82,5% в обеих группах, при этом

морфологическим отличием в 1-й группе было наличие более диффузных и аваскулярных ФП к 6 месяцу. Количество эндотелиальных клеток существенно не изменилось на заключительном этапе исследования в обеих группах [36]. Дополнительным фактором, который играет роль в снижении ВГД после применения ММС, является токсическое влияние препарата на эпителий цилиарного тела. Так, гистопатологические исследования на глазах человека и экспериментальные работы продемонстрировали этот эффект ММС, вызывающий угнетение секреции водянистой влаги и низкое ВГД [37].

Многоцентровое ретроспективное исследование, проведенное в Великобритании и включившее 395 пациентов (428 глаз) с периодом наблюдения 2 года после хирургии глаукомы, показало, что хорошие результаты трабекулэктомии с низким уровнем хирургических осложнений могут быть достигнуты только при интенсивном и активном наблюдении в послеоперационном периоде. Антиметаболиты были использованы в 400 (93%) случаях: ММС — в 271 (63%), 5-фторурацил — в 129 (30%). Через 2 года снижение ВГД составило 20% от предоперационного уровня без применения препаратов и было равным 12,4±4 мм рт.ст., при этом у 342 (80%) пациентов удалось достичь уровня ВГД≤21 мм рт.ст. Послеоперационное лечение включало манипуляции с регулирующимися швами у 184 (43%) пациентов, восстановление передней камеры и/или ревизию при гипотонии у 30 (7%) пациентов, нидлинг с помощью иглы у 71 (17%) пациента и удаление катаракты у 111 (31%) из 363 пациентов. Субконъюнктивальные инъекции 5-ФУ были выполнены после операции у 119 (28%) пациентов. Из осложнений авторы отметили потерю зрения на 2 строчки по Снеллену у 24 (5,6%) из 428 пациентов и гипотонию с поздним началом (ВГД<6 мм рт.ст. через 6 месяцев) у 31 (7,2%) пациента. Также наружную фильтрацию из ФП наблюдали в 59 (14%) случаях в течение первых 3-х месяцев. У двух пациентов развился блебит, приведший к эндофтальмиту в течение 1 месяца после операции в одном случае, и через 3 года — во втором (и был связан с последующей операцией по поводу катаракты) [38].

Применение ММС на этапе ТЭ улучшило ее эффективность в плане снижения ВГД. Тем не менее у некоторых пациентов отмечены осложнения, связанные с использованием ММС, такие как гипотония и макулопатия в раннем послеоперационном периоде. Множество исследований было направлено на разработку методов дополнительной терапии, которые позволили бы сделать приемлемым баланс между рисками и преимуществами [39-42].

Кокрейновский систематический обзор одиннадцати клинических испытаний с оценкой 698 пациентов после ТЭ показал, что ММС снижает риск хирургической неудачи на глазах с высоким риском рубцевания [43]. Исследование результатов ТЭК с использованием низких доз ММС показало, что уровень ВГД в среднем был равен 15 мм рт.ст. со средним снижением ВГД на 50% в 92% случаев через 2 года после операции [44]. В другом сравнительном исследовании у пациентов, перенесших трабекулэктомию с ММС, было установлено, что применение концентрации 0,2 мг/мл с экспозицией 2 мин. более эффективно, чем 0,1 мг/мл с экспозицией 1 мин. При этом через 12 месяцев у 91% пациентов ВГД в среднем составило не более 21 мм рт.ст. [45].

В работе R. Casson et al. был проведен 5-летний анализ результатов и осложнений ТЭ с 2-минутной аппликацией ММС в концентрации 0,02%: успешность операции составила 80%. Двум пациентам потребовалась повторная АГО в течение 1 года, а в одном случае развилась гипотоническая макулопатия, которая разрешилась после ревизии ФП. У семи пациентов развилась катаракта как следствие операции. Никаких осложнений, связанных с ФП, отмечено не было [46].

В более ранних исследованиях с применением ММС в ходе АГО отмечались случаи наружной фильтрации из ФП, а также случаи склерального некроза с обнажением цилиарного тела. Авторы объясняли, что такие осложнения редкие, но могут возникать при высоких дозах ММС, и рекомендовали использовать субтеноновые аппликации более низких концентраций препарата до формирования склерального лоскута, что поможет избежать некроза склеры [47]. Кроме того, аппликации ММС в высокой концентрации часто приводят к образованию тонкостенных аваскулярных ФП, предрасполагающих к инфицированию и развитию блебита [48], который остается одним из наиболее опасных осложнений глаукомной хирургии и имеет плохой прогноз из-за недостаточного ответа на антибактериальную терапию. В некоторых исследованиях было показано, что риск возникновения инфекции, связанной с ФП, зависит от выбранной техники операции, места разреза конъюнктивы и наличия сопутствующей патологии глаза. В настоящее время разрабатываются и применяются новые хирургические методы и различные устройства для снижения ВГД без применения антиметаболитов и формирования ФП, что значительно снижает риски инфекции [49].

На основании данных и литературных источников последних лет достигнуто понимание механизма действия ММС и необходимости его использования в ходе АГО, но исключительно с низкими дозами и коротким временем воздействия, что уменьшит частоту осложнений, связанных с избыточной фильтрацией, но при этом предотвратит развитие рубцевания. Эти рекомендации должны быть приняты во внимание для оценки прогноза или принятия решения относительно хирургии глаукомы с применением антиметаболитов.

Литература

1. Resnikoff S., Pascolini D., Etya'ale D. et al. Global data on visual impairment in the year 2002. *Bull WHO.* 2004; 82(11):844–851.
2. Pascolini D., Mariotti S.P. Global estimates of visual impairment: 2010. *Br J Ophthalmol.* 2012; 96:614–618. doi:10.1136/bjophthalmol-2011-300539
3. Quigley H.A., Broman A.T. The number of people with glaucoma worldwide in 2010 and 2020. *Br J Ophthalmol.* 2006; 90:262–267. doi:10.1136/bjo.2005.081224
4. Luu J., Palczewski K. Human aging and disease: lessons from age-related macular degeneration. *Proceedings of the National Academy of Sciences.* 2018; 115:2866–2872. doi:10.1073/pnas.1721033115
5. Promelle V., Daouk J., Bouzerar R. et al. Ocular blood flow and cerebrospinal fluid pressure in glaucoma. *Acta Radiol Open.* 2016; 5(2):2058460115624275
6. Goyal A., Srivastava A., Sihota R. et al. Evaluation of oxidative stress markers in aqueous humor of primary open angle glaucoma and primary angle closure glaucoma patients. *Curr Eye Res.* 2014; 39:823–829. doi:10.3109/02713683.2011.556299
7. Gherghel D., Mroczkowska S., Qin L. Reduction in blood glutathione levels occurs similarly in patients with primary-open angle or normal tension glaucoma. *Invest Ophthalmol Vis Sci.* 2013; 54:3333–3339. doi:10.1167/iovs.12-11256
8. Jonas J.B., Ohno-Matsui K., Panda-Jonas S. Optic nerve head histopathology in high axial myopia. *J Glaucoma.* 2017; 26:187–193.
9. Peters D., Bengtsson B., Heijl A. Factors associated with lifetime risk of open-angle glaucoma blindness. *Acta Ophthalmol.* 2014; 92:421–425. doi:10.1111/aos.12203
10. Burr J., Azuara-Blanco A., Avenell A. et al. Medical versus surgical interventions for open angle glaucoma. *Cochrane Database Syst Rev.* 2012; 12(9):CD004399. doi: 10.1002/14651858
11. Garway-Heath D.F., Crabb D.P., Bunce C. et al. Latanoprost for open-angle glaucoma (UKGTS): a randomised, multicentre, placebo-controlled trial. *Lancet*. 2015; 385:1295–1304. doi:10.1016/S0140-6736(14)62111-5
12. King A., Azuara-Blanco A., Tuulonen A. Glaucoma. *BMJ*. 2013; 346: f3518. doi:10.1136/bmj.f3518
13. European Glaucoma Society. Terminology and Guidelines for Glaucoma. 4th ed. Savona, Italy: PubliComm; 2014. doi:10.1136/bjophthalmol-2016-egsguideline.001
14. American Academy of Ophthalmology. Preferred Practice Pattern, Primary open-angle glaucoma Preferred Practice Pattern guidelines. *Ophthalmology*. 2016; 18;123(1):41–111. doi:10.1016/j.ophtha.2015.10.053
15. Stalmans I., Gillis A., Lafaut A.S. et al. Safe trabeculectomy technique: long term outcome. *Br J Ophthalmol.* 2006; 90:44–47. doi:10.1136/bjo.2005.072884
16. Khaw P.T., Chiang M., Shah P. et al. Enhanced trabeculectomy: the moorfields safer surgery system. *Dev Ophthalmol.* 2012; 50:1–28. doi:10.1159/000334776
17. Fan Gaskin J.C., Nguyen D.Q. et al. Wound healing modulation in glaucoma filtration surgery-conventional practices and new perspectives: the role of antifibrotic agents (Part I). *J Curr Glaucoma Practice.* 2014; 8(2):37–45. doi:10.5005/jp-journals-10008-1159
18. Zhou M., Wang W., Huang W. et al. Trabeculectomy with versus without releasable sutures for glaucoma: a meta-analysis of randomized controlled trials. *BMC Ophthalmol.* 2014; 14:41. doi:10.1186/1471-2415-14-41
19. King A.J., Rotchford A.P., Alwitry A. et al. Frequency of bleb manipulations after trabeculectomy surgery. *Br J Ophthalmol.* 2007; 91:873–877. doi:10.1136/bjo.2006.109835
20. Kirwan J.F., Lockwood A.J., Shah P. et al. Trabeculectomy in the 21st century: a multicenter analysis. *Ophthalmology*. 2013; 120:2532–2539. doi:10.1016/j.ophtha.2013.07.049
21. Murdoch I. Post-operative management of trabeculectomy in the first three months. *Community Eye Health.* 2012; 25(79-80):73–75.
22. Wakaki S., Marumo H., Tomiaka K. et al. Isolation of new fractions of antitumor mitomycin. *Antibiotics & Chemotherary.* 1958; 8:228–240.
23. Kanamori H., Shima T., Morita Ch., Hata T. Studies on antitumor activity of mitomycin. *J Antibiot.* 1957; 10:120.
24. Salmon S.E., Sartorelli A.C. Cancer chemotherapy. In: Katsung B.G., ed. Basic Clin Pharmacol. 1987:680–681.
25. Siegel D., Yan C., Ross D. NAD(P)H:quinone oxidoreductase 1 (NQO1) in the sensitivity and resistance to antitumor quinones. *Biochem Pharmacol.* 2012; 83(8):1033–1040.
26. Jampel H.D. Effect of brief exposure to mitomycin C on viability and proliferation of cultured human Tenon's capsule fibroblasts. *Ophthalmology*. 1992; 99(9):1471–1476.

References

1. Resnikoff S., Pascolini D., Etya'ale D. et al. Global data on visual impairment in the year 2002. *Bull WHO.* 2004; 82(11):844–851.
2. Pascolini D., Mariotti S.P. Global estimates of visual impairment: 2010. *Br J Ophthalmol.* 2012; 96:614–618. doi:10.1136/bjophthalmol-2011-300539
3. Quigley H.A., Broman A.T. The number of people with glaucoma worldwide in 2010 and 2020. *Br J Ophthalmol.* 2006; 90:262–267. doi:10.1136/bjo.2005.081224
4. Luu J., Palczewski K. Human aging and disease: lessons from age-related macular degeneration. *Proceedings of the National Academy of Sciences.* 2018; 115:2866–2872. doi:10.1073/pnas.1721033115
5. Promelle V., Daouk J., Bouzerar R. et al. Ocular blood flow and cerebrospinal fluid pressure in glaucoma. *Acta Radiol Open.* 2016; 5(2):2058460115624275
6. Goyal A., Srivastava A., Sihota R. et al. Evaluation of oxidative stress markers in aqueous humor of primary open angle glaucoma and primary angle closure glaucoma patients. *Curr Eye Res.* 2014; 39:823–829. doi:10.3109/02713683.2011.556299
7. Gherghel D., Mroczkowska S., Qin L. Reduction in blood glutathione levels occurs similarly in patients with primary-open angle or normal tension glaucoma. *Invest Ophthalmol Vis Sci.* 2013; 54:3333–3339. doi:10.1167/iovs.12-11256
8. Jonas J.B., Ohno-Matsui K., Panda-Jonas S. Optic nerve head histopathology in high axial myopia. *J Glaucoma.* 2017; 26:187–193.
9. Peters D., Bengtsson B., Heijl A. Factors associated with lifetime risk of open-angle glaucoma blindness. *Acta Ophthalmol.* 2014; 92:421–425. doi:10.1111/aos.12203
10. Burr J., Azuara-Blanco A., Avenell A. et al. Medical versus surgical interventions for open angle glaucoma. *Cochrane Database Syst Rev.* 2012; 12(9):CD004399. doi: 10.1002/14651858
11. Garway-Heath D.F., Crabb D.P., Bunce C. et al. Latanoprost for open-angle glaucoma (UKGTS): a randomised, multicentre, placebo-controlled trial. *Lancet*. 2015; 385:1295–1304. doi:10.1016/S0140-6736(14)62111-5
12. King A., Azuara-Blanco A., Tuulonen A. Glaucoma. *BMJ*. 2013; 346: f3518. doi:10.1136/bmj.f3518
13. European Glaucoma Society. Terminology and Guidelines for Glaucoma. 4th ed. Savona, Italy: PubliComm; 2014. doi:10.1136/bjophthalmol-2016-egsguideline.001
14. American Academy of Ophthalmology. Preferred Practice Pattern, Primary open-angle glaucoma Preferred Practice Pattern guidelines. *Ophthalmology*. 2016; 18;123(1):41–111. doi:10.1016/j.ophtha.2015.10.053
15. Stalmans I., Gillis A., Lafaut A.S. et al. Safe trabeculectomy technique: long term outcome. *Br J Ophthalmol.* 2006; 90:44–47. doi:10.1136/bjo.2005.072884
16. Khaw P.T., Chiang M., Shah P. et al. Enhanced trabeculectomy: the moorfields safer surgery system. *Dev Ophthalmol.* 2012; 50:1–28. doi:10.1159/000334776
17. Fan Gaskin J.C., Nguyen D.Q. et al. Wound healing modulation in glaucoma filtration surgery-conventional practices and new perspectives: the role of antifibrotic agents (Part I). *J Curr Glaucoma Practice.* 2014; 8(2):37–45. doi:10.5005/jp-journals-10008-1159
18. Zhou M., Wang W., Huang W. et al. Trabeculectomy with versus without releasable sutures for glaucoma: a meta-analysis of randomized controlled trials. *BMC Ophthalmol.* 2014; 14:41. doi:10.1186/1471-2415-14-41
19. King A.J., Rotchford A.P., Alwitry A. et al. Frequency of bleb manipulations after trabeculectomy surgery. *Br J Ophthalmol.* 2007; 91:873–877. doi:10.1136/bjo.2006.109835
20. Kirwan J.F., Lockwood A.J., Shah P. et al. Trabeculectomy in the 21st century: a multicenter analysis. *Ophthalmology*. 2013; 120:2532–2539. doi:10.1016/j.ophtha.2013.07.049
21. Murdoch I. Post-operative management of trabeculectomy in the first three months. *Community Eye Health.* 2012; 25(79-80):73–75.
22. Wakaki S., Marumo H., Tomiaka K. et al. Isolation of new fractions of antitumor mitomycin. *Antibiotics & Chemotherary.* 1958; 8:228–240.
23. Kanamori H., Shima T., Morita Ch., Hata T. Studies on antitumor activity of mitomycin. *J Antibiot.* 1957; 10:120.
24. Salmon S.E., Sartorelli A.C. Cancer chemotherapy. In: Katsung B.G., ed. Basic Clin Pharmacol. 1987:680–681.
25. Siegel D., Yan C., Ross D. NAD(P)H:quinone oxidoreductase 1 (NQO1) in the sensitivity and resistance to antitumor quinones. *Biochem Pharmacol.* 2012; 83(8):1033–1040.
26. Jampel H.D. Effect of brief exposure to mitomycin C on viability and proliferation of cultured human Tenon's capsule fibroblasts. *Ophthalmology*. 1992; 99(9):1471–1476.

27. Furtado J.M., Paula J.S., Soares E.G. et al. Perioperative conjunctival inflammation and trabeculectomy outcome. *Ocul Immunol Inflamm.* 2014; 22:183–188. doi: 10.3109/09273948.2013.844263
28. Yamamoto T., Varani J., Soong H.K., Lichter P.R. Effects of 5-fluorouracil and mitomycin C on cultured rabbit subconjunctival fibroblasts. *Ophthalmology*. 1990; 97(9):1204–1210.
29. Manners T., Salmon J.F., Barron A., Willies C., Murray A.D. Trabeculectomy with mitomycin C in the treatment of post-traumatic angle recession glaucoma. *Br J Ophthalmol.* 2001; 85(2):159–163.
30. Петров С.Ю. Современная концепция борьбы с избыточным рубцеванием после фистулизирующей антиглаукомной операции. Факторы риска и антиметаболические препараты. *Офтальмология*. 2017; 14(1):5-11. doi:10.18008/1816-5095-2017-1-5-11
31. Mercieca K., Drury B., Bhargava A., Fenerty C. Trabeculectomy bleb needling and antimetabolite administration practices in the UK: a glaucoma specialist national survey. *Br J Ophthalmol.* 2018; 102(9): 1244-1247. doi: 10.1136/bjophthalmol-2017-310812
32. Matlach J., Panidou E., Grehn F., Klink T. Large-area versus small-area application of mitomycin C during trabeculectomy. *Eur J Ophthalmol.* 2013; 23(5):670–677.
33. Onol M., Aktaş Z., Hasanreisoglu B. Enhancement of the success rate in trabeculectomy: large-area mitomycin-C application. *Clin Exper Ophthalmol.* 2008; 36(4):316–322.
34. Zhang M., Li B., Wang J. et al. Subconjunctival versus intrascleral application of mitomycin C during trabeculectomy. *Invest Ophthalmol Vis Sci.* 2014; Jul 21. doi: 10.1167/iovs.14-14159
35. Agarwal H.C., Saigal D., Sihota R. Assessing the role of subconjunctival versus intrascleral application of mitomycin-C in high-risk trabeculectomies. *Indian J Ophthalmol.* 2001; 49(2):91–95.
36. Pakravan M., Esfandiari H., Yazdani S. et al. Mitomycin C-augmented trabeculectomy: subtenon injection versus soaked sponges: a randomised clinical trial. *Br J Ophthalmol.* 2017; 101:1275–1280. doi: 10.1136/bjophthalmol-2016-309671
37. Schraermeyer U., Diestelhorst M., Bieker A. et al. Morphologic proof of the toxicity of mitomycin C on the ciliary body in relation to different application methods. *Graefes Arch Clin Exp Ophthalmol.* 1999; 237(7):593–600.
38. Al Habash A., Aljasim L.A., Owaidhah O., Edward D.P. A review of the efficacy of mitomycin C in glaucoma filtration surgery. *Clin Ophthalmol.* 2015; 9:1945–1951. Published 2015 Oct 20. doi:10.2147/OPTH.S80111
39. Hoang T., Kim Y.K., Jeoung J.W., Park K.H. Relationship between age and surgical success after trabeculectomy with adjunctive mitomycin C. *Eye (London)*. 2018; 32(8):1321–1328. doi:10.1038/s41433-018-0071-x
40. Desai M.A., Gedde S.J., Feuer W.J., Shi W., Chen P.P., Parrish R.K. Practice preferences for glaucoma surgery: a survey of the American Glaucoma Society in 2008. *Ophthalmic Surg Lasers Imag.* 2011; 42(3):202–208.
41. Rajendrababu Sh., Shroff S., Patil S.V., Uduman M.S., Vardhan A., Krishnadas S.R. Surgical outcomes of repeat trabeculectomy augmented with high dose mitomycin C. *Indian J Ophthalmol.* 2019; 67(1):95-100. doi:10.4103/ijo.IJO_682_18
42. Masoumpour M., Nowroozzadeh M.H., Razeghinejad M.R. Current and future techniques in wound healing modulation after glaucoma filtering surgeries. *Open Ophthalmol J.* 2016; 10(2):68-85. doi:10.2174/1874364101610010068
43. Cabourne E., Clarke J.CK., Schlottmann P.G., Evans J.R. Mitomycin C versus 5-Fluorouracil for wound healing in glaucoma surgery. *Cochrane Database of Systematic Reviews.* 2015; 11:CD006259. doi: 10.1002/14651858
44. Sihota R., Angmo D., Chandra A., Gupta V. et al. Evaluating the long-term efficacy of short-duration 0.1 mg/ml and 0.2 mg/ml MMC in primary trabeculectomy for primary adult glaucoma. *Graefes Arch Clin Exp Ophthalmol.* 2015; 253(7):1153-1159. doi: 10.1007/s00417-015-3028-9
45. Khandelwal R., Bijlani M., Raje D., Rathi A. Evaluating the efficacy of short duration Mitomycin C in safe surgery system trabeculectomy combined with cataract surgery. *Clin Ophthalmol.* 2019; 13:849–857. doi:10.2147/OPTH.S192044
46. Casson R., Rahman R., Salmon J.F. Long term results and complications of trabeculectomy augmented with low dose mitomycin C in patients at risk for filtration failure. *Br J Ophthalmol.* 2001; 85:686-688. doi: 10.1136/bjo.85.6.686
47. Singh J., O'Brien C., Chawla H.B. Success rate and complications of intraoperative 0.2 mg/mL mitomycin C in trabeculectomy surgery. *Eye (Lond)*. 1995; 9(4):460–466.
48. Razeghinejad M.R., Fudemberg S.J., Spaeth G.L. The changing conceptual basis of trabeculectomy: a review of past and current surgical techniques. *Surv Ophthalmol.* 2012; 57(1):1–25.
49. Xu J.G., Zhong J., Yang Y.F., Lin M.K. et al. Efficacy of autologous conjunctival flap on repairing the late-onset filtering bleb leakage. *International J Ophthalmol.* 2018; 11(4):601-606. doi:10.18240/ijo.2018.04.10

27. Furtado J.M., Paula J.S., Soares E.G. et al. Perioperative conjunctival inflammation and trabeculectomy outcome. *Ocul Immunol Inflamm.* 2014; 22:183–188. doi: 10.3109/09273948.2013.844263
28. Yamamoto T., Varani J., Soong H.K., Lichter P.R. Effects of 5-fluorouracil and mitomycin C on cultured rabbit subconjunctival fibroblasts. *Ophthalmology*. 1990; 97(9):1204–1210.
29. Manners T., Salmon J.F., Barron A., Willies C., Murray A.D. Trabeculectomy with mitomycin C in the treatment of post-traumatic angle recession glaucoma. *Br J Ophthalmol.* 2001; 85(2):159–163.

30. Petrov S.Y. Modern methods of controlling wound healing after fistulizing glaucoma surgery. Risk factors and antimetabolites. *Ophthalmology in Russia.* 2017; 14(1):5-11. (In Russ.). doi:10.18008/1816-5095-2017-1-5-11

31. Mercieca K., Drury B., Bhargava A., Fenerty C. Trabeculectomy bleb needling and antimetabolite administration practices in the UK: a glaucoma specialist national survey. *Br J Ophthalmol.* 2018; 102(9): 1244-1247. doi: 10.1136/bjophthalmol-2017-310812
32. Matlach J., Panidou E., Grehn F., Klink T. Large-area versus small-area application of mitomycin C during trabeculectomy. *Eur J Ophthalmol.* 2013; 23(5):670–677.
33. Onol M., Aktaş Z., Hasanreisoglu B. Enhancement of the success rate in trabeculectomy: large-area mitomycin-C application. *Clin Exper Ophthalmol.* 2008; 36(4):316–322.
34. Zhang M., Li B., Wang J. et al. Subconjunctival versus intrascleral application of mitomycin C during trabeculectomy. *Invest Ophthalmol Vis Sci.* 2014; Jul 21. doi: 10.1167/iovs.14-14159
35. Agarwal H.C., Saigal D., Sihota R. Assessing the role of subconjunctival versus intrascleral application of mitomycin-C in high-risk trabeculectomies. *Indian J Ophthalmol.* 2001; 49(2):91–95.
36. Pakravan M., Esfandiari H., Yazdani S. et al. Mitomycin C-augmented trabeculectomy: subtenon injection versus soaked sponges: a randomised clinical trial. *Br J Ophthalmol.* 2017; 101:1275–1280. doi: 10.1136/bjophthalmol-2016-309671
37. Schraermeyer U., Diestelhorst M., Bieker A. et al. Morphologic proof of the toxicity of mitomycin C on the ciliary body in relation to different application methods. *Graefes Arch Clin Exp Ophthalmol.* 1999; 237(7):593–600.
38. Al Habash A., Aljasim L.A., Owaidhah O., Edward D.P. A review of the efficacy of mitomycin C in glaucoma filtration surgery. *Clin Ophthalmol.* 2015; 9:1945–1951. Published 2015 Oct 20. doi:10.2147/OPTH.S80111
39. Hoang T., Kim Y.K., Jeoung J.W., Park K.H. Relationship between age and surgical success after trabeculectomy with adjunctive mitomycin C. *Eye (London)*. 2018; 32(8):1321–1328. doi:10.1038/s41433-018-0071-x
40. Desai M.A., Gedde S.J., Feuer W.J., Shi W., Chen P.P., Parrish R.K. Practice preferences for glaucoma surgery: a survey of the American Glaucoma Society in 2008. *Ophthalmic Surg Lasers Imag.* 2011; 42(3):202–208.
41. Rajendrababu Sh., Shroff S., Patil S.V., Uduman M.S., Vardhan A., Krishnadas S.R. Surgical outcomes of repeat trabeculectomy augmented with high dose mitomycin C. *Indian J Ophthalmol.* 2019; 67(1):95-100. doi:10.4103/ijo.IJO_682_18
42. Masoumpour M., Nowroozzadeh M.H., Razeghinejad M.R. Current and future techniques in wound healing modulation after glaucoma filtering surgeries. *Open Ophthalmol J.* 2016; 10(2):68-85. doi:10.2174/1874364101610010068
43. Cabourne E., Clarke J.CK., Schlottmann P.G., Evans J.R. Mitomycin C versus 5-Fluorouracil for wound healing in glaucoma surgery. *Cochrane Database of Systematic Reviews.* 2015; 11:CD006259. doi: 10.1002/14651858
44. Sihota R., Angmo D., Chandra A., Gupta V. et al. Evaluating the long-term efficacy of short-duration 0.1 mg/ml and 0.2 mg/ml MMC in primary trabeculectomy for primary adult glaucoma. *Graefes Arch Clin Exp Ophthalmol.* 2015; 253(7):1153-1159. doi: 10.1007/s00417-015-3028-9
45. Khandelwal R., Bijlani M., Raje D., Rathi A. Evaluating the efficacy of short duration Mitomycin C in safe surgery system trabeculectomy combined with cataract surgery. *Clin Ophthalmol.* 2019; 13:849–857. doi:10.2147/OPTH.S192044
46. Casson R., Rahman R., Salmon J.F. Long term results and complications of trabeculectomy augmented with low dose mitomycin C in patients at risk for filtration failure. *Br J Ophthalmol.* 2001; 85:686-688. doi: 10.1136/bjo.85.6.686
47. Singh J., O'Brien C., Chawla H.B. Success rate and complications of intraoperative 0.2 mg/mL mitomycin C in trabeculectomy surgery. *Eye (Lond)*. 1995; 9(4):460–466.
48. Razeghinejad M.R., Fudemberg S.J., Spaeth G.L. The changing conceptual basis of trabeculectomy: a review of past and current surgical techniques. *Surv Ophthalmol.* 2012; 57(1):1–25.
49. Xu J.G., Zhong J., Yang Y.F., Lin M.K. et al. Efficacy of autologous conjunctival flap on repairing the late-onset filtering bleb leakage. *International J Ophthalmol.* 2018; 11(4):601-606. doi:10.18240/ijo.2018.04.10

Поступила / Received / 07.10.2019

ЭФФЕКТИВНОЕ И ДОСТУПНОЕ ЛЕЧЕНИЕ ГЛАУКОМЫ

ТАФЛОПРЕСС
ТАФЛУПРОСТ 0,0015%

Синтетический аналог простагландина

ТРАВАПРЕСС
ТРАВОПРОСТ 0,004%

Синтетический аналог простагландина

ТРАВАПРЕСС ДУО
ТРАВОПРОСТ 0,004% + ТИМОЛОЛ 0,5%

Фиксированная комбинация травопроста и тимолола

БИМОПТИК
БИМАТОПРОСТ 0,03%

Синтетический простамид

БИМОПТИК ПЛЮС
БИМАТОПРОСТ 0,03% + ТИМОЛОЛ 0,5%

Фиксированная комбинация биматопроста и тимолола

Минимальные колебания офтальмотонуса в пределах циркадного ритма[1]

Улучшает отток через трабекулярную сеть и увеосклеральный путь[2]

БРИНЗОПТ
БРИНЗОЛАМИД 1%

ДОРЗОПТ
ДОРЗОЛАМИД 2%

Ингибиторы карбоангидразы

ДОРЗОПТ ПЛЮС
ДОРЗОЛАМИД 2% + ТИМОЛОЛ 0,5%

Фиксированная комбинация дорзоламида и тимолола

ГЛАУПРОСТ
ЛАТАНОПРОСТ 0,005%

Синтетический аналог простагландина

ДУОПРОСТ
ЛАТАНОПРОСТ 0,005% + ТИМОЛОЛ 0,5%

Фиксированная комбинация латанопроста и тимола

Долнительное улучшение гемодинамики ДЗН и сетчатки глаза[3,4]

Эффективное снижение ВГД с дополнительной нейропротекцией[3,5]

[1] Konstas AG et al. 24-hour efficacy of travoprost/timolol BAK-free versus latanoprost/timolol fixed combinations in patients insufficiently controlled with latanoprost. Adv Ther. 2014 Jun;31(6):592-603

[2] Инструкция по применению препаратов Бимоптик Ромфарм и Бимоптик Плюс

[3] Егоров Е.А. и соавт., «Нейропротекторная терапия глаукомы», Москва, изд. Апрель, 2012 г.

[4] Козлова И.В., Акопян А.И., Рещикова В.С.; «Глаукома» № 2-2012 г.

[5] Ходжаев Н.С., Черных В.В., Трунов А. Н.; Клиническая офтальмология № 2-2013 г.

ROMPHARM COMPANY

Производитель: К.О. Ромфарм Компани С.Р.Л., Румыния
Представительство в РФ: Rompharm Company
121596, г. Москва, Ул. Горбунова, д.2, стр. 3, офис 612 В
Тел./факс: +7 (495) 269-00-39

Национальный журнал глаукома
2020, Т. 19, № 1, стр. 47-54

National Journal of Glaucoma
2020, Vol. 19, № 1, pp. 47-54

УДК 617.7-007.681-089: 615.849.19

DOI: 10.25700/NJG.2020.01.07

Селективная лазерная трабекулопластика как стартовый метод лечения первичной открытоугольной глаукомы

Еричев В.П., д.м.н., профессор, руководитель отдела глаукомы;
Рагозина Е.А., ординатор.

ФГБНУ «НИИ глазных болезней», *119021, Российская Федерация, Москва, ул. Россолимо, 11А.*

Авторы не получали финансирование при проведении исследования и написании статьи.
Конфликт интересов: отсутствует.

Для цитирования: Еричев В.П., Рагозина Е.А. Селективная лазерная трабекулопластика как стартовый метод лечения первичной открытоугольной глаукомы. *Национальный журнал глаукома.* 2020; 19(1):47-54.

Резюме

Селективная лазерная трабекулопластика (СЛТ) является сравнительно молодым методом снижения внутриглазного давления у больных первичной открытоугольной глаукомой (ПОУГ). К основным преимуществам СЛТ относят ее безопасность и эффективность. Во всем мире лазерные методы являются второй линией лечения глаукомы, которое в большинстве случаев начинают с подбора местных гипотензивных средств. Известно, что активные компоненты глазных капель и содержащиеся в них консерванты вызывают нежелательные побочные эффекты. Данная проблема особенно актуальна у пациентов с глаукомой из-за необходимости в пожизненной терапии с момента постановки диагноза. Кроме того, механизмы взаимодействия антиглаукомных препаратов и лекарств, принимаемых пациентами по поводу общих заболеваний, остаются не до конца изученными. В связи с вышеуказанными проблемами вопрос о возможности проведения СЛТ пациентам с впервые выявленной ПОУГ на сегодняшний день остается актуальным. В нашем обзоре мы сравнили методы селективной лазерной трабекулопластики и медикаментозной терапии, анализируя имеющуюся информацию относительно показаний, противопоказаний, осложнений, эффективности методов, качества жизни пациентов и экономических аспектов.

КЛЮЧЕВЫЕ СЛОВА: первичная открытоугольная глаукома, селективная лазерная трабекулопластика, гипотензивная эффективность, внутриглазное давление.

ENGLISH

Selective laser trabeculoplasty as the initial treatment of primary open-angle glaucoma

Erichev V.P., Med.Sc.D., Professor, Head of Glaucoma Department;
Ragozina E.A., resident.

Scientific Research Institute of Eye Diseases, *11A Rossolimo st., Moscow, Russian Federation, 119021.*

Conflicts of Interest and Source of Funding: none declared.

For citations: Erichev V.P., Ragozina E.A. Selective laser trabeculoplasty as the initial treatment of primary open-angle glaucoma. *Natsional'nyi zhurnal glaukoma.* 2020; 19(1):47-54.

Для контактов:
Еричев Валерий Петрович, e-mail: erichev@reic.ru

Поступила в печать: 02.12.2019

Received for publication: December 2, 2019

Abstract

Selective laser trabeculoplasty (SLT) is a relatively new method of intraocular pressure lowering in patients with primary open-angle glaucoma (POAG). The main advantages of SLT are its safety and effectiveness. Laser methods are considered to be the second line of glaucoma treatment worldwide. Hyportensive drugs are usually used as the initial method for glaucoma patients. It is common knowledge that preservatives and active components of eye drops usually cause adverse effects. This problem is especially relevant in patients with POAG due to the need for lifelong therapy starting from the moment of proving the diagnosis. In addition, the mechanisms of interaction between antiglaucoma drugs and medications for extraocular diseases remain unclear. Therefore, the question of initial SLT in patients with newly diagnosed POAG remains essentially important. In our review we compared the methods of selective laser trabeculoplasty and drug therapy in glaucoma treatment, analyzing available information regarding indications, contraindications, complications and effectiveness of the methods, patients' quality of life and economic aspects.

KEYWORDS: primary open-angle glaucoma, selective laser trabeculoplasty, hypotensive efficacy, intraocular pressure.

Первичная открытоугольная глаукома (ПОУГ) является прогрессирующим мультифакторным заболеванием, характеризующимся постепенным необратимым повреждением зрительного нерва. Несмотря на активные поиски альтернативных методов нейропротекции [1], единственным существующим способом контроля прогрессирования ПОУГ с доказанной эффективностью является снижение уровня внутриглазного давления (ВГД), которое достигается с помощью медикаментозной терапии, лазерного лечения или хирургического вмешательства.

Методы лазерной хирургии открытоугольной глаукомы условно делят на перфорационные (лазерогониопунктура) и тракционные (трабекулопластика, циклотрабекулоспазис) [2]. На сегодняшний день наибольшее распространение получила лазерная трабекулопластика, в особенности методика селективной лазерной трабекулопластики (СЛТ).

Согласно рекомендациям Европейского глаукомного общества лазерная трабекулопластика показана пациентам с ПОУГ, псевдоэксфолиативной глаукомой, пигментной глаукомой и офтальмогипертензией с высокой степенью риска, у которых ВГД не контролируется должным образом медикаментозно (в связи с низкой эффективностью препаратов, непереносимостью или недостаточной приверженностью лечению). Также в рекомендациях указана возможность применения лазерной трабекулопластики как стартового метода [3]. В клинической практике традиционно к лазерному лечению переходят непосредственно после попытки снизить ВГД с помощью местных гипотензивных средств.

Длительное использование антиглаукомных капель зачастую вызывает немало нежелательных побочных эффектов местного и системного характера [4]. Кроме того, в некоторых случаях пациенты с глаукомой не в состоянии правильно соблюдать режим — регулярно закапывать капли и вовремя проходить обследования. Поэтому в последнее время все чаще появляются публикации, авторы которых рассматривают СЛТ как метод выбора у больных с впервые выявленной ПОУГ.

В данной статье мы предлагаем рассмотреть основные имеющиеся данные о методе СЛТ и провести анализ его преимуществ и недостатков в сравнении с антиглаукомными каплями. При этом нас интересуют следующие аспекты: показания, противопоказания, осложнения, эффективность методов, качество жизни пациентов и экономическая оценка.

Селективная лазерная трабекулопластика: история, механизм действия, техника выполнения

Основой для СЛТ является метод селективного фототермолиза. В 1983 г. Anderson et Parrish обнаружили, что при воздействии лазера на ткань пигментированные клетки последней могут избирательно поглощать энергию излучения, тем самым обеспечивая ограничение индуцированного лазером термического повреждения [5]. Для возникновения эффекта селективного фототермолиза требуется соблюдение двух условий. Во-первых, клетки-мишени должны содержать внутриклеточный хромофор с более высоким, чем у окружающей ткани, оптическим поглощением лазера с определенной длиной волны. Во-вторых, длительность импульса не должна превышать время термической релаксации ткани [6]. Предложенный в 1995 г. Latina et Park метод селективной лазерной трабекулопластики удовлетворял двум указанным выше критериям. Таким образом, метод обеспечивал не только отсутствие теплового воздействия на трабекулярную ткань, но и предполагал избирательное действие на пигментированные клетки трабекулы без разрушения ее структуры, что происходит при проведении аргонлазерной трабекулопластики (АЛТ) [7].

Механизмы действия СЛТ остаются не до конца изученными. На сегодняшний день считается, что лечебный эффект достигается не только механическим действием лазера, но и в значительной степени биостимуляцией ткани трабекулы [8].

При гистологическом исследовании образцов тканей, подвергшихся СЛТ, разные авторы отмечают различную выраженность изменений. Kramer et Noecker описывают только разрушение трабекулярных

эндотелиальных клеток, вероятно, в результате растрескивания цитоплазматических гранул пигмента [9]. Cvenkal et al. отмечают изменения, сходные с таковыми при АЛТ, но в значительно меньшей степени, а именно — разрушение перегородок трабекулы, наличие демаркационной линии, отграничивающей место воздействия лазера [10]. Таким образом, гистологические исследования подтверждают наличие механического компонента воздействия лазерного излучения, при этом предполагается, что степень разрушения ткани зависит от дозы приложенной энергии [11].

Считается, лазерное излучение способствует биостимуляции и изменению клеточной активности облучаемой ткани, что позволяет увеличить отток внутриглазной жидкости через трабекулярную сеть и тем самым эффективно снизить ВГД. Предполагаемыми биологическими изменениями являются: секреция цитокинов, индукция матриксных металлопротеиназ, ускорение деления клеток, репопуляция в зоне воздействия лазера и стимуляция перемещения и активности макрофагов [7].

В исследованиях in vitro Alvarado et al. показали схожий механизм действия СЛТ и аналогов простагландинов — реорганизация межклеточных связей шлеммова канала и трабекулярной сети, что способствует увеличению проницаемости ткани для внутриглазной жидкости [12].

СЛТ проводят под инстилляционной анестезией, используя гониоскопическую линзу. Технические характеристики: Nd:YAG лазер с длиной волны 532 нм; длительность импульса составляет 3 нсек, размер пятна — 400 мкм. Не существует единых стандартов процедуры в отношении количества импульсов, уровня энергии и обширности (90°, 180°, 360°) воздействия [8].

Предикторы успеха СЛТ

СЛТ может эффективно снизить ВГД не во всех случаях. Многочисленные исследования были посвящены поиску факторов, которые могли бы помочь спрогнозировать успешный исход процедуры у конкретного пациента. Полученная на сегодняшний день информация противоречива [13]. Например, по данным некоторых исследователей СЛТ менее эффективна у пациентов более старшего возраста [13-14]. Однако авторы единственного рандомизированного исследования по данному вопросу показали, что успех СЛТ не зависит от возраста, пола, факторов риска глаукомы, типа ПОУГ, степени пигментации трабекулярной сети [15]. Также корреляция не была обнаружена у пациентов с артифакией [16].

В исследовании Lee et al. у 80% пациентов успех лазерной операции на одном глазу коррелировал с результатом СЛТ на втором [17]. По данным Shazly et Latina, степень снижения ВГД в контралатеральном глазу совпадала в 70% случаев [18].

У пациентов с ПОУГ процент эффективного снижения ВГД после СЛТ был значительно выше в глазах с более тонкими роговицами (центральная толщина роговицы <555 мкм) [19]. C. Hirneiss et al. исследовали влияние биохимических свойств роговицы на исход СЛТ. Оказалось, измеренные с помощью Ocular Responses Analyzer параметры — роговичный гистерезис (corneal hysteresis) и фактор резистентности роговицы (corneal resistance factor) — также играют роль в прогнозировании успеха лазерной процедуры [20].

Влияние использования местных гипотензивных средств до проведения СЛТ остается не до конца изученным. Одни исследователи утверждают, что предшествующее медикаментозное лечение не оказывает влияние на эффективность СЛТ [21, 22], но существуют и наблюдения с противоположными данными [23, 24]. Контролируемых рандомизированных исследований по данному вопросу не проводилось.

Единственным общепризнанным фактором эффективности СЛТ является исходно высокий уровень ВГД [13-15, 25]. Данный факт подтверждается исследованиями, посвященными глаукоме нормального давления, при которой уровень снижения ВГД и длительность компенсации ВГД после СЛТ ниже, чем при других видах ПОУГ [26, 27]. Было показано, что проведение СЛТ пациентам с исходным уровнем ВГД менее 14 мм рт.ст. нецелесообразно [25].

Противопоказания

Противопоказаниями к проведению СЛТ являются: поствоспалительная (вторичная) глаукома, врожденная глаукома, плохая визуализация угла передней камеры (УПК) [28]. В этих случаях снижение ВГД начинают с антиглаукомных капель и при их неэффективности решают вопрос о целесообразности хирургического вмешательства.

Противопоказания к антиглаукомным препаратам варьируют в зависимости от фармакологической группы. Очевидно, индивидуальная повышенная чувствительность к компонентам препарата может возникнуть в любой группе антиглаукомных капель. Некоторые группы лекарственных средств не разрешены в педиатрической практике (аналоги простагландина, альфа2-адреномиметики). Беременность и кормление грудью также являются абсолютным противопоказанием для таких антиглаукомных препаратов, как аналоги простагландина, ингибиторы карбоангидразы. Альфа2-адреномиметики не рекомендуют использовать в период лактации. Для остальных групп препаратов беременность и лактация не являются абсолютным противопоказанием, однако применять препараты рекомендуют с осторожностью в случаях, если ожидаемый эффект терапии превышает

потенциальный риск для плода. Получение рекомендаций на уровне доказательной медицины затруднено для данной группы пациентов. Неселективные бета-адреноблокаторы не рекомендуют применять при бронхиальной астме, хронических обструктивных заболеваниях легких, синусовой брадикардии, сердечной недостаточности, атриовентрикулярной блокаде II-III степеней, кардиогенном шоке. С осторожностью данную группу применяют у больных с сахарным диабетом, тиреотоксикозом, при мышечной слабости. Ингибиторы карбоангидразы не рекомендуют назначать пациентам с тяжелыми нарушениями функции почек. Депрессия, прием трициклических антидепрессантов, выраженная синусовая брадикардия, облитерирующие заболевания периферических артерий, выраженный атеросклероз сосудов — основные противопоказания для альфа2-адреномиметиков [29]. Большой проблемой является взаимодействие гипотензивных средств с препаратами, которые больные применяют для лечения общих заболеваний, в особенности у пациентов с кардиоваскулярной патологией. Данный вопрос является темой большого числа современных научных публикаций [30].

Противопоказания для препаратов различной фармакологической принадлежности не повторяются в разных группах, что делает возможным подбор терапии в зависимости от сопутствующих заболеваний у конкретного пациента. Исключением является период беременности и лактации — в данном случае проведение СЛТ может стать наиболее оптимальным решением.

Эффективность

В нескольких рандомизированных исследованиях сообщалось об одинаковой эффективности СЛТ и медикаментозной терапии у пациентов с ПОУГ и офтальмогипертензией [31]. Lai et al. сравнивали 360° СЛТ с медикаментозной терапией в группе, состоящей из 29 пациентов. На одном глазу каждого пациента была выполнена СЛТ, в другой глаз закапывали капли (бета-блокаторы, пилокарпин, дорзоламид, латанопрост или фиксированные комбинации). Статистически важной разницы не было обнаружено с 1 дня после СЛТ и в течение 5 лет наблюдения. В группе СЛТ 27,6% (8 глаз) нуждались в дополнительной медикаментозной терапии для достижения уровня ВГД ниже 21 мм рт.ст. Среднее количество лекарств, необходимых для контроля ВГД, оставалось значительно ниже в группе СЛТ, чем в группе медикаментозной терапии. В группе СЛТ 5 (17,2%) глаз и 8 (27,6%) глаз в группе медикаментозной терапии имели повышение ВГД до 42 мм рт.ст., и, несмотря на максимальное количество лекарств, потребовалось проведение хирургической операции [32].

Группа авторов из Великобритании сравнивала 90°, 180° и 360° СЛТ с лечением 0,005% латанапростом (аналог простагландина). В данном рандомизированном клиническом исследовании каждый пациент получал один вид лечения при двустороннем процессе. По полученным данным, эффективность 360° СЛТ и латанопроста одинакова [33].

Аналогичные результаты были получены и в других клинических исследованиях, которые освещены в двух существующих на сегодняшний день метаанализах [34, 35]. Однако следует учитывать, что в разных клинических исследованиях использовались различные критерии успеха. Кроме того, в рамках данных исследований не было задачи посмотреть эффективность именно на примере пациентов с впервые выявленной глаукомой.

Осложнения

СЛТ — хорошо переносимая, безопасная процедура. Связанные с ней осложнения чаще всего кратковременны. Воспалительная асептическая реакция передней камеры, дискомфорт, гиперемия конъюнктивы в течение первой недели после проведения СЛТ являются обычными явлениями. В клинической практике часто используют стероидные и нестероидные противовоспалительные средства пре- и постоперационно для предотвращения и лечения нежелательных реакций [8]. Следует отметить, что согласно данным контролируемого рандомизированного исследования De Keyser et al. назначение данных препаратов достоверно не влияет на степень проявления вышеперечисленных побочных реакций [36].

Транзиторный подъем ВГД в первые часы после проведения СЛТ как результат воспалительной фиброзной экссудации в передней камере возникает, по данным разных авторов, в 0-62% случаев [35]. Данное осложнение чаще возникает у пациентов с пигментной глаукомой или у пациентов с выраженной пигментацией трабекулярной сети [37]. Авторы систематического обзора 2017 г. (Cochrane Database of Systematic Reviews) пришли к выводу, что периоперационное использование альфа2-агонистов оправдано с целью предотвращения подъема ВГД в период от 2 до 24 часов после выполнения процедуры [38].

Изменения сетчатки после СЛТ также редки. В литературе описаны случаи возникновения кистозного макулярного отека (часто у пациентов с предрасполагающими факторами риска: сахарным диабетом, окклюзией центральной вены сетчатки и т. д.), появления субретинальной жидкости и цилиохориоидальной отслойки [39]. Имеется единственный зарегистрированный случай ожога макулы в результате нарушения протокола проведения процедуры [40].

В метаанализе Wong et al. отметили, что передние синехии после СЛТ развиваются в 2,86% случаев, при этом данное осложнение более характерно для повторной процедуры [35].

Описаны побочные эффекты СЛТ, связанные с роговицей. В исследовании, в котором всего участвовало 66 пациентов, у 11 наблюдалось временное снижение количества эндотелиальных клеток и толщины центральной части роговицы. Оба параметра вернулись к исходному уровню через 1 месяц после процедуры [41]. Временный отек роговицы, по некоторым данным, возникает в 0,8% случаев [42]. Knickelbein et al. высказали предположение, что теоретически ЛТП может поднять уровень цитокинов в передней камере в достаточной степени, чтобы стимулировать фибробласты роговицы к расщеплению стромального коллагена, что может приводить к истончению ткани роговицы. Гиперметропический сдвиг был описан ими на примере 4 клинических случаев [43]. При неправильном проведении процедуры также возможно возникновение ожога роговицы.

Побочные эффекты глазных капель являются основной причиной некомплаентности пациентов с ПОУГ. Жжение, покраснение, помутнение зрения — наиболее частые побочные эффекты [44]. Характерные местные нежелательные явления также включают зуд, светобоязнь, снижение чувствительности роговицы, точечный кератит, синдром «сухого» глаза и др. К системным осложнениям относят ухудшение течения сопутствующих заболеваний (бронхиальная астма, заболевания сердечно-сосудистой системы и т.д.). Побочные эффекты могут проявляться со стороны всех систем органов [29]. По данным Gazzard et al., частота встречаемости катаракты была меньше в группе пациентов, первой линией терапии которых была СЛТ, что коррелирует с предположением о том, что антиглаукомные капли индуцируют созревание ядерной катаракты и необходимость в более ранней факоэмульсификации [45]. Офтальмохирурги также отмечают, что после длительного использования антиглаукомных капель снижается эффективность в дальнейшем выполняемых антиглаукомных операций.

Качество жизни

Концепция качества жизни по определению ВОЗ — это «широкомасштабная концепция, включающая в себя физическое здоровье индивида, его психологическое состояние, уровень независимости, социальные связи, личные убеждения и взаимоотношения с окружающей средой» [29]. В клинической практике чаще всего внимание врачей сфокусировано лишь на первом критерии. Однако пациенты с хроническими заболеваниями, требующими лечения на протяжении всей жизни с момента постановки диагноза, нуждаются в комплексном подходе к вышеуказанным критериям. Универсальным инструментом оценки качества жизни пациентов являются опросники. Для пациентов с глаукомой разработано большое количество различных опросников (EQ-5D, GCC, GQL-15, SIG, COMTOL, NEI-VFQ и др.).

De Keyser et al. сообщают, что СЛТ может значительно улучшить качество жизни пациентов по сравнению с закапыванием антиглаукомных капель [46]. В 2012-2014 гг. в Великобритании было проведено многоцентровое рандомизированное исследование Laser in Glaucoma and ocular HyperTension (LiGHT), по данным которого показано, что существенного преимущества в отношении качества жизни пациентов после СЛТ не наблюдается [47]. Аналогичные данные были получены в последующих подобных исследованиях [48].

Стоимость лечения

Лечение больных ПОУГ предполагает значительную экономическую нагрузку на каждого отдельного пациента и на государство в целом. Поэтому оценка экономической эффективности играет значимую роль в обсуждении вопросов тактики лечения больных.

По данным А.Д. Чупрова с соавт., при проведении СЛТ в структуре расходов основное место занимает процедура выполнения лазерной операции и повторная диагностика в течение 1 года после СЛТ, на основании которой оценивается эффективность процедуры. В данной работе были посчитаны основные затраты на лечение в г. Оренбурге. Учитывая вариабельность цен на медицинские услуги в разных регионах РФ, для подсчета средней стоимости необходимы подобные исследования повсеместно на территории РФ [49].

В задачи исследования LiGHT также входило сравнение экономических аспектов СЛТ и антиглаукомных капель. По данному вопросу получены следующие результаты: по истечении 36 месяцев после процедуры вероятность того, что лазерное лечение экономически более выгодно, составляла 97%. Средняя сэкономленная сумма была выше, чем стоимость СЛТ для двух дополнительных пациентов, или равна стоимости пяти дополнительных визитов к офтальмологу. Однако следует учитывать, что сравнительный анализ затруднен в связи с различной стоимостью капель, наличием системных осложнений медикаментозной терапии, требующих дополнительных затрат и искажающих результаты. Кроме того, данные о затратах здравоохранения вполне могут быть неточными и неполными, что свидетельствует о необходимости уточнения результатов и проведения подобных исследований на территории других стран [47].

Выводы

На сегодняшний день, согласно европейским рекомендациям, лечение ПОУГ разрешено начинать с медикаментозной терапии и лазерного лечения. При этом общепринятым и широко применяемым в практике стартовым методом является назначение местных гипотензивных средств, из которых препаратами выбора считаются аналоги простагландинов. Применение лазерных методов на старте лечения больных с ПОУГ остается менее изученной, но многообещающей тактикой, которая все чаще освещается в современных научных публикациях.

В первую очередь на решение вопроса о начальной тактике лечения влияет тип глаукомы у конкретного пациента. Учитывая наличие противопоказаний к СЛТ, лечение глаукомы на фоне воспалительных заболеваний и постувеальной глаукомы в любом случае начинают с назначения гипотензивного режима. В отношении врожденной глаукомы специалисты придерживаются мнения о необходимости раннего хирургического вмешательства. Таким образом, СЛТ как стартовый метод в основном подходит для лечения ПОУГ, псевдоэксфолиативной и пигментной глаукомы.

Следует также учитывать индивидуальные особенности строения УПК. Необходимо помнить о том, что для качественного проведения СЛТ необходима хорошая визуализация структур УПК. Следовательно, у пациентов с узким профилем УПК проведение СЛТ затруднено. В некоторых случаях предшествующая процедура лазерной иридотомии может восстановить визуализацию структур УПК.

Сравнивая осложнения, возникающие после СЛТ и после применения глазных капель, становится понятным, что местные побочные реакции свойственны обоим методам лечения, но более часто встречаются у пациентов, использующих капли, при этом в отличие от пациентов после лазерной процедуры нежелательные эффекты у них приобретают длительное, хроническое течение. Системные осложнения вообще не описываются у пациентов после СЛТ.

Проведенные исследования свидетельствуют об одинаковой эффективности лазерного и медикаментозного методов на старте лечения, а также в отношении качества жизни пациентов. Предоставлены данные о преимуществе СЛТ в экономическом отношении: затраты на лечение, необходимость в дальнейшей дорогостоящей хирургии глаукомы и катаракты, по полученным данным, меньше в группе пациентов с проведенным лазерным лечением.

В заключение необходимо отметить, что селективная лазерная трабекулопластика имеет определенные преимущества по сравнению с медикаментозной терапией на старте лечения, что свидетельствует о возможности применения ее в практике как стартового метода лечения.

Литература

1. Quigley H.A. Clinical trials for glaucoma neuroprotection are not impossible. *Curr Opin Ophthalmol.* 2012; 23(2):144–154. doi: 10.1097/ICU.0b013e32834ff490
2. Большунов А.В. Вопросы лазерной офтальмологии. М.: Апрель; 2013. 316 с.
3. European Glaucoma Society Terminology and Guidelines for Glaucoma, 4th Edition - Chapter 3: Treatment principles and options. *Br J Ophthalmol.* 2017; 101:130-195.
4. Guglielmi P., Carradori S., Campestre C., Poce G. Novel therapies for glaucoma: a patent review (2013-2019), *Exper Opin Therapeutic Patents.* 2019; 29(10):769-780. doi: 10.1080/13543776.2019.1653279
5. Anderson R.R., Parrish J.A. Selective photothermolysis: precise microsurgery by selective absorption of pulsed radiation. *Science*. 1983; 220:524–527. doi: 10.1126/science.6836297
6. Latina M.A., Park C. Selective targeting of trabecular meshwork cells: in vitro studies of pulsed and CW laser interactions. *Exp Eye Res.* 1995; 60:359-371. doi: 10.1016/s0014-4835(05)80093-4
7. Kagan D.B., Gorfinkel N.S., Hutnik C.M. Mechanisms of selective laser trabeculoplasty: a review. *Clin Exp Ophthalmol.* 2014; 42:675-681. doi: 10.1111/ceo.12281
8. Garg A., Gazzard G. Selective laser trabeculoplasty: past, present, and future. *Eye*. 2018; 32:863-876. doi: 10.1038/eye.2017.273
9. Kramer T.R., Noecker R.J. Comparison of the morphologic changes after selective laser trabeculoplasty and argon laser trabeculoplasty in human eye bank eyes. *Ophthalmology*. 2001; 108:773–779. doi: 10.1016/s0161-6420(00)00660-6
10. Cvenkel B., Hvala A., Drnovsek-Olup B., Gale N. Acute ultrastructural changes of the trabecular meshwork after selective laser trabeculoplasty and low power argon laser trabeculoplasty. *Lasers Surg Med.* 2003; 33:204–208. doi: 10.1002/lsm.10203
11. SooHoo J.R., Seibold L.K., Ammar D.A., Kahook M.Y. Ultrastructural changes in human trabecular meshwork tissue after laser trabeculoplasty. *J Ophthalmol.* 2015; 2015:476138. doi: 10.1155/2015/476138

References

1. Quigley H.A. Clinical trials for glaucoma neuroprotection are not impossible. *Curr Opin Ophthalmol.* 2012; 23(2):144–154. doi: 10.1097/ICU.0b013e32834ff490
2. Bolshunov A.V. Voprosy lazernoj oftal'mologii [The Issues of laser of ophthalmology]. Moscow: April; 2013. 316 p.
3. European Glaucoma Society Terminology and Guidelines for Glaucoma, 4th Edition - Chapter 3: Treatment principles and options. *Br J Ophthalmol.* 2017; 101:130-195.
4. Guglielmi P., Carradori S., Campestre C., Poce G. Novel therapies for glaucoma: a patent review (2013-2019), *Exper Opin Therapeutic Patents.* 2019; 29(10):769-780. doi: 10.1080/13543776.2019.1653279
5. Anderson R.R., Parrish J.A. Selective photothermolysis: precise microsurgery by selective absorption of pulsed radiation. *Science*. 1983; 220:524–527. doi: 10.1126/science.6836297
6. Latina M.A., Park C. Selective targeting of trabecular meshwork cells: in vitro studies of pulsed and CW laser interactions. *Exp Eye Res.* 1995; 60:359-371. doi: 10.1016/s0014-4835(05)80093-4
7. Kagan D.B., Gorfinkel N.S., Hutnik C.M. Mechanisms of selective laser trabeculoplasty: a review. *Clin Exp Ophthalmol.* 2014; 42:675-681. doi: 10.1111/ceo.12281
8. Garg A., Gazzard G. Selective laser trabeculoplasty: past, present, and future. *Eye*. 2018; 32:863-876. doi: 10.1038/eye.2017.273
9. Kramer T.R., Noecker R.J. Comparison of the morphologic changes after selective laser trabeculoplasty and argon laser trabeculoplasty in human eye bank eyes. *Ophthalmology*. 2001; 108:773–779. doi: 10.1016/s0161-6420(00)00660-6
10. Cvenkel B., Hvala A., Drnovsek-Olup B., Gale N. Acute ultrastructural changes of the trabecular meshwork after selective laser trabeculoplasty and low power argon laser trabeculoplasty. *Lasers Surg Med.* 2003; 33:204–208. doi: 10.1002/lsm.10203
11. SooHoo J.R., Seibold L.K., Ammar D.A., Kahook M.Y. Ultrastructural changes in human trabecular meshwork tissue after laser trabeculoplasty. *J Ophthalmol.* 2015; 2015:476138. doi: 10.1155/2015/476138

12. Alvarado J.A., Iguchi R., Martinez J., Trivedi S., Similar effects of selective laser trabeculoplasty and prostaglandin analogs on the permeability of cultured Schlemm canal cells. *Am J Ophthalmol.* 2010; 150:254–264. doi: 10.1016/j.ajo.2010.03.012
13. Hirabayashi M.T., Rosenlof T.L., An J.A. Comparison of successful outcome predictors for MicroPulse® laser trabeculoplasty and selective laser trabeculoplasty at 6 months. *Clin Ophthalmol.* 2019; 13:1001–1009. doi: 10.2147/OPTH.S205977
14. Ayala M., Enping C. Predictive factors of success in selective laser trabeculoplasty (SLT) treatment. *Clin Ophthalmol.* 2011; 5:573–576. doi: 10.2147/OPTH.S19873
15. Hodge W.G., Damji K.F., Rock W., Buhrmann R. Baseline IOP predicts selective laser trabeculoplasty success at 1 year post-treatment: results from a randomised clinical trial. *Br J Ophthalmol.* 2005; 89(9):1157–1160. doi: 10.1136/bjo.2004.062414
16. Shazly T.A., Latina M.A., Dagianis J.J., Chitturi S. Effect of prior cataract surgery on the long-term outcome of selective laser trabeculoplasty. *Clin Ophthalmol.* 2011; 5:377-80. doi: 10.2147/OPTH.S17237
17. Lee J.W., Wong M.O., Wong R.L., Lai J.S. Correlation of intraocular pressure between both eyes after bilateral selective laser trabeculoplasty in open-angle glaucoma. *J Glaucoma.* 2016; 25(3):248–252. doi: 10.1097/IJG.0000000000000274
18. Shazly T.A., Latina M.A. Intraocular pressure response to selective laser trabeculoplasty in the first treated eye vs the fellow eye. *Arch Ophthalmol.* 2011; 129(6):699-702. doi: 10.1001/archophthalmol.2011.108
19. Shazly T.A., Latina M.A., Dagianis J.J., Chitturi S. Effect of central corneal thickness on the long-term outcome of selective laser trabeculoplasty as primary treatment for ocular hypertension. *Cornea*. 2012; 31:883–886. doi: 10.1097/ICO.0b013e318243f684
20. Hirneiss C., Sekura K., Brandlhuber U., Kampik A. Corneal biomechanics predict the outcome of selective laser trabeculoplasty in medically uncontrolled glaucoma. *Graefes Arch Clin Exp Ophthalmol.* 2013; 251:2383–2388. doi: 10.1007/s00417-013-2416-2
21. Martow E., Hutnik C.M., Mao A. SLT and adjunctive medical therapy: a prediction rule analysis. *J Glaucoma.* 2011; 20:266–270. doi: 10.1097/IJG.0b013e3181e3d2c1
22. Woo D.M., Healey P.R., Graham S.L., Goldberg I. Intraocular pressure-lowering medications and long-term outcomes of selective laser trabeculoplasty. *Clin Exp Ophthalmol.* 2015; 43:320-327. doi: 10.1111/ceo.12452
23. Lee J.W., Liu C.C., Chan J., Wong R.L., Predictors of success in selective laser trabeculoplasty for primary open angle glaucoma in Chinese. *Clin Ophthalmol.* 2014; 8:1787–1791. doi: 10.2147/OPTH.S69166
24. Bruen R., Lesk M.R., Harasymowycz P. Baseline factors predictive of SLT response: a prospective study. *J Ophthalmol.* 2012; 2012: 642869. doi: 10.1155/2012/642869
25. Pillunat K.R., Spoerl E., Elfes G., Pillunat L.E. Preoperative intraocular pressure as a predictor of selective laser trabeculoplasty efficacy. *Acta Ophthalmol.* 2016; 94:692–696. doi: 10.1111/aos.13790
26. Lee J.W., Ho W.L, Chan J.C., Lai J.S. Efficacy of selective laser trabeculoplasty for normal tension glaucoma: 1 year results. *BMC Ophthalmol.* 2015; 15:1. doi: 10.1186/1471-2415-15-1
27. Lee J.W., Shum J.J., Chan J.C., Lai J.S. Two-year clinical results after selective laser trabeculoplasty for normal tension glaucoma. *Medicine (Baltimore)*. 2015; 94(24):984. doi: 10.1097/MD.0000000000000984
28. Alon S. Selective laser trabeculoplasty: a clinical review. *J Curr Glaucoma Pract.* 2013; 7(2):58–65. doi: 10.5005/jp-journals-10008-1139
29. Глаукома. Национальное руководство. Под ред. Е.А. Егорова. М.: ГЕОТАР-Медиа; 2013. 824 с.
30. Еричев В.П., Макарова А.С. Совместимость системных препаратов и местной гипотензивной терапии у пациентов с первичной открытоугольной глаукомой (аналитический обзор). *Офтальмология*. 2018; 15(4):366-373. doi: 10.18008/1816-5095-2018-4-366-373
31. Ang M., Tham C.C., Sng C.C.A. Selective laser trabeculoplasty as the primary treatment for open-angle glaucoma: time for change? *Eye*. 2019. doi: 10.1038/s41433-019-0625-6
32. Lai J.S., Chua J.K., Tham C.C., Lam D.S. Five-year follow up of selective laser trabeculoplasty in Chinese eyes. *Clin Exper Ophthalmol.* 2004; 32:368–372. doi: 10.1111/j.1442-9071.2004.00839.x
33. Nagar M., Luhishi E., Shah N. Intraocular pressure control and fluctuation: the effect of treatment with selective laser trabeculoplasty. *Br J Ophthalmol.* 2009; 93:497–501. doi: 10.1136/bjo.2008

12. Alvarado J.A., Iguchi R., Martinez J., Trivedi S., Similar effects of selective laser trabeculoplasty and prostaglandin analogs on the permeability of cultured Schlemm canal cells. *Am J Ophthalmol.* 2010; 150:254–264. doi: 10.1016/j.ajo.2010.03.012
13. Hirabayashi M.T., Rosenlof T.L., An J.A. Comparison of successful outcome predictors for MicroPulse® laser trabeculoplasty and selective laser trabeculoplasty at 6 months. *Clin Ophthalmol.* 2019; 13:1001–1009. doi: 10.2147/OPTH.S205977
14. Ayala M., Enping C. Predictive factors of success in selective laser trabeculoplasty (SLT) treatment. *Clin Ophthalmol.* 2011; 5:573–576. doi: 10.2147/OPTH.S19873
15. Hodge W.G., Damji K.F., Rock W., Buhrmann R. Baseline IOP predicts selective laser trabeculoplasty success at 1 year post-treatment: results from a randomised clinical trial. *Br J Ophthalmol.* 2005; 89(9):1157–1160. doi: 10.1136/bjo.2004.062414
16. Shazly T.A., Latina M.A., Dagianis J.J., Chitturi S. Effect of prior cataract surgery on the long-term outcome of selective laser trabeculoplasty. *Clin Ophthalmol.* 2011; 5:377-80. doi: 10.2147/OPTH.S17237
17. Lee J.W., Wong M.O., Wong R.L., Lai J.S. Correlation of intraocular pressure between both eyes after bilateral selective laser trabeculoplasty in open-angle glaucoma. *J Glaucoma.* 2016; 25(3):248–252. doi: 10.1097/IJG.0000000000000274
18. Shazly T.A., Latina M.A. Intraocular pressure response to selective laser trabeculoplasty in the first treated eye vs the fellow eye. *Arch Ophthalmol.* 2011; 129(6):699-702. doi: 10.1001/archophthalmol.2011.108
19. Shazly T.A., Latina M.A., Dagianis J.J., Chitturi S. Effect of central corneal thickness on the long-term outcome of selective laser trabeculoplasty as primary treatment for ocular hypertension. *Cornea*. 2012; 31:883–886. doi: 10.1097/ICO.0b013e318243f684
20. Hirneiss C., Sekura K., Brandlhuber U., Kampik A. Corneal biomechanics predict the outcome of selective laser trabeculoplasty in medically uncontrolled glaucoma. *Graefes Arch Clin Exp Ophthalmol.* 2013; 251:2383–2388. doi: 10.1007/s00417-013-2416-2
21. Martow E., Hutnik C.M., Mao A. SLT and adjunctive medical therapy: a prediction rule analysis. *J Glaucoma.* 2011; 20:266–270. doi: 10.1097/IJG.0b013e3181e3d2c1
22. Woo D.M., Healey P.R., Graham S.L., Goldberg I. Intraocular pressure-lowering medications and long-term outcomes of selective laser trabeculoplasty. *Clin Exp Ophthalmol.* 2015; 43:320-327. doi: 10.1111/ceo.12452
23. Lee J.W., Liu C.C., Chan J., Wong R.L., Predictors of success in selective laser trabeculoplasty for primary open angle glaucoma in Chinese. *Clin Ophthalmol.* 2014; 8:1787–1791. doi: 10.2147/OPTH.S69166
24. Bruen R., Lesk M.R., Harasymowycz P. Baseline factors predictive of SLT response: a prospective study. *J Ophthalmol.* 2012; 2012: 642869. doi: 10.1155/2012/642869
25. Pillunat K.R., Spoerl E., Elfes G., Pillunat L.E. Preoperative intraocular pressure as a predictor of selective laser trabeculoplasty efficacy. *Acta Ophthalmol.* 2016; 94:692–696. doi: 10.1111/aos.13790
26. Lee J.W., Ho W.L, Chan J.C., Lai J.S. Efficacy of selective laser trabeculoplasty for normal tension glaucoma: 1 year results. *BMC Ophthalmol.* 2015; 15:1. doi: 10.1186/1471-2415-15-1
27. Lee J.W., Shum J.J., Chan J.C., Lai J.S. Two-year clinical results after selective laser trabeculoplasty for normal tension glaucoma. *Medicine (Baltimore)*. 2015; 94(24):984. doi: 10.1097/MD.0000000000000984
28. Alon S. Selective laser trabeculoplasty: a clinical review. *J Curr Glaucoma Pract.* 2013; 7(2):58–65. doi: 10.5005/jp-journals-10008-1139

29. Egorov E.A. Glaukoma. Natsional'noe rukovodstvo. [Glaucoma. National Guideline]. Moscow: GEOTAR-Media; 2013. 824 p. (In Russ.).
30. Erichev V.P., Makarova A.S. Compatibility of systemic drugs and local antihypertensive therapy in patients with primary open-angle glaucoma (analytical review). *Ophthalmology in Russia.* 2018; 15(4):366-373. (In Russ.). doi: 10.18008/1816-5095-2018-4-366-373

31. Ang M., Tham C.C., Sng C.C.A. Selective laser trabeculoplasty as the primary treatment for open-angle glaucoma: time for change? *Eye*. 2019. doi: 10.1038/s41433-019-0625-6
32. Lai J.S., Chua J.K., Tham C.C., Lam D.S. Five-year follow up of selective laser trabeculoplasty in Chinese eyes. *Clin Exper Ophthalmol.* 2004; 32:368–372. doi: 10.1111/j.1442-9071.2004.00839.x
33. Nagar M., Luhishi E., Shah N. Intraocular pressure control and fluctuation: the effect of treatment with selective laser trabeculoplasty. *Br J Ophthalmol.* 2009; 93:497–501. doi: 10.1136/bjo.2008

34. Li X., Wang W., Zhang X.. Meta-analysis of selective laser trabeculoplasty versus topical medication in the treatment of open-angle glaucoma. *BMC Ophthalmol.* 2015; 5:107. doi: 10.1186/s12886-015-0091-2
35. Wong M.O., Lee J.W., Choy B.N., Chan J.C. et al. Systematic review and meta-analysis on the efficacy of selective laser trabeculoplasty in open-angle glaucoma. *Surv Ophthalmol.* 2015; 60:36–50. doi: 10.1016/j.survophthal.2014.06.006
36. De Keyser M., De Belder M., De Groot V. Randomized prospective study of the use of anti-inflammatory drops after selective laser trabeculoplasty. *J Glaucoma.* 2017; 26:22-29. doi: 10.1097/IJG.0000000000000522
37. Harasymowycz P.J., Papamatheakis D.G., Latina M., De Leon M. et al. Selective laser trabeculoplasty (SLT) complicated by intraocular pressure elevation in eyes with heavily pigmented trabecular meshworks. *Am J Ophthalmol.* 2005; 139:1110–1113. doi: 10.1016/j.ajo.2004.11.038
38. Zhang L., Weizer J.S., Musch D.C. Perioperative medications for preventing temporarily increased intraocular pressure after laser trabeculoplasty. *Cochrane Database Syst Rev.* 2017; 2(2):CD010746. doi: 10.1002/14651858.CD010746.pub2
39. Song J. Complications of selective laser trabeculoplasty: a review. *Clin Ophthalmol.* 2016; 10:137–143. doi: 10.2147/OPTH.S84996
40. Liyanage S.E., Kumaran N., De Alwis D. Macular burns resulting from the accidental use of selective laser trabeculoplasty mode during a laser capsulotomy. *Br J Ophthalmol.* 2014; 98:141–142. doi: 10.1136/bjophthalmol-2013-303489
41. Lee J.W., Chan J.C., Chang R.T., Singh K. et al. Corneal changes after a single session of selective laser trabeculoplasty for open-angle glaucoma. *Eye*. 2014; 28(1):47–52. doi:10.1038/eye.2013.23
42. Latina M.A., Tumbocon J.A. Selective laser trabeculoplasty: a new treatment option for open angle glaucoma. *Curr Opin Ophthalmol.* 2002; 13(2):94–96. doi: 10.1097/00055735-200204000-00007
43. Knickelbein J.E., Singh A., Flowers B.E., Unni K.N. et al. Acute corneal edema with subsequent thinning and hyperopic shift following selective laser trabeculoplasty. *J Cataract Refract Surg.* 2014; 40(10):1731–1735. doi: 10.1016/j.jcrs.2014.08.002
44. Wolfram C., Stahlberg E., Pfeiffer N. Patient-reported nonadherence with glaucoma therapy. *J Ocul Pharmacol Ther.* 2019; 35(4):223–228. doi: 10.1089/jop.2018.0134
45. Gazzard G., Konstantakopoulou E., Garway-Heath D., Garg A. et al. Selective laser trabeculoplasty versus eye drops for first-line treatment of ocular hypertension and glaucoma (LiGHT): a multicentre randomised controlled trial. *Lancet*. 2019; 393(10180):1505-1516. doi: 10.1016/S0140-6736(18)32213-X
46. De Keyser M., De Belder M., De Groot V. Quality of life in glaucoma patients after selective laser trabeculoplasty. *Int J Ophthalmol.* 2017; 10:742–748. doi: 10.18240/ijo.2017.05.14
47. Gazzard G., Konstantakopoulou E., Garway-Heath D., Barton K. et al. Laser in glaucoma and ocular hypertension (light) trial. A multicentre, randomised controlled trial: design and methodology. *Br J Ophthalmol.* 2018; 102:593–598. doi: 10.1136/bjophthalmol-2017-310877
48. Ang G.S., Fenwick E.K., Constantinou M., Gan A. et al. Selective laser trabeculoplasty versus topical medication as initial glaucoma treatment: the glaucoma initial treatment study randomised clinical trial. *Br J Ophthalmol.* 2019; Sep. 5:1–9. doi: 10.1136/bjophthalmol-2018-313396
49. Чупров А.Д., Канюков В.Н., Кадникова О.В., Екимов А.К. Экономическая эффективность селективной трабекулопластики. *Национальный журнал глаукома.* 2017; 16(3):36-42.

34. Li X., Wang W., Zhang X.. Meta-analysis of selective laser trabeculoplasty versus topical medication in the treatment of open-angle glaucoma. *BMC Ophthalmol.* 2015; 5:107. doi: 10.1186/s12886-015-0091-2
35. Wong M.O., Lee J.W., Choy B.N., Chan J.C. et al. Systematic review and meta-analysis on the efficacy of selective laser trabeculoplasty in open-angle glaucoma. *Surv Ophthalmol.* 2015; 60:36–50. doi: 10.1016/j.survophthal.2014.06.006
36. De Keyser M., De Belder M., De Groot V. Randomized prospective study of the use of anti-inflammatory drops after selective laser trabeculoplasty. *J Glaucoma.* 2017; 26:22-29. doi: 10.1097/IJG.0000000000000522
37. Harasymowycz P.J., Papamatheakis D.G., Latina M., De Leon M. et al. Selective laser trabeculoplasty (SLT) complicated by intraocular pressure elevation in eyes with heavily pigmented trabecular meshworks. *Am J Ophthalmol.* 2005; 139:1110–1113. doi: 10.1016/j.ajo.2004.11.038
38. Zhang L., Weizer J.S., Musch D.C. Perioperative medications for preventing temporarily increased intraocular pressure after laser trabeculoplasty. *Cochrane Database Syst Rev.* 2017; 2(2):CD010746. doi: 10.1002/14651858.CD010746.pub2
39. Song J. Complications of selective laser trabeculoplasty: a review. *Clin Ophthalmol.* 2016; 10:137–143. doi: 10.2147/OPTH.S84996
40. Liyanage S.E., Kumaran N., De Alwis D. Macular burns resulting from the accidental use of selective laser trabeculoplasty mode during a laser capsulotomy. *Br J Ophthalmol.* 2014; 98:141–142. doi: 10.1136/bjophthalmol-2013-303489
41. Lee J.W., Chan J.C., Chang R.T., Singh K. et al. Corneal changes after a single session of selective laser trabeculoplasty for open-angle glaucoma. *Eye*. 2014; 28(1):47–52. doi:10.1038/eye.2013.23
42. Latina M.A., Tumbocon J.A. Selective laser trabeculoplasty: a new treatment option for open angle glaucoma. *Curr Opin Ophthalmol.* 2002; 13(2):94–96. doi: 10.1097/00055735-200204000-00007
43. Knickelbein J.E., Singh A., Flowers B.E., Unni K.N. et al. Acute corneal edema with subsequent thinning and hyperopic shift following selective laser trabeculoplasty. *J Cataract Refract Surg.* 2014; 40(10):1731–1735. doi: 10.1016/j.jcrs.2014.08.002
44. Wolfram C., Stahlberg E., Pfeiffer N. Patient-reported nonadherence with glaucoma therapy. *J Ocul Pharmacol Ther.* 2019; 35(4):223–228. doi: 10.1089/jop.2018.0134
45. Gazzard G., Konstantakopoulou E., Garway-Heath D., Garg A. et al. Selective laser trabeculoplasty versus eye drops for first-line treatment of ocular hypertension and glaucoma (LiGHT): a multicentre randomised controlled trial. *Lancet*. 2019; 393(10180):1505-1516. doi: 10.1016/S0140-6736(18)32213-X
46. De Keyser M., De Belder M., De Groot V. Quality of life in glaucoma patients after selective laser trabeculoplasty. *Int J Ophthalmol.* 2017; 10:742–748. doi: 10.18240/ijo.2017.05.14
47. Gazzard G., Konstantakopoulou E., Garway-Heath D., Barton K. et al. Laser in glaucoma and ocular hypertension (light) trial. A multicentre, randomised controlled trial: design and methodology. *Br J Ophthalmol.* 2018; 102:593–598. doi: 10.1136/bjophthalmol-2017-310877
48. Ang G.S., Fenwick E.K., Constantinou M., Gan A. et al. Selective laser trabeculoplasty versus topical medication as initial glaucoma treatment: the glaucoma initial treatment study randomised clinical trial. *Br J Ophthalmol.* 2019; Sep. 5:1–9. doi: 10.1136/bjophthalmol-2018-313396

49. Chuprov A.D., Kanyukov V.N., Kadnikova O.V., Ekimov A.K. Economic effectiveness of selective trabeculoplasty. *Natsional'nyi zhurnal glaucoma.* 2017; 16(3): 36-42. (In Russ.).

Поступила / Received / 02.12.2019

Национальный журнал глаукома
2020, Т. 19, № 1, стр. 55-60

National Journal of Glaucoma
2020, Vol. 19, № 1, pp. 55-60

УДК 617.764.1-008.811.4

DOI: 10.25700/NJG.2020.01.08

Артифициальный синдром «сухого» глаза, индуцированный длительной топической гипотензивной терапией. Возможности медикаментозной коррекции

Еричев В.П., д.м.н., профессор, руководитель отдела глаукомы;
Аверич В.В., к.м.н., младший научный сотрудник отдела рефракционных нарушений.

ФГБНУ «НИИ глазных болезней», *119021, Российская Федерация, Москва, ул. Россолимо, 11А.*

Авторы не получали финансирование при проведении исследования и написании статьи.
Конфликт интересов: отсутствует.

Для цитирования: Еричев В.П., Аверич В.В. Артифициальный синдром «сухого глаза», индуцированный длительной топической гипотензивной терапией. Возможности медикаментозной коррекции. *Национальный журнал глаукома.* 2020; 19(1):55-60.

Резюме

В статье рассмотрено влияние длительных инстилляций офтальмогипотензивных капель на ткани глазной поверхности как один из патогенетических факторов, способствующих возникновению артифициального или вторичного синдрома «сухого» глаза (ССГ). Известно, что подавляющее большинство антиглаукомных капель содержит в своем составе консервант, необходимый для профилактики бактериальной контаминации флакона: пролонгируя срок годности капель, консервант предотвращает биодеградацию и сохраняет эффективность препарата, позволяя применять удобный и безопасный флакон. На сегодняшний день самым распространенным консервантом остается бензалкония хлорид (БХ). Но известно и другое: даже в минимальной концентрации БХ способен оказывать цитотоксический эффект на все структуры глазной поверхности. Снизить токсическое воздействие консерванта на глазную поверхность и купировать симптомы ССГ возможно с помощью средств слезозаменительной терапии. Предложенная в статье стартовая слезозаменительная терапия является бесконсервантной, а действующие вещества, входящие в состав препаратов, имеют доказанную эффективность в лечении и предупреждении роговично-конъюнктивального ксероза.

КЛЮЧЕВЫЕ СЛОВА: синдром «сухого» глаза, слезная пленка, антиглаукомные капли, консерванты, гиалуронат натрия, слезозаменители.

ENGLISH

Artificial “dry” eye syndrome induced by long-term ophthalmic hypotensive therapy. Possibilities of medical correction

Erichev V.P., Med.Sc.D., Professor, Head of Glaucoma Department;
Averich V.V., M.D., Ph.D., Junior Science researcher of Refractive Department.
Scientific Research Institute of Eye Diseases, *11A Rossolimo st., Moscow, Russian Federation, 119021.*

Conflicts of Interest and Source of Funding: none declared.

For citations: Erichev V.P., Averich V.V. Artificial “dry” eye syndrome induced by long-term ophthalmic hypotensive therapy. Possibilities of medical correction. *Natsional’nyi zhurnal glaukoma.* 2020; 19(1):55-60.

Для контактов:
Аверич Вероника Валерьевна, e-mail: veronikky@mail.ru

Поступила в печать: 10.12.2019

Received for publication: December 10, 2019

Abstract

This article discusses the effect of prolonged instillations of ophthalmic antihypertensive drops on the ocular surface tissue, as one of the pathogenetic factors contributing to the occurrence of artifical or secondary dry eye syndrome (DES). It is known that the vast majority of antiglaucoma drops contain a preservative for the prevention of bacterial contamination of the vial: prolonging the shelf life of drops, the preservative prevents biodegradation and preserves the effectiveness of the drug, allowing you to use a convenient and safe bottle.The most common preservative, to date, is still benzalkonium chloride (BAK). But another thing is known: even at a minimum concentration, BAK is able to have a cytotoxic effect on all structures of the eye surface. Even at a minimal concentration, BAK is capable of exerting a cytotoxic effect on all structures of the ocular surface. It is possible to reduce the toxic effects of the preservative on the ocular surface and stop the symptoms of DES using tear replacement therapy. The artificial tears replacement therapy proposed in the article is non-preservative, and the active substances that make up the preparations have proven effectiveness in the treatment and prevention of ocular surface xerosis.

KEY WORDS: “dry” eye syndrome, tear film, antiglaucomic drops, preservatives, sodium hyaluronate, artificial tears.

Синдром «сухого» глаза (ССГ) представляет большую медико-социальную и научную проблему для офтальмологов во всем мире. Причины нарушения стабильности прекорнеальной слезной пленки разнообразны и зависят как от внешних, так и от внутренних факторов. К одним из внешних факторов риска относят инстилляции капель, содержащих в своем составе консерванты. Длительные применение медикаментозных препаратов при хронических состояниях, таких как глаукома, приводят к нарушению нормального функционирования слезной пленки и появлению признаков артифициального или вторичного синдрома ССГ [1-4].

Применительно к глаукоме это имеет особое значение. Около 80% больных глаукомой для достижения безопасного уровня внутриглазного давления (ВГД) должны применять местную гипотензивную терапию, нередко в течение многих лет. И большинство топических лекарственных средств в своем составе имеют бензалкония хлорид (БХ), что в контексте развития ССГ является существенным фактором.

Распространенность ССГ у больных глаукомой во всем мире весьма вариабельна. В.В. Бржеский в своей монографии «Глаукома и синдром «сухого глаза» (2018) представил данные различных авторов о распространенности артифициального ССГ — от 11 до 100%. Однако такие колебания в показателях, по мнению В.В. Бржеского, скорее всего связаны с отсутствием разделения больных по гендерно-возрастному признаку, получаемой медикаментозной терапии, а также с использованием различных критериев в постановке диагноза ССГ [3].

Тяжесть и частота ССГ зависят от многих факторов: клинической формы глаукомы, возраста пациента и его пола, сочетанной соматической патологии, приема системных лекарственных средств. Контингент пациентов, имеющих глаукому в анамнезе, неоднороден. Однако превалирующее большинство из них составляют люди пожилого и старческого возраста. Помимо этого, следует принимать во внимание и признаки уже имеющегося ССГ при манифестации глаукомы, а также снижение слезопродукции на фоне климактерического периода у женщин. Увеличение частоты развития хронических заболеваний с годами, их лечение соответствующими препаратами, в свою очередь, также могут угнетать слезопродукцию и повышать риск возникновения симптомов, характерных для ССГ (при приеме бета-адреноблокаторов, антиаритмических средств, диуретиков, антидепрессантов, антигистаминных препаратов и др.) [5].

Известно, что практически все антиглаукомные препараты, за небольшим исключением, помимо основного действующего вещества содержат в своем составе консервант. Благодаря обширному спектру антимикробного действия, широкое распространение получил консервант бензалкония хлорид (БХ). С 1940-х годов БХ начали использовать в составах растворов для ухода за контактными линзами, а вскоре его стали добавлять практически во все топические офтальмологические препараты. Содержание консерванта играет, с одной стороны, положительную роль, сохраняет стерильность флакона и содержащегося в нем лекарства, пролонгирует период полураспада активного вещества, увеличивая тем самым срок годности препарата. С другой стороны, обладая цитотоксическим свойством, консервант, попадая на глазную поверхность вместе с лекарственной формой препарата, вызывает изменение и гибель клеток переднего отрезка глаза [6-9, 20].

Помимо бактерицидных свойств, БХ обладает еще и цитотоксическим, т. к. его выраженная антимикробная активность не является избирательной. Попадая с лекарственной формой на глазную поверхность, БХ, обладая свойствами детергента, эмульсифицирует липидный слой прекорнеальной слезной пленки, создавая себе тем самым прямой доступ к эпителию роговицы. Затем БХ адсорбируется на эпителиальных клетках, взаимодействует с фосфолипидами цитоплазматических мембран, следствием чего является лизис клеточных стенок и нарушение их барьерной функции, вызывает внутриклеточную дезорганизацию и, как следствие, клеточный апоптоз.

Многочисленные клинические и экспериментальные исследования во всем мире доказали выраженный цитотоксический эффект БХ по отношению к эпителию роговицы [6-8, 11-18]. В ФГБНУ «НИИГБ» (2017) в ходе проведения экспериментального исследования на культуре клеток лимбальной стромы роговицы было подтверждено токсическое повреждающее действие БХ. Уровень выживаемости клеток составил 13,95% по сравнению с группой контроля, принятого за 100% [14]. Аналогичным образом происходит воздействие БХ и на эпителиальную выстилку конъюнктивы и включенные в нее бокаловидные клетки, секретирующие муцин и отвечающие за водно-муциновую составляющую слезной пленки [8, 11, 13, 15-18]. Помимо этого, имеется ряд зарубежных работ, посвященных изучению влияния БХ на мейбомиевы железы [16, 19, 20]. Именно секрет мейбомиевых желез и играет основную роль в образовании липидного слоя прекорнеальной слезной пленки и предотвращает испарение ее водно-муциновой части. Клинические исследования показали, что длительное использование антиглаукомных капель с БХ изменяет морфологию мейбомиевых желез, приводя к их дисфункции. Эти изменения происходят за счет атрофии ацинусов и структурных изменений канальцев желез, приводящих к гиперкератинизации эпителиальной выстилки [16, 19, 20]. Недавно опубликованные исследования in vitro на культуре эпителиальных клеток мейбомиевой железы человека показали, что цитотоксический эффект БХ регистрировался уже при концентрации от 0,001% [16].

По данным ряда исследований установлено, что не только содержащийся в составе капель консервант, но и само действующее (основное) вещество может вызывать количественное и качественное нарушение прекорнеальной слезной пленки. Таким побочным эффектом обладают гипотензивные препараты из группы бета-адреноблокаторов. Признаки ксероза тканей глазной поверхности регистрировались в 59-80,1% случаев у пациентов с глаукомой, получавших длительную гипотензивную терапию бета-адреноблокаторами [1, 4, 21, 22].

Длительное изменение свойств и состава прекорнеальной слезной пленки, повышение осмолярности слезы, а также повреждение эпителия глазной поверхности, индуцированные воздействием БХ, приводят к запуску механизмов воспалительной и аллергической реакций. Установлено, что длительное применение офтальмогипотензивных препаратов (более 3 лет) вызывает повышенную экспрессию маркеров воспаления и активацию фибробластов, макрофагов и тучных клеток в конъюнктиве [6, 7]. В результате хронического воспаления в конъюнктиве формируются признаки фиброза ткани, приводящего в дальнейшем к неблагоприятному исходу антиглаукомных операций — развитию избыточного рубцевания в зоне хирургического вмешательства и снижению гипотензивной эффективности операции [7].

Подводя итог всему вышесказанному, результатом длительного воздействия БХ на глазную поверхность является появление признаков артифициального или вторичного ССГ, что ухудшает переносимость антиглаукомной терапии и впоследствии снижает комплаентность и приверженность пациента к лечению. Лечение таких пациентов представляет значимую проблему и требует разработки схемы медикаментозной терапии.

Возможности медикаментозной коррекции ССГ у пациентов с глаукомой

При назначении гипотензивной терапии пациентам с глаукомой в первую очередь необходимо правильно оценить клиническую ситуацию и выбрать эффективный и максимально безопасный инстилляционный режим. В реальной практике лечения глаукомы для компенсации ВГД широко применяется назначение от одного до нескольких наименований гипотензивных капель. На сегодняшний день офтальмологи располагают широким арсеналом комбинированных топических лекарственных препаратов. Это позволяет снизить кратность инстилляций и значительно уменьшить токсическое действие консерванта [23]. При невозможности назначения комбинированной формы целесообразно подобрать такие топические препараты, при использовании которых риск реализации токсических эффектов от консерванта можно было бы свести к минимуму.

В последние годы фирмы-производители глазных капель все чаще прибегают к использованию консервантов нового поколения с относительно низкой токсичностью. Одними из таких консервантов являются стабилизированный оксихлорокомплекс (Пурит) и Поликватерниум-1 (Поликвад). Пурит является консервантом окислительного типа, оказывающим консервирующее действие за счет окисления ненасыщенных липидов и глютатиона в микроорганизмах. Состоит из смеси хлорида натрия, хлората натрия и хлора диоксида. Попадая на глазную поверхность, он распадается на ионы натрия, хлора, кислород и воду [7, 24, 25]. Все конечные продукты распада этого консерванта не являются цитотоксичными в отношении тканей глазной поверхности. Поликвад, обладая детергентными свойствами, как и БХ, связываясь с бактериальными клетками, не адсорбируется на клетках эпителиального пласта (клетки эпителия отталкивают молекулы консерванта) и тем самым практически не разрушает эпителиальный барьер роговицы. Его влияние на проницаемость ограничивается поверхностными слоями эпителия, в то время как БХ приводит к выраженному повреждению всех эпителиальных слоев глазной поверхности [5, 7, 27].

Появление в офтальмологии гипотензивных препаратов без консервантов позволило сделать топическую терапию глаукомы в значительной степени безопасной. В настоящее время бесконсервантные формы являются препаратами выбора в стартовой терапии в лечении глаукомы у пациентов, имеющих начальные признаки ССГ. Вместе с тем у пациентов, уже находящихся на антиглаукомной терапии с консервантами и имеющих ряд как субъективных, так и объективных признаков артифициального ССГ, имеет смысл заменить офтальмогипотензивный препарат на аналог без консерванта. Такой перевод в большинстве случаев позволяет снизить выраженность клинических проявлений ксероза тканей глазной поверхности.

Кроме того, при выявлении признаков ССГ, индуцированного длительной терапией глаукомы, целесообразно добавить к лечению слезозаменительную терапию.

Одним из критериев выбора слезозаменительного препарата является степень выраженности ксеротического процесса. Длительность слезозаменительной терапии также прямо пропорциональна степени тяжести ССГ. У пациентов старшей возрастной группы, длительно получающих гипотензивную терапию в виде инстилляций, слезозаменители назначают на продолжительный период времени, в ряде случаев — в течение всей жизни.

При начальных признаках ксероза тканей глазной поверхности применяют слезозаменительные препараты низкой вязкости, не содержащие консервантов в своем составе. Наиболее оптимальными препаратами низкой вязкости являются препараты на основе природных полисахаридов, в частности, натриевой соли гиалуроновой кислоты. Гиалуроновая кислота, являясь физиологическим гликозаминогликаном, содержится в тканях глаза, таких как стекловидное тело, роговица, слезная жидкость, конъюнктива. Благодаря способности связывать свободные радикалы, гиалуроновая кислота защищает клетки от окислительного стресса, обладает противовоспалительным и заживляющим эффектом. На российском фармацевтическом рынке слезозаменители представлены достаточно широко, но отдельно следует отметить линейку препаратов компании «Урсафарм» («Урсафарм Арцнаймиттель ГмбХ»). Стерильность препаратов обеспечивает запатентованный данной фирмой контейнер системы COMOD (англ.: COntinuous MOno Dose; рус.: непрерывная монодоза). Такая герметичная система в момент закапывания препарата не позволяет атмосферному воздуху проникнуть внутрь флакона, тем самым предотвращая возможность его контаминации.

Препарат Хило-комод представляет собой увлажняющий стерильный водный раствор 0,1% гиалуроната натрия и предназначен для ежедневных инстилляций пациентам с начальными признаками артифициального ССГ, или в комбинации со стартовой антиглаукомной терапией для профилактики ксеротического процесса.

При развитой степени артифициального ССГ назначают слезозаменительные препараты повышенной вязкости. В частности, препарат Хиломакс-комод, содержащий 0,2% концентрацию натриевой соли гиалуроновой кислоты, что придает раствору бóльшую вязкость и оказывает более пролонгированное увлажнение глазной поверхности.

Помимо этого, существуют комбинированные слезозаменительные препараты, содержащие компоненты для дополнительной стимуляции регенераторных процессов. Хилозар-комод является препаратом, сочетающим комбинацию 0,1% гиалуроновой кислоты и 2% дексапантенола (провитамин B5). Декспантенол — производное пантотеновой кислоты. Пантотеновая кислота, являющаяся составной частью кофермента А, стимулирует регенеративные процессы слизистых оболочек и кожи, ускоряет митоз, увеличивает плотность коллагеновых волокон, а также нормализует клеточный метаболизм. Пантотеновая кислота нормализует обмен углеводов, поддерживая водный баланс в тканях, и тем самым способствует снижению степени реактивного отека при различных повреждениях.

Хилопарин-комод, помимо гиалуроната натрия, содержит в составе гепарин натрия в дозировке 1300 МЕ. Гепарин, являясь природным гликозаминогликаном, по своей химической структуре схож с гиалуроновой кислотой и муциновым слоем преговичной слезной пленки. Как и гиалуронат натрия, молекула гепарина может удерживать вокруг себя молекулы воды, тем самым поддерживая увлажняющий эффект гиалуроната натрия и создавая условия для восстановления и регенерации эпителия глазной поверхности. Проведенные отечественными учеными клинические исследования доказывают, что Хилопарин-комод эффективен у пациентов с кератопатиями различной этиологии, послеоперационными субконъюнктивальными кровоизлияниями, гифемами, ожогами, а также, обладая достаточно выраженным противовирусным эффектом, рекомендован в комплексной терапии вирусной патологии переднего отрезка глаза.

При отсутствии должного эффекта от препаратов низкой и средней вязкости возможно назначение или их комбинация с препаратами повышенной вязкости: Парин-ПОС (гепарин натрия), ВитА-ПОС. Последний, благодаря содержанию ретинола пальмитата (витамин А), равномерно распределяется по передней поверхности глаза и, образуя дополнительный защитный слой, способствует улучшению состояния слезной пленки и глазной поверхности в целом [29]. Гелевые препараты следует назначать непосредственно перед ночным сном, после инстилляций всех других препаратов.

Заключение

Длительная терапия глаукомы топическими препаратами, содержащими консерванты, может способствовать появлению клинических симптомов артифициального ССГ, а также усиливать уже имеющиеся признаки ксероза тканей глазной поверхности. При переводе пациента на бесконсервантную форму далеко не всегда удается достичь желаемого гипотензивного эффекта, что требует применения комбинации нескольких препаратов. Одновременное назначение слезозаменительной терапии и антиглаукомных препаратов гипотензивного действия (схема должна быть индивидуальной) позволяет снизить цитотоксический эффект от консервантов и значительно повысить приверженность пациентов с глаукомой лечению.

Литература

1. Еричев В.П., Амбарцумян К.Г. Консерванты и вторичный синдром «сухого глаза» при длительной местной медикаментозной терапии первичной открытоугольной глаукомы. *Национальный журнал глаукома.* 2011;2:59-66.
2. Майчук Ю.Ф., Яни Е.В. Исследование эффективности применения препарата Офтолик в лечении болезни сухого глаза. *Клиническая офтальмология.* 2009; 10(1):33-35.
3. Бржеский В.В. Глаукома и синдром «сухого глаза». М.: ООО «Компания Боргес»; 2018. 228 с.
4. Егоров Е.А. Нежелательные явления гипотензивной терапии глаукомы. *Клиническая офтальмология.* 2007; 8(4):144–147.
5. Farris R.L. Abnormalities of the tears and treatment of dry eye. The Cornea. Butterworth-Heinemann: Newton; 1998: 109-129.
6. Broadway D.C., Grierson I., O'Brien C. Adverse effects of topical antiglaucoma medication. I. The conjunctival cell profile. *Arch Ophthalmol.* 1994; 112(11):1437-1445.
7. Broadway D.C., Grierson I., O'Brien C. Adverse effects of topical antiglaucoma medication. II. The outcome of filtration surgery. *Arch Ophthalmol.* 1994; 112(11):1446-1454.
8. Sherwood M.B., Grierson I., Millar L. et al. Long-term morphologic effects of antiglaucoma drugs on the conjunctiva and Tenon's capsule in glaucomatous patients. *Ophthalmology*. 1989; 96(3):327-335.
9. Еричев В.П., Амбарцумян К.Г., Федоров А.А. Клинико-морфологические доказательства влияния консервантов на поверхность глаза при первичной открытоугольной глаукоме. *Национальный журнал глаукома.* 2014; 13(4):13-22.
10. Егоров Е.А., Романова Т.Б., Кац Д.В., Бордашевская Л.С., Олейник А.И., Ильясова И.В. Применение раствора Хилопарин-КОМОД в офтальмологической практике (пилотное исследование). *Клиническая офтальмология.* 2014; (4):207–212.
11. Mastropasqua L., Agnifili L., Fasanella V., Curcio C., Ciabattoni C., Mastropasqua R., Ciancaglini M. Conjunctival goblet cells density and preservative-free tafluprost therapy for glaucoma: an in vivo confocal microscopy and impression cytology study. *Acta Ophthalmol.* 2013; 91(5):397–405.
12. Arici M.K., Arici D.S., Topalkara A., Güler C. Adverse effects of topical antiglaucoma drugs on the ocular surface. *Clin Exper Ophthalmol.* 2000; 28(2)113–117.
13. Noecker R.J., Herrygers L.A., Anwaruddin R. Corneal and conjunctival changes caused by commonly used glaucoma medications. *Cornea.* 2004; 23(5):490–496.
14. Егорова Г.Б., Еричев В.П., Суббот А.М., Федоров А.А., Нестерова Т.В., Габашвили А.Н., Аверич В.В. Оценка возможностей снижения токсического действия антиглаукомного гипотензивного препарата, содержащего консервант бензалкония хлорид, на первичную культуру клеток лимба роговицы с помощью слезозаменителя Стиллавит (экспериментальное исследование). *Национальный журнал глаукома.* 2017; 16(4):31-36.
15. Янченко С.В., Еременко А.И. Особенности морфологического статуса конъюнктивы «глазной поверхности» у больных открытоугольной глаукомой, длительно получавших инстилляции β-блокаторов с консервантом, в условиях вторичного синдрома «сухого глаза». *Клиническая офтальмология.* 2008; 4:133-134.
16. Rath A., Eichhorn M., Träger K., Paulsen F., Hampel U. In vitro effects of benzalkonium chloride and prostaglandins on human meibomian gland epithelial cells. *Annals of Anatomy-Anatomischer Anzeiger.* 2019; 222:129-138. doi:10.1016/j.aanat.2018.12.003
17. Aguayo B.A., Yeung J.Y., Chan C.C., Birt C.M. Ocular surface toxicity from glaucoma topical medications and associated preservatives such as benzalkonium chloride (BAK). *Expert Opin Drug Metabolism Toxicology.* 2016; 12(11):1279–1289.

References

1. Erichev V.P., Ambartsumyan K.H. The preservatives and secondary dry eye syndrome in long-term topical open-angle glaucoma therapy. *Glaucoma*. 2011; 2:59-66. (In Russ.).
2. Maichuk Yu.F., Yani E.V. Study of effect of Ophtolique in the treatment of dry eye syndrome. *Clinical ophthalmology.* 2009; 10(1):33-35. (In Russ.).
3. Brzheskiy V.V. Glaukoma i sindrom «suhogo glaza» [Glaukoma and dry eye syndrome]. OOO «Company BORGES»; 2018. 228 p. (In Russ.).
4. Egorov E.A. Undesirable effects of hypotensive treatment. *Clinical ophthalmology.* 2007; 8(4):144–147. (In Russ.).
5. Farris R.L. Abnormalities of the tears and treatment of dry eye. The Cornea. Butterworth-Heinemann: Newton; 1998: 109-129.
6. Broadway D.C., Grierson I., O'Brien C. Adverse effects of topical antiglaucoma medication. I. The conjunctival cell profile. *Arch Ophthalmol.* 1994; 112(11):1437-1445.
7. Broadway D.C., Grierson I., O'Brien C. Adverse effects of topical antiglaucoma medication. II. The outcome of filtration surgery. *Arch Ophthalmol.* 1994; 112(11):1446-1454.
8. Sherwood M.B., Grierson I., Millar L. et al. Long-term morphologic effects of antiglaucoma drugs on the conjunctiva and Tenon's capsule in glaucomatous patients. *Ophthalmology*. 1989; 96(3):327-335.
9. Erichev V.P., Ambartsumyan K.H., Fedorov A.A. Clinical and morphological evidence of the effect of preservatives on the eye surface in primary open-angle glaucoma. *Glaucoma*. 2014; 13(4):13-22. (In Russ.).
10. Egorov E.A., Romanova T.B., Katz D.V. et al. Application of the solution Hyloparin-COMOD in ophthalmological practice (pilot study). *Clinical ophthalmology.* 2014; 4:207-212. (In Russ.).
11. Mastropasqua L., Agnifili L., Fasanella V., Curcio C., Ciabattoni C., Mastropasqua R., Ciancaglini M. Conjunctival goblet cells density and preservative-free tafluprost therapy for glaucoma: an in vivo confocal microscopy and impression cytology study. *Acta Ophthalmol.* 2013; 91(5):397–405.
12. Arici M.K., Arici D.S., Topalkara A., Güler C. Adverse effects of topical antiglaucoma drugs on the ocular surface. *Clin Exper Ophthalmol.* 2000; 28(2)113–117.
13. Noecker R.J., Herrygers L.A., Anwaruddin R. Corneal and conjunctival changes caused by commonly used glaucoma medications. *Cornea.* 2004; 23(5):490–496.
14. Egorova G.B., Erichev V.P., Subbot A.M., Fedorov A.A., Nesterova T.V., Gabashvili A.N., Averich V.V. Evaluation of Stillavit artificial tears potential in reducing the toxic effect of benzalkonium chloride-containing hypotensive instillations on primary cell culture of the corneallimbus (experimental study). *Glaucoma*. 2017; 16(4):31-36. (In Russ.).
15. Yanchenko S.V., Eremenko A.I. Peculiarities of morphological status of conjunctiva in patients with POAG after prolonged usage of beta–blockers with conservative and with secondary «dry eye» syndrome. *Clinical ophthalmology.* 2008; 4:133-134. (In Russ.).
16. Rath A., Eichhorn M., Träger K., Paulsen F., Hampel U. In vitro effects of benzalkonium chloride and prostaglandins on human meibomian gland epithelial cells. *Annals of Anatomy-Anatomischer Anzeiger.* 2019; 222:129-138. doi:10.1016/j.aanat.2018.12.003
17. Aguayo B.A., Yeung J.Y., Chan C.C., Birt C.M. Ocular surface toxicity from glaucoma topical medications and associated preservatives such as benzalkonium chloride (BAK). *Expert Opin Drug Metabolism Toxicology.* 2016; 12(11):1279–1289.

18. Arita R., Itoh K., Maeda S., Maeda K., Furuta A., Tomidokoro M., Aihara S. Effects of long-term topical anti-glaucoma medications on meibomian glands. *Graefe's Arch Clin Exper Ophthalmol.* 2012; 250(8): 1181-1185. doi:10.1007/s00417-012-1943-6
19. Arita R., Iton K., Maeda S., Furuta A., Tomidokoro A., Aihara S. Comparison of the long-term effects of various topical antiglaucoma medications on meibomian glands. *Cornea*. 2012; 31 (11):1229-1234. doi:10.1097/ico.0b013e31823f8e7d
20. Муратова Н.В. Диагностика и лечение синдрома «сухого глаза» у больных, получающих бета-адреноблокаторы. *Клиническая офтальмология.* 2003; 1:4-6.
21. Bonomi L., Zavarise G., Noya E., Michieletto S. Effects of timolol maleate on tear flow in human eyes. *Graefe's Arch Clin Exper Ophthalmol.* 1980; 213(1):19–22.
22. Bron A., Baudouin C., Denis P., Nordmann J.P., Renard J.P., Rouland J.F., Sellem E. Satisfaction and compliance of ocular hypertensive and glaucoma patients topically treated with a combination therapy. *J Franc d'Ophtalmol.* 2008; 31(7):659–665.
23. Labbé A., Pauly A., Liang H., Brignole–Baudouin F., Martin C., Warnet J.M., Baudouin C. Comparison of toxicological profiles of benzalkonium chloride and polyquaternium–1: an experimental study. *J Ocular Pharmacol Ther.* 2006; 22(4):267–278. doi:10.1089/jop.2006.22.267
24. Masschelein W.J. Chlorine dioxide. *Ann Arbor Science Publishers.* 1979; 172:177.
25. Mundorf T., Wilcox K.A., Ousler G.W., Welch D., Abelson M.B. Evaluation of the comfort of Alphagan P compared with Alphagan in irritated eyes. *Advances in therapy.* 2003; 20(6):329–336.
26. Lichter P.R., Musch D.C., Gillespie B.W., Guire K.E., Janz N.K., Wren P.A, Mills R.P. Interim clinical outcomes in the Collaborative Initial Glaucoma Treatment Study comparing initial treatment randomized to medications or surgery. *Ophthalmology*. 2001; 108(11):1943–1953.
27. Рыбакова Е.Г., Егорова Г.Б., Калинич Н.И. Корнерегель – новый стимулятор репаративной регенерации. *Рецепт*. 2006; 48(4): 126–128.
28. Ткаченко Н.В., Астахов С.Ю. Опыт применения Хилопарина в клинической практике. *Офтальмологические ведомости.* 2014; 7(4):53–62.
29. Вита-ПОС. Средство смазывающее офтальмологическое. Инструкция по применению.

18. Arita R., Itoh K., Maeda S., Maeda K., Furuta A., Tomidokoro M., Aihara S. Effects of long-term topical anti-glaucoma medications on meibomian glands. *Graefe's Arch Clin Exper Ophthalmol.* 2012; 250(8): 1181-1185. doi:10.1007/s00417-012-1943-6
19. Arita R., Iton K., Maeda S., Furuta A., Tomidokoro A., Aihara S. Comparison of the long-term effects of various topical antiglaucoma medications on meibomian glands. *Cornea*. 2012; 31 (11):1229-1234. doi:10.1097/ico.0b013e31823f8e7d
20. Muratova N.V. The diagnostic and treatment of dry eye syndrome in patients using b-blockers. *Clinical ophthalmology.* 2003; 1:4-6. (In Russ.).
21. Bonomi L., Zavarise G., Noya E., Michieletto S. Effects of timolol maleate on tear flow in human eyes. *Graefe's Arch Clin Exper Ophthalmol.* 1980; 213(1):19–22.
22. Bron A., Baudouin C., Denis P., Nordmann J.P., Renard J.P., Rouland J.F., Sellem E. Satisfaction and compliance of ocular hypertensive and glaucoma patients topically treated with a combination therapy. *J Franc d'Ophtalmol.* 2008; 31(7):659–665.
23. Labbé A., Pauly A., Liang H., Brignole–Baudouin F., Martin C., Warnet J.M., Baudouin C. Comparison of toxicological profiles of benzalkonium chloride and polyquaternium–1: an experimental study. *J Ocular Pharmacol Ther.* 2006; 22(4):267–278. doi:10.1089/jop.2006.22.267
24. Masschelein W.J. Chlorine dioxide. *Ann Arbor Science Publishers.* 1979; 172:177.
25. Mundorf T., Wilcox K.A., Ousler G.W., Welch D., Abelson M.B. Evaluation of the comfort of Alphagan P compared with Alphagan in irritated eyes. *Advances in therapy.* 2003; 20(6):329–336.
26. Lichter P.R., Musch D.C., Gillespie B.W., Guire K.E., Janz N.K., Wren P.A, Mills R.P. Interim clinical outcomes in the Collaborative Initial Glaucoma Treatment Study comparing initial treatment randomized to medications or surgery. *Ophthalmology*. 2001; 108(11):1943–1953.
27. Rybakova E.G., Yegorova G.B., Kalinich N.I. Corneregel – new stimulator of reparative regeneration. *Recipe*. 2006; 48(4):126–128. (In Russ.).
28. Tkachenko N.V., Astakhov S.Yu. Experience of the use of Hyloparin in clinical practice. *Ophthalmological Vedomosti.* 2014; 7(4):53–62. (In Russ.).
29. Vita-POS. Tool lubricating eye care. Instruction for use. (In Russ.).

Поступила / Received / 10.12.2019

Национальный журнал глаукома
2020, Т. 19, № 1, стр. 61-68

National Journal of Glaucoma
2020, Vol. 19, № 1, pp. 61-68

УДК 617.7-007.681-089: 616.523

DOI: 10.25700/NJG.2020.01.09

Герпесвирусная инфекция, глаукома и офтальмогипертензия

Еричев В.П., д.м.н., профессор, руководитель отдела глаукомы;
Абдуллаева Э.Х., аспирант.

ФГБНУ «НИИ глазных болезней», *119021, Российская Федерация, Москва, ул. Россолимо, 11А.*

Авторы не получали финансирование при проведении исследования и написании статьи.
Конфликт интересов: отсутствует.

Для цитирования: Еричев В.П., Абдуллаева Э.Х. Герпесвирусная инфекция, глаукома и офтальмогипертензия. *Национальный журнал глаукома.* 2020; 19(1):61-68.

Резюме

За последние годы арсенал терапевтических средств для лечения глаукомы пополнился новыми эффективными препаратами. Несмотря на это, только своевременно выполненное хирургическое вмешательство создает условия для сохранения зрительных функций у больных первичной открытоугольной глаукомой. Хирургические и лазерные вмешательства — наиболее часто выполняемые операции при первичной глаукоме. Но при этом важным остается риск развития ряда осложнений, приводящих к снижению эффективности проводимого лечения. Среди наиболее частых послеоперационных осложнений справедливо выделяют избыточное рубцевание вновь созданных путей оттока внутриглазной жидкости, которое в 15-45% случаях приводит к повышению внутриглазного давления в разные сроки после хирургического вмешательства. В ряде случаев при внешне сопоставимой клинической картине до операции послеоперационный период имеет существенные различия.

Важное значение имеет разработка критериев прогнозирования послеоперационного течения, частоты и характера осложнений и создание комплекса мер для предупреждения и устранения причин, приводящих к неуспеху антиглаукомных операций. Среди возможных причин можно рассматривать хроническую герпесвирусную инфекцию, роль которой в исходе антиглаукомных вмешательств изучена недостаточно.

КЛЮЧЕВЫЕ СЛОВА: глаукома, герпес, внутриглазное давление, офтальмогипертензия, антиглаукомная операция.

ENGLISH

Herpesvirus infection, glaucoma and ocular hypertension

Erichev V.P., Med.Sc.D., Professor, Head of Glaucoma Department;
Abdullaeva E.H., Postgraduate student of Glaucoma Department.
Scientific Research Institute of Eye Diseases, *11A Rossolimo st., Moscow, Russian Federation, 119021.*

Conflicts of Interest and Source of Funding: none declared.

For citations: Erichev V.P., Abdullaeva E.H. Herpesvirus infection, glaucoma and ocular hypertension. *Natsional'nyi zhurnal glaukoma.* 2020; 19(1):61-68.

Для контактов:
Еричев Валерий Петрович, e-mail: erichev@reic.ru

Поступила в печать: 09.01.2020

Received for publication: January 9, 2020

Abstract

In recent years, the stock of therapeutic agents for glaucoma treatment has been supplemented with new effective drugs. Despite this, only timely surgical intervention creates the conditions for the preservation of visual functions in patients with primary open-angle glaucoma. Surgical and laser interventions are the most frequently performed operations in primary glaucoma. But the risk of complications that lead to treatment efficacy decrease remains an important factor. Excessive scarring of the newly created intraocular fluid outflow pathways is one of the most frequent postoperative complications, which in 15-45% of cases leads to intraocular pressure level increase at different timepoints after surgery. Postoperative periods in different patients may have significant differences, despite a comparable clinical picture prior to the surgery.

Developing the criteria for predicting postoperative course, frequency and nature of complications, as well as a set of measures to prevent and eliminate the causes that lead to glaucoma surgery failure is a question of the utmost importance. Possible causes include chronic herpesvirus infection, whose role in glaucoma surgery outcome has not been sufficiently studied.

KEYWORDS: glaucoma, herpes, ocular hypertension, intraocular pressure, glaucoma surgery.

Глаукома — одно из наиболее распространенных глазных заболеваний, которое может привести и приводит к необратимой потере зрения.

По данным Всемирной организации здравоохранения (ВОЗ), число больных глаукомой в мире колеблется от 60,5 до 105 млн человек, причем в ближайшие 10 лет оно увеличится еще на 10 млн [1].

Общеизвестными ключевыми звеньями в патогенезе глаукомы являются повышение внутриглазного давления (ВГД), прогрессирующая атрофия зрительного нерва и сужение поля зрения [2].

Глаукомный процесс можно разделить на следующие патогенетические этапы: нарушение оттока водянистой влаги; увеличение ВГД выше толерантного уровня; диффузная или фокальная ишемия головки зрительного нерва (ГЗН); глаукомная оптическая нейропатия; апоптоз ганглиозных клеток и астроглии [3].

Тактической задачей в решении стратегической цели лечения глаукомы — сохранение зрительных функций — является снижение ВГД до безопасного уровня. И одним из радикальных способов считается хирургическое лечение. Но любое хирургическое вмешательство сопряжено с возможными интра- и послеоперационными осложнениями, частота и характер которых зависят от множества факторов. Недавние единичные исследования подтвердили возможную роль цитомегаловируса, вируса простого герпеса в патогенезе глаукомы. Противовирусная терапия может быть успешна в глазах с выявленным ДНК вируса. Однако успех антиглаукомных операций снижается в глазах больных глаукомой, которые являются носителями перечисленных выше вирусов. При этом увеличение случаев послеоперационных осложнений ассоциируется с частотой носительства вирусной инфекции [4].

Наиболее изученными в настоящее время являются следующие типы вируса герпеса. Вирус простого герпеса (ВПГ) — этим вирусом инфицированы более 3,7 млрд людей в возрасте до 50 лет или 67% населения. Существует две разновидности вируса простого герпеса — вирус простого герпеса типа 1 (ВПГ-1) и вирус простого герпеса 2 (ВПГ-2). Оба типа являются исключительно вирулентными и неизлечимыми. ВПГ-1 передается главным образом в результате орально-орального контакта и в большинстве случаев вызывает оролабиальный герпес, или «герпес губ». ВПГ-2 почти всегда передается половым путем в результате контакта кожи с кожей и вызывает генитальный герпес [5].

Вирус ветряной оспы (varicella zoster virus) вызывает первичную инфекцию, известную как ветряная оспа. Вирус мигрирует от пораженной кожи по нервным аксонам и виремически распространяется на спинномозговые и черепные сенсорные ганглии, где входит в латентную фазу. Позднее под воздействием триггерных факторов вирус реактивируется (обычно в пределах одного ганглия), вызывая вторичную инфекцию, известную как опоясывающий лишай (herpes zoster). Больные с герпес зостер при контакте могут передавать варицелла зостер вирус серонегативным лицам, у которых может развиться ветряная оспа, но не герпес зостер. Показатель бытового пути передачи герпес зостер составляет 15%, что делает его значительно менее контагиозным, чем ветряная оспа, но тем не менее он находится в группе риска по контактному пути передачи. При реактивации вирус перемещается вдоль пораженного чувствительного нерва, вызывая повреждение нейронов, и достигает соответствующего дерматома в коже, где появляется везикулярная сыпь.

Симптомом опоясывающего лишая является острая боль, в основном воспалительная, которая может прогрессировать до постоянной невропатической боли, возникающей в результате повреждения периферических и центральных нервов [6].

Отдельно принято выделять также herpes ophthalmicus (офтальмогерпес). Данный вид герпесвирусной инфекции возникает при реактивации латентного вируса в тройничных ганглиях (глазной его ветви) в 10-20% случаев герпес зостер [7]. Офтальмогерпес может проявляться только болью и сыпью, характерными для герпес зостер,

без какого-либо вовлечения глазных структур; однако у 50-72% пациентов возникает прямое поражение глаз. Установлено, что снижение клеточного иммунитета играет роль в повышении риска офтальмогерпеса. Сообщалось, что у ВИЧ-инфицированных пациентов риск развития herpes ophthalmicus в 6,6 раза выше среди населения в целом. К другим факторам риска относятся возраст, использование иммуносупрессивных препаратов и первичная инфекция в младенчестве или внутриутробно [8].

Вирус Эпштейна - Барр (ВЭБ) представляет собой ДНК-вирус, которым инфицировано 90% населения. Острая инфекция связана с инфекционным мононуклеозом, но хроническое течение характеризуется латентностью на протяжении всей жизни с трансформацией В-лимфоцитов и потенциалом для реактивации. Поражение глазных структур вирусом Эпштейна - Барр встречается крайне редко, заподозрить данную этиологию интраокулярного воспаления можно в случаях выраженной иммуносупрессии. Определение причинной роли ВЭБ при остром некрозе сетчатки затруднено, так как известно, что в развитии этой инфекции участвуют вирусы герпеса, такие как вирус простого герпеса 1 и 2 типа, или вирус ветряной оспы [9]. В ряде исследований также посредством диагностической полимеразной цепной реакции (ПЦР-диагностики) образцов водянистой влаги и стекловидного тела пациентов с острым некрозом сетчатки были получены положительные результаты на ВЭБ, однако ни ВПГ, ни ВЭБ не были обнаружены [10, 11]. В исследовании Хершбергера использовали флуоресцентную гибридизацию in-situ и идентифицировали ВЭБ-геномы в лимфоцитах сетчатки, а не в клетках сетчатки, тем самым подтвердив непосредственную роль ВЭБ в этиологии острого некроза сетчатки [12].

Цитомегаловирус (ЦМВ) — активное интраокулярное воспаление, вызванное ЦМВ, встречается редко и чаще всего проявляется как ретинит у пациентов с ВИЧ-инфекцией или реже — у людей с относительным снижением иммунитета, связанным с пожилым возрастом, сахарным диабетом, злокачественной опухолью, аутоиммунным заболеванием или трансплантацией органов / костей, а также при состояниях, требующих системной иммуносупрессии, наследственных или приобретенных иммунодефицитных расстройствах, не связанных с ВИ [13]. Существуют данные также о взаимосвязи ЦМВ (ПЦР-диагностика влаги передней камеры) с развитием глазной гипертензии у иммунокомпетентных пациентов с передним увеитом [14].

Воспаление переднего отрезка при ЦМВ может проявляться в двух формах: как острый рецидивирующий передний увеит с высоким внутриглазным давлением или как хронический передний увеит с эндотелиитом. Такое очевидное увеличение количества выявленных случаев может быть связано с улучшением диагностики вследствие доступности молекулярных методов с использованием ПЦР или вклада некоторых еще неизвестных факторов.

ЦМВ роговичный эндотелиит был зарегистрирован у людей с гетерохромным иридоциклитом Фукса, синдромом Познера - Шлоссмана, идиопатическим эндотелиитом роговицы, а также эндотелиитом вируса простого герпеса и вируса герпеса зостер, связанных с кератоувеитом. Эндотелиальные проявления могут быть связаны с передним увеитом и повышенным ВГД. ВГД может быть повышено без наличия активного воспаления передней камеры [15, 16].

В 2013 году группой японских ученых была изучена взаимосвязь количества копий ДНК ЦМВ в камерной влаге с тяжестью воспаления. Признаками воспаления переднего сегмента, связанного с ЦМВ, были повышение ВГД, рецидив воспаления и уменьшение плотности эндотелиальных клеток роговицы. Анализ количества ДНК ЦМВ методом ПЦР в реальном времени показал, что более высокие числа копий ЦМВ были статистически значимо связаны с повышением ВГД и рецидивирующим воспалением [17].

ВПГ-1 и ВПГ-2 характеризуются следующими биологическими свойствами: нейровирулентность (способность проникать и размножаться в нервной системе); латентность (установление и поддержание скрытой инфекции в ганглиях нервных клеток, проксимальных к месту инфекции). При орофациальных инфекциях ВПГ чаще всего участвуют тройничные ганглии, в то время как в инфекции половых органов вовлечены ганглии сакрального нервного корешка (S2-S5). Реактивация и репликация латентного ВПГ в области, иннервируемой ганглиями, в которой ранее была установлена латентность, может быть вызвана различными триггерами [5].

ВПГ-1 реактивируется локальным повреждением тканей, иннервируемых инфицированными нейронами, или системным физическим или эмоциональным стрессом, лихорадкой и микробной коинфекцией, а также воздействием ультрафиолета или гормональным дисбалансом, что приводит к явной или скрытой рецидивирующей инфекции и выделению ВПГ [18]. У иммунокомпетентных лиц, подвергающихся одинаковому риску приобретения ВПГ-1 и ВПГ-2 как перорально, так и генитально, ВПГ-1 реактивируется чаще в области полости рта, чем в области половых органов. С другой стороны, ВПГ-2 реактивируется в 8-10 раз чаще в области половых органов, чем в области лица. Реактивация более распространена и серьезна у лиц с ослабленным иммунитетом, в том числе после хирургических вмешательств [5].

Чтобы регулировать тонкий баланс между латентной инфекцией и повторным вступлением в литическую фазу, латентный геном ВПГ должен быть восприимчив к нейрональным сигналам, которые

вызывают повышенную регуляцию экспрессии вирусного литического гена. Однако природа этих стимулов и то, как они могут воздействовать на вирусный геном для обеспечения экспрессии генов, не совсем понятны. В контексте заболеваний человека воздействие солнечного света, психологический стресс, лихорадка, менструация и хирургическая резекция были связаны с реактивацией ВПГ. Вероятно, что реактивация ВПГ у нормального человека-хозяина является результатом комбинации факторов, включая сигналы, которые воздействуют непосредственно на латентно инфицированные нейроны, и подавление иммунных реакций, которые обычно предотвращают реактивацию и четкую репликацию вируса. Ключевая роль иммунного ответа хозяина при герпесвирусной инфекции ясно проявляется в значительной заболеваемости и смертности у людей с ослабленным иммунитетом.

Конечная точка реактивации, определяемая как активное образование инфекционных вирусных частиц, одинакова; промежуточные этапы, которые регулируют этот процесс, вероятно, различаются в зависимости от природы инициирующего сигнала [19].

Реактивация бета-герпесвирусов, например ЦМВ, обычно наблюдается в условиях иммуносупрессии, особенно когда присутствуют аллогенная стимуляция и провоспалительные цитокины, и стимулируют дифференцировку клеток в макрофаги или дендритные клетки. Стимулы, вызывающие реактивацию гамма-герпесвирусов, например, ВЭБ, представляют собой дифференцировку В-клеток в плазматические клетки посредством антигенной стимуляции В-клеточного рецептора. In vitro и, возможно, также in vivo цитокины могут индуцировать активацию В-клеток и, следовательно, приводить к активации инфекции ВЭБ. Кроме того, стресс клетки-хозяина, вызванный, например, химиотерапией или облучением тела, может реактивировать скрытый ВЭБ.

В недавнем исследовании Stoeger произведена оценка дополнительных, ранее не оцененных «новых» триггеров реактивации герпесвируса. Было обнаружено, что клетки, постоянно инфицированные мышиными или человеческими гамма-вирусами, реагировали на воздействие наночастиц путем реактивации латентного вируса и восстановления молекулярной сигнатуры, обнаруженной во время продуктивной инфекции.

В клетках человека, латентно инфицированных ВЭБ, экспозиция наночастиц также индуцировала выработку вируса. При вдыхании наночастицы эффективно и постоянно откладываются в альвеолярной области дыхательных путей. Их провоспалительные свойства формируют хронические заболевания легких, такие как астма, хроническая обструктивная болезнь легких (ХОБЛ), легочный фиброз или рак. После воздействия различными путями, включая вдыхание, наночастицы обнаруживаются не только в легких, но и откладываются в многочисленных органах, включая центральную нервную систему [18].

ВПГ-1 является одной из наиболее распространённых причин переднего увеита (6-10% всех случаев), более половины случаев кератоувеитов сопровождаются повышением ВГД. Передний герпетический увеит, кроме того, характеризуется односторонним процессом с гранулематозными преципитатами на эндотелии роговицы и атрофией радужки [20, 21].

В 2005 году М.Д. Гулямова определяла глубину поражения клеточного и гуморального иммунитета у больных увеитами, в этиологии которых были задействованы 2 типа вирусов семейства Herpesviridae: вирус простого герпеса 1/2 и цитомегаловирус. Всего было обследовано 185 пациентов с увеитами, вошедших в 2 основные группы: 130 с наличием ВПГ+ЦМВ (микстувеиты) и 55 — с ВПГ (моноувеиты). Обнаружен дефицит CD3+ Т-лимфоцитов, CD4+ и достоверный рост CD8+ лимфоцитов при микстувеитах, более выраженная степень поражения Т-звена иммунитета отмечена при задних увеитах. Моноинфекция герпетического происхождения характеризовалась снижением числа клеток, экспрессирующих CD3+ и CD4+ лимфоциты, гипоглобулинемией IgG. Независимо от этиологического фактора, в обеих группах у пациентов с увеитами выявлено резкое увеличение числа CD16+ натуральных киллеров, а также подавление клеток с фенотипом CD25+ рецепторов к IL-2, повышение числа активированных CD38+ лимфоцитов, а также клеток с поздними маркерами активации CD95+ и HLA DR+ при увеитах смешанной и моновирусной этиологии. IFN-α выявляется в низких концентрациях, либо не выявляется совсем, отмечена повышенная продукция TNF-α только в слезной жидкости с задней локализацией процесса.

Обнаружены статистически значимые взаимосвязи между числом лимфоцитов, экспрессирующих HLA DR+ и CD3+, CD95+ и HLA DR+, количеством CD95+ лимфоцитов и экспрессией TNF-α в период хронической персистенции вирусов семейства Herpesviridae у больных с эндогенными увеитами. Глубина иммунологических поражений коррелировала с тяжестью клинической картины [22].

Клетки трабекулярной сети, которые являются ключевыми клетками, регулирующими ВГД, считаются местом реализации воспаления. В работе J.A. Choi были исследованы профили генов, экспрессируемых в первичных клетках трабекулярной сети человека с инфекцией ВПГ-1. Трабекулярные клетки человека были инфицированы ВПГ-1, и была выделена общая ДНК. Глобальный анализ транскрипционной генной сети был проведен в ложно инфицированных и ВПГ-1-инфицированных клетках трабекулы.

Считается, что клетки трабекулярной сети являются очагом воспаления при герпетическом увеите. ВПГ-1 индуцирует острое воспаление в клетках трабекулы, приводя к значительному повышению ВГД при воспалении, как показано на толстой и отечной трабекуле в модели животных с ВПГ-1. Однако внезапное повышение ВГД во время увеита обычно проходит после прекращения воспаления. В связи с этим вероятно, что инфекция ВПГ-1 влияет на механизмы регуляции ВГД на ранних стадиях заболевания.

При тщательном анализе было показано, что ВПГ-1 инициирует экспрессию индуцированных IL-6 медиаторов воспаления. ВПГ-1 вызывал воспалительные реакции, связанные с презентацией антигена. Различные виды образцов и клетки могут проявлять разные клеточные ответы на вирусное инфекционное заболевание. Несмотря на клиническую значимость переднего увеита ВПГ, патогенез и молекулярный механизм инфекции ВПГ-1 в трабекулярных клетках в настоящее время неясен. Выявление клеточных ответов клеток трабекулярной сети при инфекции ВПГ-1 может, следовательно, дать представление о точном механизме, ответственном за повышение ВГД, индуцированное ВПГ-1 [23].

В исследовании W.M. Townsend изучалась патогенная взаимосвязь между ВПГ и глаукомой на модели кролика [24]. У 13 (36%) из 36 кроликов наблюдали увеличение ВГД в течение периода исследования. Начальные подъемы ВГД начались через 4-8 дней после заражения и совпали с пиками реакции передней камеры. У 7 (11%) кроликов отмечалось, что снижение давления соответствует разрешению ирита. При гистологическом исследовании глаз присутствовала диффузная мононуклеарная инфильтрация клеток корня радужки и трабекулярной сети с нарушением пластинчатой структуры. У всех животных с постоянным повышением давления была передняя синехия, и у 50% этих животных были ретрокорнеальные мембраны, покрывающие 180° угла окружности. Изучение эндотелиальных клеток выявило отек, вакуолизацию цитоплазмы, потерю их обычно компактного расположения и большие пустые участки, где некротические клетки выпали без замены.

В 2011 году Ozan-Yueksel Tektas исследовал образцы трабекулэктомии шести пациентов, страдающих увеитом от 2 до 19 лет и получавших стероиды в течение 5–86 месяцев, которые были удалены во время антиглаукомной операции после неудачной антиглаукомной медикаментозной терапии [25]. Шесть образцов (четыре от пациентов с гетерохромным циклитом Фукса, один с увеитом, вызванным простым герпесом, и один с увеитом, связанным с ювенильным идиопатическим артритом) были проанализированы с помощью световой и электронной микроскопии. Отложения внеклеточного материала под внутренней стенкой шлеммова канала были оценены количественно. В образце с простым герпесом между трабекулярными пластинами было обнаружено большое количество материала базальной мембраны. В субэндотелиальной области обнаружено увеличение бляшек и фибриллярного материала.

Связь вируса герпеса с возникновением глаукомы является обсуждаемым вопросом. Повышенное ВГД может быть вызвано трабекулитом, воспалительной обструкцией трабекулярной сети и закрытием угла при тяжелом герпесвирусном кератоувеите. Лечение повышенного ВГД изначально направлено на контроль репликации вируса и воспаления [20].

Однако существуют исследования, доказывающие непосредственную роль вируса в патогенезе вторичной глаукомы.

Зарегистрированные случаи повышенного ВГД и глаукомы при увеитах широко варьируют между различными видами увеита. При герпетическом переднем увеите регистрируемые случаи повышенного ВГД варьируют от 47 до 90%, в то время как регистрируемые случаи вторичной глаукомы колеблются от 2 до 54%. Возможные объяснения этого включают неоднородные сроки выявления и наблюдения [20, 26].

В 2017 году L. Hoeksema провел исследование, в которое включил 73 пациента с герпетическим передним увеитом с целью выявить у них факторы риска возникновения вторичной глаукомы. У пациентов был диагностирован передний увеит, вызванный ВПГ (n=54) и герпес зостер (n=19). Наиболее частыми глазными осложнениями во время наблюдения за увеитом были: повышение ВГД (75%), кератит (59%), сухость глаз (34%), задние синехии (34%), катаракта (32%) и глаукома (15%). Пациенты с глаукомой, по сравнению с пациентами без глаукомы, имели более высокое число пиков ВГД в течение наблюдения за увеитом ($p<0,001$). Повышение ВГД у большинства пациентов (91%) было уже в начале увеита. Часть пациентов (19%) нуждалась в хирургическом вмешательстве по поводу глаукомы. Ни у одного из пациентов с глаукомой в глазу с увеитом не было глаукомы в парном глазу. Также не было и значительных различий в частоте глаукомы (9/54 (17%) против 2/19 (11%), $p=0,7$) или повышенного ВГД (42/54 (78%) против 13/19 (68%), $p=0,5$) между пациентами с ВПГ и вирусом герпеса зостер (ВГЗ) соответственно. Фактором риска развития глаукомы явилось количество перенесенных пиков ВГД [27].

G.K. Sungur в 2010 году в ретроспективном исследовании оценивал совокупную заболеваемость глаукомой при вирусных увеитах. Пациенты с вирусным стромальным кератоувеитом (76 человек) были разделены на две группы в соответствии с этиологией: кератоувеита ВПГ и кератоувеита ВГЗ (по 58 и 18 пациентов соответственно). Пациентов

оценивали по частоте возникновения и прогнозу глазной гипертонии — временного повышения ВГД в период активного увеита. Постоянное повышение ВГД в период ремиссии уже интерпретировалось как вторичная глаукома.

Были получены следующие результаты: не было обнаружено статистически значимой разницы между группами при учете количества рецидивов. Общая частота глазной гипертензии в период «активного увеита» составила 47,3% (36/76). Частота вторичной глаукомы (постоянное повышение ВГД) в период ремиссии составила 13,1% (10/76). Различий между группами по заболеваемости глаукомой и по частоте возникновения гипертензии не было.

Также оценивалось число рецидивов увеита, связанных с высоким ВГД, на одного пациента в год. Оно было выше у пациентов с глаукомой, чем у пациентов с гипертензией, во время наблюдения.

Пациенты получали пероральный ацикловир (5×400 мг/день в течение первого месяца и 2×400 мг в течение следующих 5 месяцев) и местно ацетат преднизолона (4 капли в день, уменьшая до одной капли один раз в неделю и затем до одного раза в месяц) и при необходимости антиглаукомные препараты. Большинство пациентов хорошо отреагировали на медикаментозную терапию. Трабекулэктомия с митомицином С была выполнена только у двух (2,6%) пациентов. Оба пациента были во 2-й группе, и между двумя группами не было существенных различий в плане хирургического вмешательства. После операции осложнений не наблюдалось [26].

Хирургическое лечение увеальной глаукомы часто затруднено из-за большого числа осложняющих факторов. Авторы исследований высказывают свое мнение о различной частоте распространенности послеоперационных осложнений: прогрессирование катаракты, гипотония, гифема, транзиторное повышение ВГД, цилиохориоидальная отслойка [28]. Так, Kaburaki et al. в своем исследовании отметили наибольшую частоту встречаемости послеоперационной гипотонии и прогрессирования катаракты [29]. Послеоперационная гипотония связана с нарушенной функцией цилиарного тела вследствие хронического и рецидивирующего внутриглазного воспаления. Воспалительная активность, вероятно, будет более выраженной в увеальных глазах после интраокулярной хирургии. При трабекулэктомии это может привести к нежелательному ускоренному ответному субконъюнктивальному рубцеванию из-за фильтрации медиаторов воспаления водянистой влаги из передней камеры через созданные новые пути оттока в субконъюнктивальное пространство, что приводит к активации макрофагов, фибробластов, процессов агрегации [30]. Использование антиметаболитов для уменьшения рубцовых реакций может еще больше увеличить риск гипотонии. По этим причинам недавние исследования показали более низкий уровень хирургического успеха трабекулэктомии с антиметаболитом при увеальной глаукоме по сравнению с первичной открытоугольной глаукомой [31, 32]. Поэтому в настоящий момент важной задачей хирурга в решении вопроса избыточного рубцевания является ее профилактика, так как это ключевой момент, определяющий успех фильтрационной хирургии в отдаленном периоде [33].

Успех хирургии глаукомы с применением дренажного имплантата меньше приводит к субконъюнктивальному рубцеванию. Таким образом, растет количество случаев использования дренажей в качестве основного хирургического лечения для увеальной глаукомы [34].

В ретроспективном исследовании 2011 года E. Carreno проанализировал 27 случаев увеальной глаукомы, перенесших операцию по лечению глаукомы в течение 9 лет [35]. Стоит отметить, что восемь (38,10%) случаев вторичной глаукомы были вызваны герпетической инфекцией. Трабекулэктомия с митомицином С (ММС) была выполнена в 14 (51,9%) случаях, в то время как в 6 случаях сочеталась факоэмульсификация и трабекулэктомия (5 (18,5%) с ММС и 1 (3,7%) без ММС), а в 7 случаях были установлены клапаны Ахмеда (6 (22,2%) без ММС и 1 (3,7%) с ММС). Повторное вмешательство было необходимо в 12 (44,4%) случаях (без статистически значимой связи ни с анатомической классификацией, ни с этиологией). Абсолютный успех был достигнут в 13 (48,2%) случаях, частичный успех в 3 (11,1%) случаях, а неудача произошла в 11 (40,7%) случаях. Среднее время от операции до неудачи составило 47,5±58,7 месяца (диапазон 4–192 месяца). Большинство неудач (36,4%) произошло в течение первого года наблюдения, в то время как 27,3% случаев произошло в течение второго года и 36,36% — после 5 лет наблюдения.

Послеоперационные осложнения включали по 1 случаю отека макулы, эпиретинальной мембраны, повреждения эндотелия, папиллярного и макулярного кровоизлияния, подвывиха интраокулярной линзы и отслоения сетчатки; было 2 случая гифемы и разлитой фильтрационной подушки; 4 случая, каждый из которых включал кистозную, инкапсулированную и плоскую подушку. Наконец, было 6 случаев формирования аваскулярной подушки. В некоторых случаях фиксировали более одного осложнения, а в 7 не было осложнений.

Довольно сложной задачей оказывается сама оценка успеха хирургии глаукомы. Так, в 2010 году задачей исследователей было оценить степень успеха хирургии глаукомы, описанной в литературе, и зависимость показателя этого успеха от критериев его оценки. Было ретроспективно проанализировано 100 пациентов, предварительно прооперированных

по поводу глаукомы. Успех хирургии варьировал от 36 до 98% после 3 лет наблюдения. По мнению авторов, такой разброс показателей связан с отсутствием четких критериев оценки эффективности антиглаукомных операций [36].

Инфицированность вирусом простого герпеса довольно высокая, что привлекает внимание исследователей, ставящих задачу выяснить степени значимости этого фактора в офтальмологии. Немногочисленные исследования не имеют достаточной доказательной базы для того, чтобы связать носительство ВПГ с причиной развития глаукомы. С практической точки зрения больший интерес представляет изучение ВПГ как причины возникновения тех или иных осложнений после выполненных антиглаукомных вмешательств.

Литература

1. Егоров Е.А., Астахов Ю.С., Еричев В.П. Руководство по глаукоме для практикующих врачей. Москва: ГЭОТАР-Медиа; 2015. 456 с.
2. Еричев В.П., Егоров Е.А. О патогенезе первичной открытоугольной глаукомы. *Вестник офтальмологии*. 2014; 130(6):98-105.
3. Нероев А.П. Патогенез первичной открытоугольной глаукомы: какая концепция более правомерна? *Офтальмологические ведомости*. 2008; 4:63-67.
4. Sng C.C., Ang M., Barton K. Uveitis and glaucoma: new insights in the pathogenesis and treatment. *Prog Brain Res.* 2015; 221:243-269. doi:10.1016/bs.pbr.2015.06.008
5. Ayoade F.O. Herpes simplex 2018 [cited 2019]. Available from: https://emedicine.medscape.com/article/218580-overview.
6. Johnson R.W., Alvarez-Pasquin M.J., Bijl M., Franco E., Gaillat J., Clara J.G., Labetoulle M., Michel J.P., Naldi L., Sanmarti L.S., Weinke T. Herpes zoster epidemiology, management, and disease and economic burden in Europe: a multidisciplinary perspective. *Ther Adv Vaccines.* 2015; 3(4):109-120. doi:10.1177/2051013615599151
7. Ragozzino M.W., Melton L.J., 3rd, Kurland L.T., Chu C.P., Perry H.O. Population-based study of herpes zoster and its sequelae. *Medicine (Baltimore).* 1982; 61(5):310-316. doi:10.1097/00005792-198209000-00003
8. Johnson J.L., Amzat R., Martin N. Herpes Zoster Ophthalmicus. *Prim Care.* 2015; 42(3):285-303. doi:10.1016/j.pop.2015.05.007
9. Lau C.H., Missotten T., Salzmann J., Lightman S.L. Acute retinal necrosis features, management, and outcomes. *Ophthalmology*. 2007; 114(4):756-762. doi:10.1016/j.ophtha.2006.08.037
10. Chan E.W., Sun V., Eldeeb M., Kapusta M.A. Epstein-Barr virus acute retinal necrosis in an immunocompetent host. *Retin Cases Brief Rep.* 2018. doi:10.1097/ICB.0000000000000819
11. Oe C., Hiraoka M., Tanaka S., Ohguro H. Acute retinal necrosis associated with Epstein-Barr virus in a patient undergoing immunosuppressive therapy. *Case Rep Ophthalmol.* 2016; 7(1):195-201. doi:10.1159/000445372
12. Hershberger V.S., Hutchins R.K., Witte D.P., Schneider S., Harris R.E., McGonegle S.J. Epstein-Barr virus-related bilateral acute retinal necrosis in a patient with X-linked lymphoproliferative disorder. *Arch Ophthalmol*. 2003; 121(7):1047-1049. doi:10.1001/archopht.121.7.1047
13. Cunningham E.T., Jr., Downes K.M., Chee S.P., Zierhut M. Cytomegalovirus retinitis and uveitis. *Ocul Immunol Inflamm.* 2015; 23(5): 359-361. doi:10.3109/09273948.2015.1090820
14. Choi J.A., Kim K.S., Jung Y., Park H.Y., Park C.K. Cytomegalovirus as a cause of hypertensive anterior uveitis in immunocompetent patients. *J Ophthalmic Inflamm Infect.* 2016; 6(1):32. doi:10.1186/s12348-016-0100-5
15. Anshu A., Tan D., Chee S.P., Mehta J.S., Htoon H.M. Interventions for the management of CMV-associated anterior segment inflammation. *Cochrane Database Syst Rev.* 2017; 8:CD011908. doi:10.1002/14651858.CD011908.pub2
16. Chee S.P., Jap A. Presumed fuchs heterochromic iridocyclitis and Posner-Schlossman syndrome: comparison of cytomegalovirus-positive and negative eyes. *Am J Ophthalmol.* 2008; 146(6):883-889 e881. doi:10.1016/j.ajo.2008.09.001
17. Kandori M., Miyazaki D., Yakura K., Komatsu N., Touge C., Ishikura R., Inoue Y. Relationship between the number of cytomegalovirus in anterior chamber and severity of anterior segment inflammation. *Jpn J Ophthalmol.* 2013; 57(6):497-502. doi:10.1007/s10384-013-0268-2
18. Stoeger T., Adler H. "Novel" triggers of herpesvirus reactivation and their potential health relevance. *Front Microbiol.* 2018; 9:3207. doi:10.3389/fmicb.2018.03207
19. Suzich J.B., Cliffe A.R. Strength in diversity: Understanding the pathways to herpes simplex virus reactivation. *Virology*. 2018; 522:81-91. doi:10.1016/j.virol.2018.07.011

References

1. Egorov E.A., Astakhov Yu.S., Erichev V.P. Rukovodstvo po glaukome dlya praktikuyushchih vrachej [Glaucoma guide for practitioners]. Moscow: GEOTAR-Media; 2015. 456 p. (In Russ.).
2. Erichev V.P., Egorov E.A. On the pathogenesis of primary open-angle glaucoma. *Vestn oftalmol*. 2014; 130(6):98-105. (In Russ.).
3. Neroev A.P. The pathogenesis of primary open-angle glaucoma: which concept is more legitimate? *Ophthalmologicheskie vedomosti.* 2008; 4:63-67. (In Russ.).
4. Sng C.C., Ang M., Barton K. Uveitis and glaucoma: new insights in the pathogenesis and treatment. *Prog Brain Res.* 2015; 221:243-269. doi:10.1016/bs.pbr.2015.06.008
5. Ayoade F.O. Herpes simplex 2018 [cited 2019]. Available from: https://emedicine.medscape.com/article/218580-overview.
6. Johnson R.W., Alvarez-Pasquin M.J., Bijl M., Franco E., Gaillat J., Clara J.G., Labetoulle M., Michel J.P., Naldi L., Sanmarti L.S., Weinke T. Herpes zoster epidemiology, management, and disease and economic burden in Europe: a multidisciplinary perspective. *Ther Adv Vaccines.* 2015; 3(4):109-120. doi:10.1177/2051013615599151
7. Ragozzino M.W., Melton L.J., 3rd, Kurland L.T., Chu C.P., Perry H.O. Population-based study of herpes zoster and its sequelae. *Medicine (Baltimore).* 1982; 61(5):310-316. doi:10.1097/00005792-198209000-00003
8. Johnson J.L., Amzat R., Martin N. Herpes Zoster Ophthalmicus. *Prim Care.* 2015; 42(3):285-303. doi:10.1016/j.pop.2015.05.007
9. Lau C.H., Missotten T., Salzmann J., Lightman S.L. Acute retinal necrosis features, management, and outcomes. *Ophthalmology*. 2007; 114(4):756-762. doi:10.1016/j.ophtha.2006.08.037
10. Chan E.W., Sun V., Eldeeb M., Kapusta M.A. Epstein-Barr virus acute retinal necrosis in an immunocompetent host. *Retin Cases Brief Rep.* 2018. doi:10.1097/ICB.0000000000000819
11. Oe C., Hiraoka M., Tanaka S., Ohguro H. Acute retinal necrosis associated with Epstein-Barr virus in a patient undergoing immunosuppressive therapy. *Case Rep Ophthalmol.* 2016; 7(1):195-201. doi:10.1159/000445372
12. Hershberger V.S., Hutchins R.K., Witte D.P., Schneider S., Harris R.E., McGonegle S.J. Epstein-Barr virus-related bilateral acute retinal necrosis in a patient with X-linked lymphoproliferative disorder. *Arch Ophthalmol*. 2003; 121(7):1047-1049. doi:10.1001/archopht.121.7.1047
13. Cunningham E.T., Jr., Downes K.M., Chee S.P., Zierhut M. Cytomegalovirus retinitis and uveitis. *Ocul Immunol Inflamm.* 2015; 23(5): 359-361. doi:10.3109/09273948.2015.1090820
14. Choi J.A., Kim K.S., Jung Y., Park H.Y., Park C.K. Cytomegalovirus as a cause of hypertensive anterior uveitis in immunocompetent patients. *J Ophthalmic Inflamm Infect.* 2016; 6(1):32. doi:10.1186/s12348-016-0100-5
15. Anshu A., Tan D., Chee S.P., Mehta J.S., Htoon H.M. Interventions for the management of CMV-associated anterior segment inflammation. *Cochrane Database Syst Rev.* 2017; 8:CD011908. doi:10.1002/14651858.CD011908.pub2
16. Chee S.P., Jap A. Presumed fuchs heterochromic iridocyclitis and Posner-Schlossman syndrome: comparison of cytomegalovirus-positive and negative eyes. *Am J Ophthalmol.* 2008; 146(6):883-889 e881. doi:10.1016/j.ajo.2008.09.001
17. Kandori M., Miyazaki D., Yakura K., Komatsu N., Touge C., Ishikura R., Inoue Y. Relationship between the number of cytomegalovirus in anterior chamber and severity of anterior segment inflammation. *Jpn J Ophthalmol.* 2013; 57(6):497-502. doi:10.1007/s10384-013-0268-2
18. Stoeger T., Adler H. "Novel" triggers of herpesvirus reactivation and their potential health relevance. *Front Microbiol.* 2018; 9:3207. doi:10.3389/fmicb.2018.03207
19. Suzich J.B., Cliffe A.R. Strength in diversity: Understanding the pathways to herpes simplex virus reactivation. *Virology*. 2018; 522:81-91. doi:10.1016/j.virol.2018.07.011

20. Kalogeropoulos D., Sung V.C. Pathogenesis of Uveitic Glaucoma. *J Curr Glaucoma Pract.* 2018; 12(3):125-138. doi:10.5005/jp-journals-10028-1257
21. Burcea M., Avram C.I., Stamate A.C., Malciolu R., Oprea S., Zemba M. [Ocular hypertension in herpes simplex keratouveitis]. *Oftalmologia*. 2014; 58(3):23-28.
22. Гулямова М.Д., Ризопулу А.П., Камилов Х.М., Файзиева У.С., Умарова А.А., Гариб Ф.Ю. Иммунологическая характеристика больных хроническими увеитами герпетического и цитомегаловирусного генеза. *Медицинская иммунология.* 2005; 7(5-6):543-550.
23. Choi J.A., Ju H.H., Kim J.E., Kim S.K., Jee D., Lee J., Park C.K., Paik S.Y. Transcriptional changes after herpes simplex virus type 1 infection in human trabecular meshwork cells. *PLoS One.* 2019; 14(5):e0217567. doi:10.1371/journal.pone.0217567
24. Townsend W.M., Kaufman H.E. Pathogenesis of glaucoma and endothelial changes in herpetic kerato-uveitis in rabbits. *Am J Ophthalmol.* 1971; 71(4):904-910. doi:10.1016/0002-9394(71)90265-0
25. Tektas O.Y., Heinz C., Heiligenhaus A., Hammer C.M., Luetjen-Drecoll E. Morphological changes of trabeculectomy specimens in different kinds of uveitic glaucoma. *Curr Eye Res.* 2011; 36(5):442-448. doi:10.3109/02713683.2011.566409
26. Sungur G.K., Hazirolan D., Yalvac I.S., Ozer P.A., Aslan B.S., Duman S. Incidence and prognosis of ocular hypertension secondary to viral uveitis. *Int Ophthalmol.* 2010; 30(2):191-194. doi:10.1007/s10792-009-9305-z
27. Hoeksema L., Jansonius N.M., Los L.I. Risk factors for secondary glaucoma in herpetic anterior uveitis. *Am J Ophthalmol.* 2017; 181:55-60. doi:10.1016/j.ajo.2017.06.013
28. Ceballos E.M., Beck A.D., Lynn M.J. Trabeculectomy with antiproliferative agents in uveitic glaucoma. *J Glaucoma.* 2002; 11(3):189-196. doi:10.1097/00061198-200206000-00005
29. Kaburaki T., Koshino T., Kawashima H., Numaga J., Tomidokoro A., Shirato S., Araie M. Initial trabeculectomy with mitomycin C in eyes with uveitic glaucoma with inactive uveitis. *Eye (Lond).* 2009; 23(7):1509-1517. doi:10.1038/eye.2009.117-cme
30. Almobarak F.A., Alharbi A.H., Morales J., Aljadaan I. Intermediate and long-term outcomes of Mitomycin C-enhanced trabeculectomy as a first glaucoma procedure in uveitic glaucoma. *J Glaucoma.* 2017; 26(5):478-485. doi:10.1097/IJG.0000000000000653
31. Iwao K., Inatani M., Seto T., Takihara Y., Ogata-Iwao M., Okinami S., Tanihara H. Long-term outcomes and prognostic factors for trabeculectomy with mitomycin C in eyes with uveitic glaucoma: a retrospective cohort study. *J Glaucoma.* 2014; 23(2):88-94. doi:10.1097/IJG.0b013e3182685167
32. Kesav N., Palestine A.G., Kahook M.Y., Pantcheva M.B. Current management of uveitis-associated ocular hypertension and glaucoma. *Surv Ophthalmol.* 2019. doi:10.1016/j.survophthal.2019.12.003
33. Петров С.Ю. Принципы современной хирургии глаукомы согласно IV изданию европейского глаукомного руководства. *РМЖ. Клиническая офтальмология.* 2017; 17(3):184-189.
34. Kwon H.J., Kong Y.X.G., Tao L.W., Lim L.L., Martin K.R., Green C., Ruddle J., Crowston J.G. Surgical outcomes of trabeculectomy and glaucoma drainage implant for uveitic glaucoma and relationship with uveitis activity. *Clin Exp Ophthalmol.* 2017; 45(5):472-480. doi:10.1111/ceo.12916
35. Carreno E., Villaron S., Portero A., Herreras J.M., Maquet J.A., Calonge M. Surgical outcomes of uveitic glaucoma. *J Ophthalmic Inflamm Infect.* 2011; 1(2):43-53. doi:10.1007/s12348-010-0012-8
36. Rotchford A.P., King A.J. Moving the goal posts definitions of success after glaucoma surgery and their effect on reported outcome. *Ophthalmology.* 2010; 117(1):18-23 e13. doi:10.1016/j.ophtha.2009.06.014

20. Kalogeropoulos D., Sung V.C. Pathogenesis of Uveitic Glaucoma. *J Curr Glaucoma Pract.* 2018; 12(3):125-138. doi:10.5005/jp-journals-10028-1257
21. Burcea M., Avram C.I., Stamate A.C., Malciolu R., Oprea S., Zemba M. [Ocular hypertension in herpes simplex keratouveitis]. *Oftalmologia*. 2014; 58(3):23-28.
22. Gulyamova M.D., Rizopulu A.P., Kamilov H.M., Fayzieva U.S., Umarova A.A., Garib F.Yu. Immunological characteristics of patients with chronic uveitis of herpetic and cytomegalovirus origin. Medicinskaya immunologia. 2005; 7(5-6):543-550. (In Russ.).
23. Choi J.A., Ju H.H., Kim J.E., Kim S.K., Jee D., Lee J., Park C.K., Paik S.Y. Transcriptional changes after herpes simplex virus type 1 infection in human trabecular meshwork cells. *PLoS One.* 2019; 14(5):e0217567. doi:10.1371/journal.pone.0217567
24. Townsend W.M., Kaufman H.E. Pathogenesis of glaucoma and endothelial changes in herpetic kerato-uveitis in rabbits. *Am J Ophthalmol.* 1971; 71(4):904-910. doi:10.1016/0002-9394(71)90265-0
25. Tektas O.Y., Heinz C., Heiligenhaus A., Hammer C.M., Luetjen-Drecoll E. Morphological changes of trabeculectomy specimens in different kinds of uveitic glaucoma. *Curr Eye Res.* 2011; 36(5):442-448. doi:10.3109/02713683.2011.566409
26. Sungur G.K., Hazirolan D., Yalvac I.S., Ozer P.A., Aslan B.S., Duman S. Incidence and prognosis of ocular hypertension secondary to viral uveitis. *Int Ophthalmol.* 2010; 30(2):191-194. doi:10.1007/s10792-009-9305-z
27. Hoeksema L., Jansonius N.M., Los L.I. Risk factors for secondary glaucoma in herpetic anterior uveitis. *Am J Ophthalmol.* 2017; 181:55-60. doi:10.1016/j.ajo.2017.06.013
28. Ceballos E.M., Beck A.D., Lynn M.J. Trabeculectomy with antiproliferative agents in uveitic glaucoma. *J Glaucoma.* 2002; 11(3):189-196. doi:10.1097/00061198-200206000-00005
29. Kaburaki T., Koshino T., Kawashima H., Numaga J., Tomidokoro A., Shirato S., Araie M. Initial trabeculectomy with mitomycin C in eyes with uveitic glaucoma with inactive uveitis. *Eye (Lond).* 2009; 23(7):1509-1517. doi:10.1038/eye.2009.117-cme
30. Almobarak F.A., Alharbi A.H., Morales J., Aljadaan I. Intermediate and long-term outcomes of Mitomycin C-enhanced trabeculectomy as a first glaucoma procedure in uveitic glaucoma. *J Glaucoma.* 2017; 26(5):478-485. doi:10.1097/IJG.0000000000000653
31. Iwao K., Inatani M., Seto T., Takihara Y., Ogata-Iwao M., Okinami S., Tanihara H. Long-term outcomes and prognostic factors for trabeculectomy with mitomycin C in eyes with uveitic glaucoma: a retrospective cohort study. *J Glaucoma.* 2014; 23(2):88-94. doi:10.1097/IJG.0b013e3182685167
32. Kesav N., Palestine A.G., Kahook M.Y., Pantcheva M.B. Current management of uveitis-associated ocular hypertension and glaucoma. *Surv Ophthalmol.* 2019. doi:10.1016/j.survophthal.2019.12.003
33. Petrov S.Yu. The principles of modern glaucoma surgery according to the 4th edition of the European Glaucoma Guide. *RMJ. Klinicheskaya ophthalmologia.* 2017; 17(3):184-189. (In Russ.).
34. Kwon H.J., Kong Y.X.G., Tao L.W., Lim L.L., Martin K.R., Green C., Ruddle J., Crowston J.G. Surgical outcomes of trabeculectomy and glaucoma drainage implant for uveitic glaucoma and relationship with uveitis activity. *Clin Exp Ophthalmol.* 2017; 45(5):472-480. doi:10.1111/ceo.12916
35. Carreno E., Villaron S., Portero A., Herreras J.M., Maquet J.A., Calonge M. Surgical outcomes of uveitic glaucoma. *J Ophthalmic Inflamm Infect.* 2011; 1(2):43-53. doi:10.1007/s12348-010-0012-8
36. Rotchford A.P., King A.J. Moving the goal posts definitions of success after glaucoma surgery and their effect on reported outcome. *Ophthalmology.* 2010; 117(1):18-23 e13. doi:10.1016/j.ophtha.2009.06.014

Поступила / Received / 09.01.2020

Национальный журнал глаукома
2020, Т. 19, № 1, стр. 69-78

National Journal of Glaucoma
2020, Vol. 19, № 1, pp. 69-78

УДК 617.7-007.681-085

DOI: 10.25700/NJG.2020.01.10

Бесконсервантная терапия глаукомы

Еричев В.П., д.м.н., профессор, заведующий отделом глаукомы;
Волжанин А.В., аспирант.

ФГБНУ «Научно-исследовательский институт глазных болезней», *119021, Российская Федерация, Москва, ул. Россолимо, 11А, Б.*

Авторы не получали финансирование при проведении исследования и написании статьи. Конфликт интересов: отсутствует.

Для цитирования: Еричев В.П., Волжанин А.В. Бесконсервантная терапия глаукомы. *Национальный журнал глаукома.* 2020; 19(1):69-78.

Резюме

Подавляющее большинство препаратов, применяемых для снижения внутриглазного давления (ВГД) при глаукоме, содержат консервант. Пожизненное применение капель создает условия для накопления и реализации его побочного действия. Одним из наиболее распространенных консервантов является бензалкония хлорид (БХ) — четвертичное аммониевое соединение, обладающее детергентными свойствами. Постоянная экспозиция БХ на передней поверхности глаза может приводить к функциональным и органическим изменениям тканей глаза, влияя как на качество жизни, так и на течение глаукомы и развитие сопутствующей патологии.

Учитывая невозможность создания «идеального консерванта» — активного по отношению к патогенным микроорганизмам, но интактного по отношению к тканям глаза, — а также малую распространенность и изученность других, более безвредных консервантов, актуальным является вопрос бесконсервантной гипотензивной терапии глаукомы. Полное исключение консервантов из принимаемых капель потенциально может намного улучшить приверженность лечению и сохранить зрение и качество жизни.

На сегодняшний день имеется большое количество исследований, подтверждающих лучшую переносимость бесконсервантных препаратов по сравнению с содержащими консервант. Вместе с тем бесконсервантная терапия также имеет ряд недостатков, наиболее важный среди которых — отсутствие долгосрочных исследований переносимости.

КЛЮЧЕВЫЕ СЛОВА: глаукома, консервант, бензалкония хлорид, переносимость.

ENGLISH

Non-preservative glaucoma treatment

Erichev V.P., Med.Sc.D., Professor, Head of Glaucoma Department;
Volzhanin A.V., postgraduate student.

Scientific Research Institute of Eye Diseases, *11A, B Rossolimo st., Moscow, Russian Federation, 119021.*

Conflicts of Interest and Source of Funding: none declared.

For citations: Erichev V.P., Volzhanin A.V. Non-preservative glaucoma treatment. *Natsional'nyi zhurnal glaukoma.* 2020; 19(1):69-78.

Abstract

The majority of hypotensive antiglaucoma drugs, designed for intraocular pressure (IOP) decrease, contain a preservative. A lifelong use of eyedrops provides the conditions for its accumulation with realization of its side effects. One of the most common preservatives is benzalkonium chloride — a quaternary ammonium compound with detergent properties. Its constant exposition on the eye surface can lead to functional and organic alterations of eye tissues, affecting both the quality of life and glaucoma progression with concomitant disease development.

As it is impossible to create an "ideal preservative", active against the pathogen microorganisms, but that leaves the eye tissues intact — and taking into account a low prevalence and amount of studies of other, more harmless preservatives, an issue of non-preservative hypotensive glaucoma treatment is relevant. Complete absence of a preservative in the eyedrops can dramatically improve the treatment adherence and quality of life.

By now, there is a lot of data confirming better tolerance of non-preservative drugs, compared to the ones that contain preservative. Meanwhile, preservative-free therapy has also its drawbacks, with the most important of the bigger drug cost and absence of long-term tolerance studies.

KEYWORDS: glaucoma, preservative, benzalkonium chloride, tolerance.

Для контактов:

Волжанин Андрей Вячеславович, avolzhanin@mail.ru

Поступила в печать: 01.02.2020

Received for publication: February 1, 2020

Основной целью лечения глаукомы является сохранение зрительных функций путем снижения внутриглазного давления (ВГД). Как и другие хронические неизлечимые заболевания, глаукома предполагает пожизненное лечение, что создает предпосылки для накопления принимаемых препаратов и реализации их побочных эффектов. Несмотря на хорошую гипотензивную эффективность антиглаукомных капель, дискомфорт вследствие развития побочных эффектов неизменно приводит к развитию сочетанной патологии, дискомфорту, ухудшению приверженности лечению пациентов и в дальнейшем — отказу от лечения и прогрессированию заболевания.

Чаще всего непосредственной причиной развития побочных эффектов местной антиглаукомной терапии является не активный компонент лекарства, а находящийся в его составе консервант. Несмотря на достижения фармакологической промышленности, по-прежнему невозможно достичь полного компромисса между желаемым действием консерванта на контаминирующие микроорганизмы вкупе с абсолютной безвредностью для тканей глаза. Побочные эффекты гипотензивных препаратов, обусловленные в большинстве своем консервантами, являются второй по распространенности причиной замены препарата [1]. Общим механизмом неблагоприятного действия консерванта на глазную поверхность является развитие синдрома «сухого» глаза (ССГ) и токсико-аллергического конъюнктивита, которые, помимо очевидного дискомфорта, могут приводить ко вторичным органическим изменениям.

Несмотря на то что лечение глаукомы рекомендовано начинать с назначения одного препарата, часто глаукома диагностируется на продвинутой и далеко зашедшей стадиях, при которых монотерапия не может обеспечить необходимый уровень снижения ВГД. Хотя в большинстве таких случаев удается достичь медикаментозной компенсации ВГД с помощью нескольких препаратов разных групп, такое решение связано с увеличением хронической экспозиции консерванта на глазной поверхности.

ССГ при глаукоме: эпидемиология

Принято выделять четыре ведущих фактора, инициирующих дисфункцию слезной пленки при глаукоме: возраст, глаукомный процесс сам по себе, сопутствующие заболевания и — наиболее важный и в то же время наиболее модифицируемый фактор риска — инстиллируемые гипотензивные препараты, влияющие, в первую очередь, из-за содержащихся в них консервантов.

У лиц без глаукомы старше 40 лет, в зависимости от методов исследования, ССГ диагностируется в 1,5-16,3% случаев [2]; в возрасте старше 65 лет ССГ встречается в 15% случаев независимо от расы или пола [3]. Глаукома сама по себе может инициировать морфологические изменения роговицы и конъюнктивы, способствующие развитию ССГ. По данным обзора 30 работ, псевдоэксфолиативный синдром и псевдоэксфолиативная глаукома приводят к альтерации и уменьшению числа эндотелиальных клеток и снижению плотности нервов роговицы [4]; помимо этого, ассоциирующееся с глаукомой поражение эпителиальных и бокаловидных клеток конъюнктивы приводит к снижению базальной секреции слезы [5, 6]. Даже у пациентов с глаукомой, не получавших какого-либо лечения, время обновления слезной пленки снижено на 27% по сравнению со здоровым глазом [7].

На сегодняшний день крупнейшей работой по изучению влияния гипотензивных капель на переднюю поверхность глаза является обзор K. Asiedu et al. (2019), объединивший результаты 62 исследований. В большинстве изученных работ исследователи делают вывод о частоте развития ССГ у больных глаукомой в пределах от трети до половины случаев, что резко отличается от описанной выше распространенности ССГ в здоровой возрастной популяции. Авторы заключают, что ведущим фактором развития ССГ является наличие консервантов в гипотензивных препаратах, однако также отмечают возможную роль второстепенных причин — дисфункции мейбомиевых желез, продолжительности лечения, pH применяемых капель [8].

Крупнейшей работой из включенных в вышеуказанный обзор является исследование C. Erb et al., обследовавшего более 20 тыс. пациентов с первичной открытоугольной глаукомой (ПОУГ) из 900 центров Германии. Вдобавок к выводам обзорной работы, по результатам этого исследования ССГ чаще всего встречается: у женщин, страдающих ПОУГ, чем у мужчин с той же патологией (56,9 против 45,7%); при псевдоэксфолиативной глаукоме, чем при простой и пигментной; при использовании трех и более антиглаукомных препаратов. Почти в половине случаев ССГ при глаукоме сопровождался гипертонической болезнью; у 22,5% больных был сахарный диабет, у 11,3% — жалобы на сухость кожи и слизистых носа и рта [9].

В ряде работ авторы отмечали зависимость результатов от используемых диагностических методов и стадии ССГ. Так, по данным N. Ruangvaravate et al., исследовавшего 109 пациентов с глаукомой, ССГ диагностировали в 32,1-38,6% случаев, однако в намного большем проценте случаев наблюдались патологические результаты теста Ширмера (73,4%) и сокращение времени разрыва слезной пленки (99,1%). Авторы делают вывод, что в азиатской популяции ССГ развивается чаще, чем у европеоидов [10].

ССГ при глаукоме: влияние на приверженность лечению

Для эффективной медикаментозной терапии глаукомы необходимо, чтобы побочные действия препаратов, обусловленные как основным, так и вспомогательными компонентами, были минимальными. Это особенно актуально с учетом того, что большинство пациентов используют 2 и более гипотензивных препарата, что ассоциируется с усиленным влиянием компонентов лекарства на глазную поверхность. Еще в 1983 г. F.M. Wilson показал, что из всех побочных эффектов глазных капель около 13% являются реакциями на консервант, при этом около 80% из них носят токсический характер [11]. Дискомфорт на фоне применения гипотензивных препаратов при кажущемся отсутствии положительного эффекта заставляет многих больных отказываться от регулярного применения капель.

По данным обзоров публикаций, посвященных проблеме низкой приверженности больных лечению, по меньшей мере 25% больных не соблюдают предписания врачей; от 5 до 80% больных в той или иной степени не соблюдают предписанный режим. Низкая комплаентность, таким образом, вызывает необоснованное усиление гипотензивного режима лечащим врачом из-за ложного впечатления неэффективности лечения. Однако даже наблюдение компенсированного ВГД во время планового осмотра может сопровождаться признаками прогрессирования нейропатии в силу вариации «синдрома белого халата» — началом фактического приема капель пациентом за неделю до консультации. При этом 90% врачей уверены, что более 2/3 пациентов следуют их рекомендациям. Более половины больных из-за хронических болезней испытывают физические трудности с закапыванием глазных капель (не могут прочитать название, поднять флакон, запрокинуть голову, выдавить каплю и т. д.), а 69% пациентов считают, что об этих проблемах не нужно рассказывать врачу [12-15]. Большинство пациентов также склонны переоценивать свою приверженность регулярному лечению [16]. Сходные результаты получены и отечественными учеными: 65,7% закапывают глазные капли нерегулярно, 20% больных считают свое лечение неэффективным или малоэффективным, а 3% больных вообще не могут назвать заболевание, по поводу которого находятся на диспансерном наблюдении [17].

Несмотря на достижения офтальмофармакологии, по данным Европейского глаукомного общества, за последние 25 лет процент пациентов с плохой комплаентностью значимо не изменился [18]. Актуальность проблемы подчеркивает отсутствие роста научной активности, посвященной комплаентности при глаукоме: упомянутые выше крупные обзоры [12, 15] были опубликованы более 10 лет назад. При поиске в научной базе данных PubMed по ключевым словам “glaucoma compliance” отображается резкий рост числа тематических публикаций в период 2000-2009 гг. от нескольких статей в год до полусотни в год; однако начиная с 2016 года (64 опубликованных работы) количество публикаций неуклонно снижается вплоть до 37 в 2019 году.

Качество жизни пациентов может быть оценено и объективизировано с помощью специализированных опросников, разработанных как для общесоматической патологии, так и для определенных заболеваний. Одним из распространенных специализированных опросников является индекс болезни поверхности глаза (Ocular Surface Disease Index, OSDI), позволяющий оценить качество жизни у больных ССГ [19]. S.E. Skalicky et al. изучили результаты оценки OSDI и специализированного опросника для больных глаукомой у 101 пациента с глаукомой и 23 добровольцев. Влияние ССГ на уровень жизни коррелировало со стадией глаукомы, при этом регулярные инстилляции трех или более препаратов, содержащих бензалкония хлорид, оказались независимым фактором риска развития ССГ [20]. G.C. Rossi et al. подобным образом оценили качество жизни у 233 больных глаукомой. Выявленный в 97 случаях ССГ коррелировал с продолжительностью гипотензивной терапии, а обнаруженный в 70 случаях точечный кератит коррелировал с количеством ежедневных инстилляций. В целом же было обнаружено, что поражение передней поверхности глаза значительно снижает качество жизни больных [21]. Учитывая влияние самого по себе ССГ на качество жизни [22, 23], его развитие или усиление при начале антиглаукомного лечения становится фактором риска отказа больного от лечения.

Роль консервантов в поражении поверхности глаза

Наличие консерванта в глазных каплях играет важную роль: консервант предотвращает распад активного компонента и сохраняет стерильность и стабильность содержимого флакона. Так, при использовании не содержащих антибиотиков капель без консерванта уже спустя неделю в 19% случаев контейнеры контаминируются, при этом из содержимого чаще высевают золотистый стафилококк [24]. Обсеменение флаконов с бесконсервантными препаратами при этом происходит в первые 10 часов [25].

Наиболее распространенным консервантом в глазных каплях, в том числе и в гипотензивных препаратах, является бензалкония хлорид (БХ); на сегодняшний день он содержится в 70% глазных капель [26]. БХ является четвертичным аммониевым соединением и принадлежит к группе катионных детергентов — поверхностно-активных веществ, самых распространенных консервантов, механизм действия которых основан на разрушении клеточной мембраны. В больших концентрациях БХ обладает раздражающим действием на кожу и слизистые [27]. Несмотря на то что БХ может вызвать бронхоспазм, он до сих пор часто применяется в роли консерванта для небулайзерных препаратов из-за удобства в применении (также это может обусловливать системный побочный эффект БХ при системной абсорбции глазных капель через носослезный тракт) [28]. В концентрации 1 мг/литр БХ генотоксичен для клеток растений и млекопитающих [29], однако в докладе Агентства по защите окружающей среды США (Environmental Protection Agency, EPA) БХ не описывается как обладающий мутагенными, канцерогенными или генотоксичными свойствами [30]. В офтальмологии БХ применяется в концентрациях от 0,005 до 0,02%, в которых он способен инициировать некроз бактериальных клеток. Тем не менее даже в меньших концентрациях БХ оказывает токсическое действие на ткани поверхности глаза.

БХ обладает комплексным негативным воздействием на переднюю поверхность глаза, при этом можно выделить три основных патогенетических механизма: будучи детергентом, он вступает в реакцию с липидами слезной пленки, также БХ непосредственно повреждает эпителий роговицы и конъюнктивы и вызывает иммуноаллергические реакции. Взаимодействуя с липидным слоем слезной пленки, БХ индуцирует её нестабильность с последующей эвапорацией. Уменьшение времени разрыва слезной пленки наблюдается после первого же закапывания препарата с БХ [31]. Нарушение стабильности слезной пленки является самым первым этапом патогенеза изменений, индуцируемых БХ, — последующего поражения клеток роговицы с увеличением их проницаемости и дальнейшим развитием токсико-аллергической реакции; вместе с тем в ряде

Таблица 1. **Дозозависимый эффект токсического действия БХ на конъюнктиву и роговицу [33, 34, 44]**
Table 1. ***Dose-dependent toxic effect of benzalkonium chloride on conjunctiva and cornea [33, 34, 44]***

Концентрация БХ *Benzalkonium chloride concentration*	Воздействие на конъюнктиву *Effect on conjunctiva*	Воздействие на роговицу *Effect on cornea*
0,05-0,1%	лизис эпителия *epithelium lysis*	лизис эпителия *epithelium lysis*
0,005-0,01%	сморщивание и фрагментация клеточного ядра, конденсация хроматина *cell nucleus shrinking and fragmentation, condensation of chromatin*	отслоение эпителия, потеря микроворсинок, изменение митохондрий и эндоплазматического ретикулума *epithelium detachment, lose of microvilli, alteration of mitochondria and endoplasmatic reticulum*
0,005-0,0001%	блокада клеточного роста *cell growth arrest*	изменения цитоплазмы, эндоплазматического ретикулума *alteration of cytoplasm and endoplasmatic reticulum*

случаев морфологические измерения конъюнктивы на фоне приема препаратов с БХ могут происходить даже без клинических проявлений ССГ [32].

БХ обладает дозо- и времязависимым токсичным эффектом на ткани глаза: при воздействии на клетки конъюнктивы in vitro в концентрациях 0,1-0,0001% при малых концентрациях он вызывает апоптоз, при больших — некроз клеток [33]; при воздействии на клетки роговицы in vitro наблюдаемые изменения также коррелируют с концентрацией БХ [34]. Похожий результат демонстрируют клинические исследования: у пациентов, применяющих несколько препаратов с консервантом, обнаруживаются более выраженные изменения, чем при монотерапии [35]. Начальные изменения роговицы являются частично обратимыми [36]. Предполагается, что дозированное воздействие БХ может способствовать лучшей проницаемости действующего вещества через роговицу, однако на текущий момент этот эффект подтверждается лишь в исследованиях на животных [37]; работы, сравнивающие гипотензивный эффект препарата с консервантом и без него, показывают сравнимые результаты как для гидрофильных препаратов [38], как и для липофильных [39]. Помимо фактического поражения барьерной функции эпителия, БХ повреждает более глубокие нервные окончания роговицы, приводя к нарушениям чувствительности [40]. Вкупе с непосредственным действием БХ на роговицу, он влияет опосредованно путем создания гиперосмолярной среды [41]; клинически поражение роговицы чаще всего проявляется в виде точечного кератита, наблюдаемого почти у четверти пациентов, применяющих гипотензивные капли [42].

В исследовании на кроликах одной группе животных закапывали БХ в концентрации 0,01% дважды в день пять месяцев, другой группе — в концентрации 0,2% один раз в день в течение месяца. Несмотря на потенциально одинаковый токсический эффект (согласно правилу Габера, коэффициент биологического воздействия определяется концентрацией вещества, умноженной на его экспозицию), токсические изменения были более выражены у животных, получавших БХ в меньшей концентрации, но на протяжении пяти месяцев *(табл. 1)* [43].

Хроническое воспаление, индуцированное БХ, выявляется как при прижизненных методах исследования (фотометрия влаги передней камеры [45]), так и при иммуногистохимическом исследовании препаратов тканей глаз лабораторных животных и биоптатов тканей глаз пациентов с глаукомой. Это проявляется в виде инфильтрации тканей глаза фибробластами и воспалительными клетками, а также выявления провоспалительных цитокинов, воспалительных и апоптотических маркеров в тканях трабекулы и конъюнктивы [46-48]. Уровень экспрессии воспалительных маркеров, особенно IgE и антиген HLA-DR, взаимосвязан с продолжительностью местного лечения [49]. Помимо цитотоксического эффекта, эти изменения могут быть индуцированы влиянием БХ на гематоофтальмический барьер, что может быть потенциальным фактором риска развития макулярного отека после факохирургии [50]. Также БХ ассоциируется с митохондриальной дисфункцией [51], а в конъюнктиве, помимо снижения числа бокаловидных клеток [52], происходят метапластические изменения [53]; уменьшение количества бокаловидных клеток, секретирующих муцин, может быть непосредственной причиной клинических проявлений ССГ [32]. Эти изменения обусловливают вторичные макроскопические изменения, ассоциированные с консервантом — развитие псевдопемфигоида [54] и выворота нижнего века [55], что может привести сперва к дисфункции слезных путей, затем — к стенозированию и фиброзу слезных точек и слезных канальцев [56].

Помимо этого, изменения, индуцированные БХ, могут непосредственно влиять на течение глаукомы. Учитывая, что в эксперименте in vitro БХ снижает жизнеспособность клеток трабекулы и индуцирует экспрессию матричных металлопротеиназ, накопление БХ в трабекулярной сети может приводить к усилению

ретенции [43, 57]. Однако более значимым и более изученным побочным явлением является влияние хронического воспаления и развития субконъюнктивального фиброза [46] на воспалительный ответ после антиглаукомной хирургии с последующей дисфункцией фильтрационной подушки. Долгое применение множественных антиглаукомных препаратов приводит к ухудшению исхода трабекулэктомии по сравнению с отсутствием местной терапии либо с монотерапией бета-блокаторами на протяжении не более трех лет [58, 59], при этом БХ также является дозо- и времязависимым фактором риска [60].

Другие консерванты, отличные от БХ, могут обладать меньшим патологическим эффектом, однако они менее изучены в силу их меньшего применения [61]. Среди класса детергентов, помимо БХ, в офтальмологии также применяются цетримония хлорид, хлорбутанол и поликватерний-1 и ряд прочих.

Цетримония хлорид обладает схожим с БХ уровнем цитотоксичности [62]; хлорбутанол, несмотря на потенциально меньшую токсичность и индифферентность к липидному слою слезы, вызывает раздражение передней поверхности глаза [63]. Поликватерний-1 (Поликвад) является деривативом БХ и по сравнению с ним обладает меньшей токсичностью [64].

Помимо детергентов, в качестве консервантов возможно применение окисляющих и ионно-буферных веществ, влияющих не на мембрану, а на внутриклеточные структуры бактерий. К этим консервантам относят стабилизированный оксихлора комплекс (Purite®), перборат натрия (GenAqua®), комбинацию борной кислоты, пропиленгликоля, сорбитола и хлорида цинка (SofZia®) и ряд прочих. Новый механизм действия и меньший патологический эффект позволяют отнести их к консервантам следующего поколения по отношению к детергентам; тем не менее, несмотря на большой шаг вперед, они не являются абсолютно индифферентными к тканям глаза при условии постоянного применения [26].

Консерванты в антиглаукомных каплях: пути решения

На сегодняшний день имеется ряд возможностей обеспечивать гипотензивную терапию с минимизацией воздействия консерванта. Одним из решений проблемы могло бы стать более частое применение селективной лазерной трабекулопластики (СЛТ) либо уменьшение кратности инстилляций вкупе с применением бесконсервантных форм препаратов. Несмотря на известность СЛТ, на сегодняшний момент существует немного работ, подтверждающих её эффективность и безопасность в качестве стартового лечения [65]. Применение фиксированных комбинаций разных активных веществ в одном флаконе значительно повышает удобство применения [66], однако на текущий момент на рынке представлено мало подобных препаратов, не содержащих консервант. Вариантом паллиативного решения является применение препаратов искусственной слезы [67]: на фоне длительного применения антиглаукомных капель эти препараты приводят как к субъективному улучшению, так и улучшению объективных показателей — плотности бокаловидных клеток конъюнктивы, индекса OSDI, времени разрыва слезной пленки [68, 69]; слезозаменители также снижают токсичность БХ в экспериментах in vitro [70]. При этом необходимо учитывать, что, несмотря на разнообразие доступных препаратов искусственной слезы, большая их часть также содержит консервант [67]. Вместе с тем перевод пациентов на бесконсервантные аналоги применяемых препаратов также ассоциируется как с уменьшением дискомфорта и жалоб, характерных для ССГ, так и с улучшением объективных показателей (гиперемия, осмолярность слезы) [71-74]. Производство бесконсервантных препаратов, в свою очередь, требует подходящих носителей для препарата — особых флаконов, не разгерметизирующихся при использовании, либо монодоз; вместе с тем на сегодняшний день этот вариант является наиболее перспективным. Необходимость в специальной таре обусловливает некоторое увеличение стоимости бесконсервантных препаратов, например, в Великобритании наценка за аналогичный препарат, не содержащий консерванта, составляет от 27 до 1600% [75].

На сегодняшний день имеется большое количество исследований, посвященных сравнительной эффективности и переносимости одинаковых гипотензивных лекарств в виде препаратов с консервантами и без них. К текущему моменту они частично объединены в ряд систематических обзоров [76-79] и два метаанализа [73, 80]. Метаанализы, объединившие 23 клинических исследования с 5 089 пациентами, показывают сравнимую гипотензивную эффективность препаратов, содержащих и не содержащих консервант, при этом бесконсервантные капли ассоциировались со статистически меньшим риском гиперемии и лучшей переносимостью как при сравнении разных групп пациентов, так и при переводе больных на бесконсервантные препараты. Жалобы на гиперемию, которые есть почти у двух третей пациентов, принимающих препараты аналогов простагландинов с консервантами, являются основной причиной снижения приверженности лечению и преждевременного исключения из клинических исследований [81]. Обзорные работы, посвященные исследованиям бесконсервантных препаратов, также подчеркивают их лучшую переносимость [76-79].

Констатируя одинаковую гипотензивную эффективность и несравнимо лучшую переносимость бесконсервантных препаратов, системный подход определяет ряд проблем. Помимо доступности бесконсервантных препаратов, на текущий момент отсутствуют долгосрочные проспективные сравнительные исследования монотерапии препаратом с консервантом и без него: неизвестно, насколько долго препарат сам по себе может оставаться безопасным по отношению к поверхности глаза. Одноразовые флаконы с монодозами, являющиеся наиболее популярной тарой для бесконсервантных препаратов, могут вызывать больше трудностей в применении у пациентов в возрасте больше 80 лет [82]; в другом исследовании монодозы были по крайней мере не менее удобны в применении, чем традиционные флаконы [83].

Ранняя диагностика ССГ для определения степени необходимости в бесконсервантной терапии у пациентов с глаукомой является важной частью персонализированного подхода к лечению [76]. Учитывая имеющиеся на сегодняшний день данные о переносимости

гипотензивных капель с консервантом и без него, ряд исследователей предлагают выделить несколько групп больных, которым в первую очередь положены препараты без консервантов. К первой группе, которой бесконсервантные препараты показаны в первую очередь, относят пациентов с аллергией на консерванты, с синдромом Шегрена или ССГ 3 или 4 стадий; атопическим дерматитом, розацеа, а также детям. Ко второй группе больных, которым также стоит по возможности назначать бесконсервантные препараты, относят имеющих клинически значимую симптоматику ССГ, блефарит или дисфункцию мейбомиевых желез; требующих длительную терапию; с ожидаемой долгой продолжительностью жизни или требующих оперативного вмешательства в ближайшее время [84].

Выводы и перспективы

На сегодняшний день лишь несколько антиглаукомных препаратов были изначально разработаны как не содержащие консерванта — Тафлотан (тафлупрост; «Santen OY», Финляндия) и Таптиком (тафлупрост и тимолол; «Santen OY», Финляндия); остальные бесконсервантные гипотензивные капли являются модификациями имеющихся препаратов. Среди них доступны как препараты для монотерапии (Брим Антиглау ЭКО (бримонидин), Дор Антиглау ЭКО (дорзоламид); «АО Варшавский фармацевтический завод Польфа», Польша), так и фиксированные комбинации (Дортимол Антиглау ЭКО (дорзоламид и тимолол), Бимикомби Антиглау ЭКО (биматопрост и тимолол); «АО Варшавский фармацевтический завод Польфа», Польша).

Появление новых лекарств, изначально не содержащих консервант, в ближайшее время маловероятно: наиболее новые и перспективные на сегодняшний день антиглаукомные препараты — ингибиторы Rho-киназы — содержат БХ (Rhopressa® — нетарсудил, «Aerie Pharmaceuticals», США; Roclatan® — нетарсудил и латанопрост, «Aerie Pharmaceuticals», США; Glanatec® — рипасудил, «Kowa Company Ltd», Япония). Вместе с тем разработка новых лекарств сопряжена с большими финансовыми затратами: в среднем разработка одного препарата в какой-либо отрасли медицины требует 5 миллиардов долларов [85]. По данным анализа 2016 года, за предшествующие 20 лет подавляющее большинство (95,3%) исследований, посвященным новым антиглаукомным препаратам, финансировались фармацевтическими компаниями; почти две трети исследований были сосредоточены на новых веществах, оставшиеся были посвящены фиксированным комбинациям [86]. Помимо большой стоимости разработки, крайне малое количество препаратов успешно проходит весь цикл разработки до появления в коммерческой продаже: 35% перспективных препаратов не проходят клинические исследования I фазы, 68% не проходят фазу II, до 40% не проходят фазу III [87].

Учитывая сложность разработки новых препаратов и наличие БХ как в современных, так и в перспективных препаратах, а также рост заболеваемости глаукомой (по данным анализа 50 популяционных исследований, ожидается 111,8 млн больных к 2040 году [88]), влияние консервантов, содержащихся в антиглаукомных препаратах, в ближайшем будущем будет оставаться актуальной проблемой. Учитывая разрушающее действие консервантов при длительном их применении, применение бесконсервантных гипотензивных препаратов сможет помочь глобально улучшить качество жизни больных глаукомой и предотвратить наступление слепоты.

Литература

1. Zimmerman T.J., Hahn S.R., Gelb L., Tan H., Kim E.E. The impact of ocular adverse effects in patients treated with topical prostaglandin analogs: changes in prescription patterns and patient persistence. *J Ocul Pharmacol Ther.* 2009; 25(2):145-152. doi:10.1089/jop.2008.0072
2. McCarty C.A., Bansal A.K., Livingston P.M., Stanislavsky Y.L., Taylor H.R. The epidemiology of dry eye in Melbourne, Australia. *Ophthalmology*. 1998; 105(6):1114-1119. doi:10.1016/S0161-6420(98)96016-X
3. Schein O.D., Munoz B., Tielsch J.M., Bandeen-Roche K., West S. Prevalence of dry eye among the elderly. *Am J Ophthalmol.* 1997; 124(6):723-728. doi:10.1016/s0002-9394(14)71688-5
4. Palko J.R., Qi O., Sheybani A. Corneal alterations associated with pseudoexfoliation syndrome and glaucoma: a literature review. *J Ophthalmic Vis Res.* 2017; 12(3):312-324. doi:10.4103/jovr.jovr_28_17
5. Erdogan H., Arici D.S., Toker M.I., Arici M.K., Fariz G., Topalkara A. Conjunctival impression cytology in pseudoexfoliative glaucoma and pseudoexfoliation syndrome. *Clin Exp Ophthalmol.* 2006; 34(2):108-113. doi:10.1111/j.1442-9071.2006.01168.x
6. Kozobolis V.P., Christodoulakis E.V., Naoumidi I.I., Siganos C.S., Detorakis E.T., Pallikaris L.G. Study of conjunctival goblet cell morphology and tear film stability in pseudoexfoliation syndrome. *Graefes Arch Clin Exp Ophthalmol.* 2004; 242(6):478-483. doi:10.1007/s00417-004-0865-3
7. Kuppens E.V., de Jong C.A., Stolwijk T.R., de Keizer R.J., van Best J.A. Effect of timolol with and without preservative on the basal tear turnover in glaucoma. *Br J Ophthalmol.* 1995; 79(4):339-342. doi:10.1136/bjo.79.4.339
8. Asiedu K., Abu S.L. The impact of topical intraocular pressure lowering medications on the ocular surface of glaucoma patients: A review. *J Curr Ophthalmol.* 2019; 31(1):8-15. doi:10.1016/j.joco.2018.07.003
9. Erb C., Gast U., Schremmer D. German register for glaucoma patients with dry eye. I. Basic outcome with respect to dry eye. *Graefes Arch Clin Exp Ophthalmol.* 2008; 246(11):1593-1601. doi:10.1007/s00417-008-0881-9

References

1. Zimmerman T.J., Hahn S.R., Gelb L., Tan H., Kim E.E. The impact of ocular adverse effects in patients treated with topical prostaglandin analogs: changes in prescription patterns and patient persistence. *J Ocul Pharmacol Ther.* 2009; 25(2):145-152. doi:10.1089/jop.2008.0072
2. McCarty C.A., Bansal A.K., Livingston P.M., Stanislavsky Y.L., Taylor H.R. The epidemiology of dry eye in Melbourne, Australia. *Ophthalmology*. 1998; 105(6):1114-1119. doi:10.1016/S0161-6420(98)96016-X
3. Schein O.D., Munoz B., Tielsch J.M., Bandeen-Roche K., West S. Prevalence of dry eye among the elderly. *Am J Ophthalmol.* 1997; 124(6):723-728. doi:10.1016/s0002-9394(14)71688-5
4. Palko J.R., Qi O., Sheybani A. Corneal alterations associated with pseudoexfoliation syndrome and glaucoma: a literature review. *J Ophthalmic Vis Res.* 2017; 12(3):312-324. doi:10.4103/jovr.jovr_28_17
5. Erdogan H., Arici D.S., Toker M.I., Arici M.K., Fariz G., Topalkara A. Conjunctival impression cytology in pseudoexfoliative glaucoma and pseudoexfoliation syndrome. *Clin Exp Ophthalmol.* 2006; 34(2):108-113. doi:10.1111/j.1442-9071.2006.01168.x
6. Kozobolis V.P., Christodoulakis E.V., Naoumidi I.I., Siganos C.S., Detorakis E.T., Pallikaris L.G. Study of conjunctival goblet cell morphology and tear film stability in pseudoexfoliation syndrome. *Graefes Arch Clin Exp Ophthalmol.* 2004; 242(6):478-483. doi:10.1007/s00417-004-0865-3
7. Kuppens E.V., de Jong C.A., Stolwijk T.R., de Keizer R.J., van Best J.A. Effect of timolol with and without preservative on the basal tear turnover in glaucoma. *Br J Ophthalmol.* 1995; 79(4):339-342. doi:10.1136/bjo.79.4.339
8. Asiedu K., Abu S.L. The impact of topical intraocular pressure lowering medications on the ocular surface of glaucoma patients: A review. *J Curr Ophthalmol.* 2019; 31(1):8-15. doi:10.1016/j.joco.2018.07.003
9. Erb C., Gast U., Schremmer D. German register for glaucoma patients with dry eye. I. Basic outcome with respect to dry eye. *Graefes Arch Clin Exp Ophthalmol.* 2008; 246(11):1593-1601. doi:10.1007/s00417-008-0881-9

10. Ruangvaravate N., Prabhasawat P., Vachirasakchai V., Tantimala R. High prevalence of ocular surface disease among glaucoma patients in Thailand. *J Ocul Pharmacol Ther.* 2018; 34(5):387-394. doi:10.1089/jop.2017.0104
11. Wilson F.M., 2nd. Adverse external ocular effects of topical ophthalmic therapy: an epidemiologic, laboratory, and clinical study. *Trans Am Ophthalmol Soc.* 1983; 81:854-965.
12. Reardon G., Kotak S., Schwartz G.F. Objective assessment of compliance and persistence among patients treated for glaucoma and ocular hypertension: a systematic review. *Patient Prefer Adherence.* 2011; 5:441-463. doi:10.2147/PPA.S23780
13. Schwartz G.F., Quigley H.A. Adherence and persistence with glaucoma therapy. *Surv Ophthalmol.* 2008; 53: Suppl1:S57-68. doi:10.1016/j.survophthal.2008.08.002
14. Schwartz G.F. Compliance and persistency in glaucoma follow-up treatment. *Curr Opin Ophthalmol.* 2005; 16(2):114-121. doi:10.1097/01.icu.0000156139.05323.26
15. Olthoff C.M., Schouten J.S., van de Borne B.W., Webers C.A. Noncompliance with ocular hypotensive treatment in patients with glaucoma or ocular hypertension an evidence-based review. *Ophthalmology*. 2005; 112(6):953-961. doi:10.1016/j.ophtha.2004.12.035
16. Quigley H.A., Friedman D.S., Hahn S.R. Evaluation of practice patterns for the care of open-angle glaucoma compared with claims data: the Glaucoma Adherence and Persistency Study. *Ophthalmology*. 2007; 114(9):1599-1606. doi:10.1016/j.ophtha.2007.03.042
17. Алексеев В.Н., Малеванная О.А., Надер Самил Ел Хаж. Причины низкой приверженности к лечению больных первичной открытоугольной глаукомы. *Офтальмологические ведомости.* 2010; 3(4):37-39.
18. European Glaucoma Society Terminology and Guidelines for Glaucoma, 4th Edition - Chapter 3: Treatment principles and options Supported by the EGS Foundation: Part 1: Foreword; Introduction; Glossary; Chapter 3 Treatment principles and options. *Br J Ophthalmol.* 2017; 101(6):130-195. doi:10.1136/bjophthalmol-2016-EGS-guideline.003
19. Schiffman R.M., Christianson M.D., Jacobsen G., Hirsch J.D., Reis B.L. Reliability and validity of the Ocular Surface Disease Index. *Arch Ophthalmol.* 2000; 118(5):615-621. doi:10.1001/archopht.118.5.615
20. Skalicky S.E., Goldberg I., McCluskey P. Ocular surface disease and quality of life in patients with glaucoma. *Am J Ophthalmol.* 2012; 153(1):1-9e2. doi:10.1016/j.ajo.2011.05.033
21. Rossi G.C., Pasinetti G.M., Scudeller L., Bianchi P.E. Ocular surface disease and glaucoma: how to evaluate impact on quality of life. *J Ocul Pharmacol Ther.* 2013; 29(4):390-394. doi:10.1089/jop.2011.0159
22. Miljanovic B., Dana R., Sullivan D.A., Schaumberg D.A. Impact of dry eye syndrome on vision-related quality of life. *Am J Ophthalmol.* 2007; 143(3):409-415. doi:10.1016/j.ajo.2006.11.060
23. Friedman N.J. Impact of dry eye disease and treatment on quality of life. *Curr Opin Ophthalmol.* 2010; 21(4):310-316. doi:10.1097/ICU.0b013e32833a8c15
24. Rahman M.Q., Tejwani D., Wilson J.A., Butcher I., Ramaesh K. Microbial contamination of preservative free eye drops in multiple application containers. *Br J Ophthalmol.* 2006; 90(2):139-141. doi:10.1136/bjo.2005.078386
25. Kim M.S., Choi C.Y., Kim J.M., Chang H.R., Woo H.Y. Microbial contamination of multiply used preservative-free artificial tears packed in reclosable containers. *Br J Ophthalmol.* 2008; 92(11):1518-1521. doi:10.1136/bjo.2008.144469
26. Freeman P.D., Kahook M.Y. Preservatives in topical ophthalmic medications: historical and clinical perspectives. *Expert Review Ophthalmol.* 2009; 4:59–64.
27. Basketter D.A., Marriott M., Gilmour N.J., White I.R. Strong irritants masquerading as skin allergens: the case of benzalkonium chloride. *Contact Dermatitis.* 2004; 50(4):213-217. doi:10.1111/j.0105-1873.2004.00331.x
28. Prabhakaran S., Abu-Hasan M., Hendeles L. Benzalkonium chloride: a bronchoconstricting preservative in continuous albuterol nebulizer solutions. *Pharmacotherapy*. 2017; 37(5):607-610. doi:10.1002/phar.1929
29. Ferk F., Misik M., Hoelzl C., Uhl M., Fuerhacker M., Grillitsch B., Parzefall W., Nersesyan A., Micieta K., Grummt T., Ehrlich V., Knasmuller S. Benzalkonium chloride (BAC) and dimethyldioctadecyl-ammonium bromide (DDAB), two common quaternary ammonium compounds, cause genotoxic effects in mammalian and plant cells at environmentally relevant concentrations. *Mutagenesis*. 2007; 22(6):363-370. doi:10.1093/mutage/gem027
30. Reregistration eligibility decision for alkyl dimethyl benzyl ammonium chloride (ADBAC). EPA739-R-06-009. Washington, DC.: U.S. Environmental Protection Agency (EPA), 2006.

10. Ruangvaravate N., Prabhasawat P., Vachirasakchai V., Tantimala R. High prevalence of ocular surface disease among glaucoma patients in Thailand. *J Ocul Pharmacol Ther.* 2018; 34(5):387-394. doi:10.1089/jop.2017.0104
11. Wilson F.M., 2nd. Adverse external ocular effects of topical ophthalmic therapy: an epidemiologic, laboratory, and clinical study. *Trans Am Ophthalmol Soc.* 1983; 81:854-965.
12. Reardon G., Kotak S., Schwartz G.F. Objective assessment of compliance and persistence among patients treated for glaucoma and ocular hypertension: a systematic review. *Patient Prefer Adherence.* 2011; 5:441-463. doi:10.2147/PPA.S23780
13. Schwartz G.F., Quigley H.A. Adherence and persistence with glaucoma therapy. *Surv Ophthalmol.* 2008; 53: Suppl1:S57-68. doi:10.1016/j.survophthal.2008.08.002
14. Schwartz G.F. Compliance and persistency in glaucoma follow-up treatment. *Curr Opin Ophthalmol.* 2005; 16(2):114-121. doi:10.1097/01.icu.0000156139.05323.26.
15. Olthoff C.M., Schouten J.S., van de Borne B.W., Webers C.A. Noncompliance with ocular hypotensive treatment in patients with glaucoma or ocular hypertension an evidence-based review. *Ophthalmology*. 2005; 112(6):953-961. doi:10.1016/j.ophtha.2004.12.035
16. Quigley H.A., Friedman D.S., Hahn S.R. Evaluation of practice patterns for the care of open-angle glaucoma compared with claims data: the Glaucoma Adherence and Persistency Study. *Ophthalmology*. 2007; 114(9):1599-1606. doi:10.1016/j.ophtha.2007.03.042

17. Alekseev V.N., Malevannaya O.A., Nader Samih El Haj. The reasons of low adherence in primary open-angle glaucoma patients treatment. *Oftalmologicheskie vedomosti.* 2010; 3(4):37-39.

18. European Glaucoma Society Terminology and Guidelines for Glaucoma, 4th Edition - Chapter 3: Treatment principles and options Supported by the EGS Foundation: Part 1: Foreword; Introduction; Glossary; Chapter 3 Treatment principles and options. *Br J Ophthalmol.* 2017; 101(6):130-195. doi:10.1136/bjophthalmol-2016-EGS-guideline.003
19. Schiffman R.M., Christianson M.D., Jacobsen G., Hirsch J.D., Reis B.L. Reliability and validity of the Ocular Surface Disease Index. *Arch Ophthalmol.* 2000; 118(5):615-621. doi:10.1001/archopht.118.5.615
20. Skalicky S.E., Goldberg I., McCluskey P. Ocular surface disease and quality of life in patients with glaucoma. *Am J Ophthalmol.* 2012; 153(1):1-9e2. doi:10.1016/j.ajo.2011.05.033
21. Rossi G.C., Pasinetti G.M., Scudeller L., Bianchi P.E. Ocular surface disease and glaucoma: how to evaluate impact on quality of life. *J Ocul Pharmacol Ther.* 2013; 29(4):390-394. doi:10.1089/jop.2011.0159
22. Miljanovic B., Dana R., Sullivan D.A., Schaumberg D.A. Impact of dry eye syndrome on vision-related quality of life. *Am J Ophthalmol.* 2007; 143(3):409-415. doi:10.1016/j.ajo.2006.11.060
23. Friedman N.J. Impact of dry eye disease and treatment on quality of life. *Curr Opin Ophthalmol.* 2010; 21(4):310-316. doi:10.1097/ICU.0b013e32833a8c15
24. Rahman M.Q., Tejwani D., Wilson J.A., Butcher I., Ramaesh K. Microbial contamination of preservative free eye drops in multiple application containers. *Br J Ophthalmol.* 2006; 90(2):139-141. doi:10.1136/bjo.2005.078386
25. Kim M.S., Choi C.Y., Kim J.M., Chang H.R., Woo H.Y. Microbial contamination of multiply used preservative-free artificial tears packed in reclosable containers. *Br J Ophthalmol.* 2008; 92(11):1518-1521. doi:10.1136/bjo.2008.144469
26. Freeman P.D., Kahook M.Y. Preservatives in topical ophthalmic medications: historical and clinical perspectives. *Expert Review Ophthalmol.* 2009; 4:59–64.
27. Basketter D.A., Marriott M., Gilmour N.J., White I.R. Strong irritants masquerading as skin allergens: the case of benzalkonium chloride. *Contact Dermatitis.* 2004; 50(4):213-217. doi:10.1111/j.0105-1873.2004.00331.x
28. Prabhakaran S., Abu-Hasan M., Hendeles L. Benzalkonium chloride: a bronchoconstricting preservative in continuous albuterol nebulizer solutions. *Pharmacotherapy*. 2017; 37(5):607-610. doi:10.1002/phar.1929
29. Ferk F., Misik M., Hoelzl C., Uhl M., Fuerhacker M., Grillitsch B., Parzefall W., Nersesyan A., Micieta K., Grummt T., Ehrlich V., Knasmuller S. Benzalkonium chloride (BAC) and dimethyldioctadecyl-ammonium bromide (DDAB), two common quaternary ammonium compounds, cause genotoxic effects in mammalian and plant cells at environmentally relevant concentrations. *Mutagenesis*. 2007; 22(6):363-370. doi:10.1093/mutage/gem027
30. Reregistration eligibility decision for alkyl dimethyl benzyl ammonium chloride (ADBAC). EPA739-R-06-009. Washington, DC.: U.S. Environmental Protection Agency (EPA), 2006.

31. Baudouin C., de Lunardo C. Short-term comparative study of topical 2% carteolol with and without benzalkonium chloride in healthy volunteers. *Br J Ophthalmol.* 1998; 82(1):39-42. doi:10.1136/bjo.82.1.39
32. Еричев В.П., Амбарцумян К.Г., Федоров А.А. Клинико-морфологические доказательства влияния консервантов на поверхность глаза при первичной открытоугольной глаукоме. *Национальный журнал глаукома.* 2014; 13(4):13-22.
33. De Saint Jean M., Brignole F., Bringuier A.F., Bauchet A., Feldmann G., Baudouin C. Effects of benzalkonium chloride on growth and survival of Chang conjunctival cells. *Invest Ophthalmol Vis Sci.* 1999; 40(3):619-630.
34. Cha S.H., Lee J.S., Oum B.S., Kim C.D. Corneal epithelial cellular dysfunction from benzalkonium chloride (BAC) in vitro. *Clin Exp Ophthalmol.* 2004; 32(2):180-184. doi:10.1111/j.1442-9071.2004.00782.x
35. Yalvac I.S., Gedikoglu G., Karagoz Y., Akgun U., Nurozler A., Koc F., Kasim R., Duman S. Effects of antiglaucoma drugs on ocular surface. *Acta Ophthalmol Scand.* 1995; 73(3):246-248. doi:10.1111/j.1600-0420.1995.tb00277.x
36. Каменских Т.Г., Веселова Е.В., Колбенев И.О., Петрова Ю.В. Влияние различных консервантов на состояние роговицы при инстилляции аналогов простагландинов. *Национальный журнал глаукома.* 2015; 14(3):49-56.
37. Hopes M., Broadway D. Preservative-free treatment in glaucoma is a sensible and realistic aim for the future. *European Ophthalmic Review.* 2010; 4(1):23-28. doi:10.17925/EOR.2010.04.01.23
38. Iester M., Telani S., Frezzotti P., Motolese I., Figus M., Fogagnolo P., Perdicchi A., Beta-Blocker Study G. Ocular surface changes in glaucomatous patients treated with and without preservatives beta-blockers. *J Ocul Pharmacol Ther.* 2014; 30(6):476-481. doi:10.1089/jop.2013.0216
39. Hamacher T., Airaksinen J., Saarela V., Liinamaa M.J., Richter U., Ropo A. Efficacy and safety levels of preserved and preservative-free tafluprost are equivalent in patients with glaucoma or ocular hypertension: results from a pharmacodynamics analysis. *Acta Ophthalmol Suppl (Oxf).* 2008; 242:14-19. doi:10.1111/j.1755-3768.2008.01381.x
40 Martone G., Frezzotti P., Tosi G.M., Traversi C., Mittica V., Malandrini A., Pichierri P., Balestrazzi A., Motolese P.A., Motolese I., Motolese E. An in vivo confocal microscopy analysis of effects of topical antiglaucoma therapy with preservative on corneal innervation and morphology. *Am J Ophthalmol.* 2009; 147(4):725-735 e721. doi:10.1016/j.ajo.2008.10.019
41. Labbé A., Terry O., Brasnu E., Van Went C., Baudouin C. Tear film osmolarity in patients treated for glaucoma or ocular hypertension. *Cornea*. 2012; 31(9):994-999. doi:10.1097/ICO.0b013e31823f8cb6
42. Jaenen N., Baudouin C., Pouliquen P., Manni G., Figueiredo A., Zeyen T. Ocular symptoms and signs with preserved and preservative-free glaucoma medications. *Eur J Ophthalmol.* 2007; 17(3):341-349. doi:10.1177/112067210701700311
43. Brignole-Baudouin F., Desbenoit N., Hamm G., Liang H., Both J.P., Brunelle A., Fournier I., Guerineau V., Legouffe R., Stauber J., Touboul D., Wisztorski M., Salzet M., Laprevote O., Baudouin C. A new safety concern for glaucoma treatment demonstrated by mass spectrometry imaging of benzalkonium chloride distribution in the eye, an experimental study in rabbits. *PLoS One.* 2012; 7(11):e50180. doi:10.1371/journal.pone.0050180
44. Burstein N.L. Preservative cytotoxic threshold for benzalkonium chloride and chlorhexidine digluconate in cat and rabbit corneas. *Invest Ophthalmol Vis Sci.* 1980; 19(3):308-313.
45. Stevens A.M., Kestelyn P.A., De Bacquer D., Kestelyn P.G. Benzalkonium chloride induces anterior chamber inflammation in previously untreated patients with ocular hypertension as measured by flare meter: a randomized clinical trial. *Acta Ophthalmol.* 2012; 90(3):e221-224. doi:10.1111/j.1755-3768.2011.02338.x
46. Baudouin C., Pisella P.J., Fillacier K., Goldschild M., Becquet F., De Saint Jean M., Bechetoille A. Ocular surface inflammatory changes induced by topical antiglaucoma drugs: human and animal studies. *Ophthalmology*. 1999; 106(3):556-563. doi:10.1016/S0161-6420(99)90116-1
47. Baudouin C., Garcher C., Haouat N., Bron A., Gastaud P. Expression of inflammatory membrane markers by conjunctival cells in chronically treated patients with glaucoma. *Ophthalmology*. 1994; 101(3):454-460. doi:10.1016/s0161-6420(94)31322-4
48. Nuzzi R., Vercelli A., Finazzo C., Cracco C. Conjunctiva and subconjunctival tissue in primary open-angle glaucoma after long-term topical treatment: an immunohistochemical and ultrastructural study. *Graefes Arch Clin Exp Ophthalmol.* 1995; 233(3):154-162. doi:10.1007/bf00166608
49. Baudouin C., Liang H., Hamard P., Riancho L., Creuzot-Garcher C., Warnet J.M., Brignole-Baudouin F. The ocular surface of glaucoma patients treated over the long term expresses inflammatory markers related to both T-helper 1 and T-helper 2 pathways. *Ophthalmology*. 2008; 115(1):109-115. doi:10.1016/j.ophtha.2007.01.036

31. Baudouin C., de Lunardo C. Short-term comparative study of topical 2% carteolol with and without benzalkonium chloride in healthy volunteers. *Br J Ophthalmol.* 1998; 82(1):39-42. doi:10.1136/bjo.82.1.39

32. Erichev V.P., Ambartsumyan K.G., Fedorov A.A. Clinical and morphological evidence of the effect of preservatives on the eye surface in primary open-angle glaucoma. *Natsional'nyi zhurnal glaukoma.* 2014; 13(4):13-22. (In Russ.).

33. De Saint Jean M., Brignole F., Bringuier A.F., Bauchet A., Feldmann G., Baudouin C. Effects of benzalkonium chloride on growth and survival of Chang conjunctival cells. *Invest Ophthalmol Vis Sci.* 1999; 40(3):619-630.
34. Cha S.H., Lee J.S., Oum B.S., Kim C.D. Corneal epithelial cellular dysfunction from benzalkonium chloride (BAC) in vitro. *Clin Exp Ophthalmol.* 2004; 32(2):180-184. doi:10.1111/j.1442-9071.2004.00782.x
35. Yalvac I.S., Gedikoglu G., Karagoz Y., Akgun U., Nurozler A., Koc F., Kasim R., Duman S. Effects of antiglaucoma drugs on ocular surface. *Acta Ophthalmol Scand.* 1995; 73(3):246-248. doi:10.1111/j.1600-0420.1995.tb00277.x

36. Kamenskikh T.G., Veselova E.V., Kolbenev I.O., Petrova Yu.V. Effect of different preservatives on the cornea during instillation of prostaglandin analogues. *Natsional'nyi zhurnal glaukoma.* 2015; 14(3):49-56. (In Russ.).

37. Hopes M., Broadway D. Preservative-free treatment in glaucoma is a sensible and realistic aim for the future. *European Ophthalmic Review.* 2010; 4(1):23-28. doi:10.17925/EOR.2010.04.01.23
38. Iester M., Telani S., Frezzotti P., Motolese I., Figus M., Fogagnolo P., Perdicchi A., Beta-Blocker Study G. Ocular surface changes in glaucomatous patients treated with and without preservatives beta-blockers. *J Ocul Pharmacol Ther.* 2014; 30(6):476-481. doi:10.1089/jop.2013.0216
39. Hamacher T., Airaksinen J., Saarela V., Liinamaa M.J., Richter U., Ropo A. Efficacy and safety levels of preserved and preservative-free tafluprost are equivalent in patients with glaucoma or ocular hypertension: results from a pharmacodynamics analysis. *Acta Ophthalmol Suppl (Oxf).* 2008; 242:14-19. doi:10.1111/j.1755-3768.2008.01381.x
40 Martone G., Frezzotti P., Tosi G.M., Traversi C., Mittica V., Malandrini A., Pichierri P., Balestrazzi A., Motolese P.A., Motolese I., Motolese E. An in vivo confocal microscopy analysis of effects of topical antiglaucoma therapy with preservative on corneal innervation and morphology. *Am J Ophthalmol.* 2009; 147(4):725-735 e721. doi:10.1016/j.ajo.2008.10.019
41. Labbé A., Terry O., Brasnu E., Van Went C., Baudouin C. Tear film osmolarity in patients treated for glaucoma or ocular hypertension. *Cornea*. 2012; 31(9):994-999. doi:10.1097/ICO.0b013e31823f8cb6
42. Jaenen N., Baudouin C., Pouliquen P., Manni G., Figueiredo A., Zeyen T. Ocular symptoms and signs with preserved and preservative-free glaucoma medications. *Eur J Ophthalmol.* 2007; 17(3):341-349. doi:10.1177/112067210701700311
43. Brignole-Baudouin F., Desbenoit N., Hamm G., Liang H., Both J.P., Brunelle A., Fournier I., Guerineau V., Legouffe R., Stauber J., Touboul D., Wisztorski M., Salzet M., Laprevote O., Baudouin C. A new safety concern for glaucoma treatment demonstrated by mass spectrometry imaging of benzalkonium chloride distribution in the eye, an experimental study in rabbits. *PLoS One.* 2012; 7(11):e50180. doi:10.1371/journal.pone.0050180
44. Burstein N.L. Preservative cytotoxic threshold for benzalkonium chloride and chlorhexidine digluconate in cat and rabbit corneas. *Invest Ophthalmol Vis Sci.* 1980; 19(3):308-313.
45. Stevens A.M., Kestelyn P.A., De Bacquer D., Kestelyn P.G. Benzalkonium chloride induces anterior chamber inflammation in previously untreated patients with ocular hypertension as measured by flare meter: a randomized clinical trial. *Acta Ophthalmol.* 2012; 90(3):e221-224. doi:10.1111/j.1755-3768.2011.02338.x
46. Baudouin C., Pisella P.J., Fillacier K., Goldschild M., Becquet F., De Saint Jean M., Bechetoille A. Ocular surface inflammatory changes induced by topical antiglaucoma drugs: human and animal studies. *Ophthalmology*. 1999; 106(3):556-563. doi:10.1016/S0161-6420(99)90116-1
47. Baudouin C., Garcher C., Haouat N., Bron A., Gastaud P. Expression of inflammatory membrane markers by conjunctival cells in chronically treated patients with glaucoma. *Ophthalmology*. 1994; 101(3):454-460. doi:10.1016/s0161-6420(94)31322-4
48. Nuzzi R., Vercelli A., Finazzo C., Cracco C. Conjunctiva and subconjunctival tissue in primary open-angle glaucoma after long-term topical treatment: an immunohistochemical and ultrastructural study. *Graefes Arch Clin Exp Ophthalmol.* 1995; 233(3):154-162. doi:10.1007/bf00166608
49. Baudouin C., Liang H., Hamard P., Riancho L., Creuzot-Garcher C., Warnet J.M., Brignole-Baudouin F. The ocular surface of glaucoma patients treated over the long term expresses inflammatory markers related to both T-helper 1 and T-helper 2 pathways. *Ophthalmology*. 2008; 115(1):109-115. doi:10.1016/j.ophtha.2007.01.036

50. Miyake K., Ota I., Ibaraki N., Akura J., Ichihashi S., Shibuya Y., Maekubo K., Miyake S. Enhanced disruption of the blood-aqueous barrier and the incidence of angiographic cystoid macular edema by topical timolol and its preservative in early postoperative pseudophakia. *Arch Ophthalmol.* 2001; 119(3):387-394. doi:10.1001/archopht.119.3.387
51. Datta S., Baudouin C., Brignole-Baudouin F., Denoyer A., Cortopassi G.A. The eye drop preservative benzalkonium chloride potently induces mitochondrial dysfunction and preferentially affects LHON mutant cells. *Invest Ophthalmol Vis Sci.* 2017; 58(4):2406-2412. doi:10.1167/iovs.16-20903
52. Costagliola C., Prete A.D., Incorvaia C., Fusco R., Parmeggiani F., Di Giovanni A. Ocular surface changes induced by topical application of latanoprost and timolol: a short-term study in glaucomatous patients with and without allergic conjunctivitis. *Graefes Arch Clin Exp Ophthalmol.* 2001; 239(11):809-814. doi:10.1007/s004170100328
53. De Saint Jean M., Debbasch C., Brignole F., Rat P., Warnet J.M., Baudouin C. Toxicity of preserved and unpreserved antiglaucoma topical drugs in an in vitro model of conjunctival cells. *Curr Eye Res.* 2000; 20(2):85-94. doi:10.1076/0271-3683(200002)20:2;1-d;ft085
54. Anders N., Wollensak J. [Ocular pseudopemphigoid after topical drug administration]. *Klin Monbl Augenheilkd.* 1994; 205(2):61-64. doi:10.1055/s-2008-1045493
55. Schwab I.R., Linberg J.V., Gioia V.M., Benson W.H., Chao G.M. Foreshortening of the inferior conjunctival fornix associated with chronic glaucoma medications. *Ophthalmology*. 1992; 99(2):197-202. doi:10.1016/s0161-6420(92)32001-9
56. Kashkouli M.B., Pakdel F., Hashemi M., Ghaempanah M.J., Rezaee R., Kaghaz-Kanani R., Ahadian A. Comparing anatomical pattern of topical anti-glaucoma medications associated lacrimal obstruction with a control group. *Orbit*. 2010; 29(2):65-69. doi:10.3109/01676830903324284
57. Bouchemi M., Roubeix C., Kessal K., Riancho L., Raveu A.L., Soualmia H., Baudouin C., Brignole-Baudouin F. Effect of benzalkonium chloride on trabecular meshwork cells in a new in vitro 3D trabecular meshwork model for glaucoma. *Toxicol In Vitro.* 2017; 41:21-29. doi:10.1016/j.tiv.2017.02.006
58. Broadway D.C., Grierson I., O'Brien C., Hitchings R.A. Adverse effects of topical antiglaucoma medication. II. The outcome of filtration surgery. *Arch Ophthalmol.* 1994; 112(11):1446-1454. doi:10.1001/archopht.1994.01090230060021
59. Broadway D.C., Grierson I., O'Brien C., Hitchings R.A. Adverse effects of topical antiglaucoma medication. I. The conjunctival cell profile. *Arch Ophthalmol.* 1994; 112(11):1437-1445. doi:10.1001/archopht.1994.01090230051020
60. Boimer C., Birt C.M. Preservative exposure and surgical outcomes in glaucoma patients: The PESO study. *J Glaucoma.* 2013; 22(9):730-735. doi:10.1097/IJG.0b013e31825af67d
61. Петров С.Ю., Сафонова Д.М. Консерванты в офтальмологических препаратах: от бензалкония хлорида к поликватернию. *Национальный журнал глаукома.* 2013; 12(4):82-96.
62. Becquet F., Goldschild M., Moldovan M.S., Ettaiche M., Gastaud P., Baudouin C. Histopathological effects of topical ophthalmic preservatives on rat corneoconjunctival surface. *Curr Eye Res.* 1998; 17(4):419-425. doi:10.1080/02713689808951223
63. Tripathi B.J., Tripathi R.C. Cytotoxic effects of benzalkonium chloride and chlorobutanol on human corneal epithelial cells in vitro. *Lens Eye Toxic Res.* 1989; 6(3):395-403.
64. Labbé A., Pauly A., Liang H., Brignole-Baudouin F., Martin C., Warnet J.M., Baudouin C. Comparison of toxicological profiles of benzalkonium chloride and polyquaternium-1: an experimental study. *J Ocul Pharmacol Ther.* 2006; 22(4):267-278. doi:10.1089/jop.2006.22.267
65. Gazzard G., Konstantakopoulou E., Garway-Heath D., Garg A., Vickerstaff V., Hunter R., Ambler G., Bunce C., Wormald R., Nathwani N., Barton K., Rubin G., Buszewicz M., Li G.H.T.T.S.G. Selective laser trabeculoplasty versus eye drops for first-line treatment of ocular hypertension and glaucoma (LiGHT): a multicentre randomised controlled trial. *Lancet*. 2019; 393(10180):1505-1516. doi:10.1016/S0140-6736(18)32213-X
66. Петров С.Ю., Зинина В.С., Волжанин А.В. Роль фиксированных комбинаций лекарственных средств в лечении открытоугольной глаукомы. *Вестник офтальмологии.* 2018; 134(4):100-107. doi:10.17116/oftalma2018134041100
67. Бржеский В.В., Радхуан М. Глаукома и синдром «сухого глаза». *Офтальмологические ведомости*. 2014; 7(2):37-49
68. Liu X., Yu F.F., Zhong Y.M., Guo X.X., Mao Z. Therapeutic effects of sodium hyaluronate on ocular surface damage induced by benzalkonium chloride Preserved Anti-glaucoma Medications. *Chin Med J (Engl).* 2015; 128(18):2444-2449. doi:10.4103/0366-6999.164927
69. Pauloin T., Dutot M., Warnet J.M., Rat P. In vitro modulation of preservative toxicity: high molecular weight hyaluronan decreases apoptosis and oxidative stress induced by benzalkonium chloride. *Eur J Pharm Sci.* 2008; 34(4-5):263-273. doi:10.1016/j.ejps.2008.04.006

50. Miyake K., Ota I., Ibaraki N., Akura J., Ichihashi S., Shibuya Y., Maekubo K., Miyake S. Enhanced disruption of the blood-aqueous barrier and the incidence of angiographic cystoid macular edema by topical timolol and its preservative in early postoperative pseudophakia. *Arch Ophthalmol.* 2001; 119(3):387-394. doi:10.1001/archopht.119.3.387
51. Datta S., Baudouin C., Brignole-Baudouin F., Denoyer A., Cortopassi G.A. The eye drop preservative benzalkonium chloride potently induces mitochondrial dysfunction and preferentially affects LHON mutant cells. *Invest Ophthalmol Vis Sci.* 2017; 58(4):2406-2412. doi:10.1167/iovs.16-20903
52. Costagliola C., Prete A.D., Incorvaia C., Fusco R., Parmeggiani F., Di Giovanni A. Ocular surface changes induced by topical application of latanoprost and timolol: a short-term study in glaucomatous patients with and without allergic conjunctivitis. *Graefes Arch Clin Exp Ophthalmol.* 2001; 239(11):809-814. doi:10.1007/s004170100328
53. De Saint Jean M., Debbasch C., Brignole F., Rat P., Warnet J.M., Baudouin C. Toxicity of preserved and unpreserved antiglaucoma topical drugs in an in vitro model of conjunctival cells. *Curr Eye Res.* 2000; 20(2):85-94. doi:10.1076/0271-3683(200002)20:2;1-d;ft085
54. Anders N., Wollensak J. [Ocular pseudopemphigoid after topical drug administration]. *Klin Monbl Augenheilkd.* 1994; 205(2):61-64. doi:10.1055/s-2008-1045493
55. Schwab I.R., Linberg J.V., Gioia V.M., Benson W.H., Chao G.M. Foreshortening of the inferior conjunctival fornix associated with chronic glaucoma medications. *Ophthalmology*. 1992; 99(2):197-202. doi:10.1016/s0161-6420(92)32001-9
56. Kashkouli M.B., Pakdel F., Hashemi M., Ghaempanah M.J., Rezaee R., Kaghaz-Kanani R., Ahadian A. Comparing anatomical pattern of topical anti-glaucoma medications associated lacrimal obstruction with a control group. *Orbit*. 2010; 29(2):65-69. doi:10.3109/01676830903324284
57. Bouchemi M., Roubeix C., Kessal K., Riancho L., Raveu A.L., Soualmia H., Baudouin C., Brignole-Baudouin F. Effect of benzalkonium chloride on trabecular meshwork cells in a new in vitro 3D trabecular meshwork model for glaucoma. *Toxicol In Vitro.* 2017; 41:21-29. doi:10.1016/j.tiv.2017.02.006
58. Broadway D.C., Grierson I., O'Brien C., Hitchings R.A. Adverse effects of topical antiglaucoma medication. II. The outcome of filtration surgery. *Arch Ophthalmol.* 1994; 112(11):1446-1454. doi:10.1001/archopht.1994.01090230060021
59. Broadway D.C., Grierson I., O'Brien C., Hitchings R.A. Adverse effects of topical antiglaucoma medication. I. The conjunctival cell profile. *Arch Ophthalmol.* 1994; 112(11):1437-1445. doi:10.1001/archopht.1994.01090230051020
60. Boimer C., Birt C.M. Preservative exposure and surgical outcomes in glaucoma patients: The PESO study. *J Glaucoma.* 2013; 22(9):730-735. doi:10.1097/IJG.0b013e31825af67d

61. Petrov S.Yu., Safonova D.M. Ophthalmic preservatives: from benzalkonium chloride to polyquaternium. *Natsional'nyi zhurnal glaukoma.* 2013; 12(4):82-96. (In Russ.).

62. Becquet F., Goldschild M., Moldovan M.S., Ettaiche M., Gastaud P., Baudouin C. Histopathological effects of topical ophthalmic preservatives on rat corneoconjunctival surface. *Curr Eye Res.* 1998; 17(4):419-425. doi:10.1080/02713689808951223
63. Tripathi B.J., Tripathi R.C. Cytotoxic effects of benzalkonium chloride and chlorobutanol on human corneal epithelial cells in vitro. *Lens Eye Toxic Res.* 1989; 6(3):395-403.
64. Labbé A., Pauly A., Liang H., Brignole-Baudouin F., Martin C., Warnet J.M., Baudouin C. Comparison of toxicological profiles of benzalkonium chloride and polyquaternium-1: an experimental study. *J Ocul Pharmacol Ther.* 2006; 22(4):267-278. doi:10.1089/jop.2006.22.267
65. Gazzard G., Konstantakopoulou E., Garway-Heath D., Garg A., Vickerstaff V., Hunter R., Ambler G., Bunce C., Wormald R., Nathwani N., Barton K., Rubin G., Buszewicz M., Li G.H.T.T.S.G. Selective laser trabeculoplasty versus eye drops for first-line treatment of ocular hypertension and glaucoma (LiGHT): a multicentre randomised controlled trial. *Lancet*. 2019; 393(10180):1505-1516. doi:10.1016/S0140-6736(18)32213-X

66. Petrov S.Yu., Zinina V.S., Volzhanin A.V. The role of fixed dose combinations in the treatment of primary open-angle glaucoma. *Vestn oftalmol.* 2018; 134(4):100-107. (In Russ.). doi:10.17116/oftalma2018134041100
67. Brjesky V.V., Radkhuan M. Glaucoma and the dry eye syndrome. *Oftalmologicheskie vedomosti.* 2014; 7(2):37-49. (In Russ.).

68. Liu X., Yu F.F., Zhong Y.M., Guo X.X., Mao Z. Therapeutic effects of sodium hyaluronate on ocular surface damage induced by benzalkonium chloride Preserved Anti-glaucoma Medications. *Chin Med J (Engl).* 2015; 128(18):2444-2449. doi:10.4103/0366-6999.164927
69. Pauloin T., Dutot M., Warnet J.M., Rat P. In vitro modulation of preservative toxicity: high molecular weight hyaluronan decreases apoptosis and oxidative stress induced by benzalkonium chloride. *Eur J Pharm Sci.* 2008; 34(4-5):263-273. doi:10.1016/j.ejps.2008.04.006

70. Егорова Г.Б., Еричев В.П., Суббот А.М., Федоров А.А., Нестерова Т.В., Габашвили А.Н., Аверич В.В. Оценка возможностей снижения токсического действия антиглаукомного гипотензивного препарата, содержащего консервант бензалкония хлорид, на первичную культуру клеток лимба роговицы с помощью слезозаменителя Стиллавит® (экспериментальное исследование). *Национальный журнал глаукома.* 2017; 16(4):31-36.
71. Uusitalo H., Chen E., Pfeiffer N., Brignole-Baudouin F., Kaarniranta K., Leino M., Puska P., Palmgren E., Hamacher T., Hofmann G., Petzold G., Richter U., Riedel T., Winter M., Ropo A. Switching from a preserved to a preservative-free prostaglandin preparation in topical glaucoma medication. *Acta Ophthalmol.* 2010; 88(3):329-336. doi:10.1111/j.1755-3768.2010.01907.x
72. Januleviciene I., Derkac I., Grybauskiene L., Paulauskaite R., Gromnickaite R., Kuzmiene L. Effects of preservative-free tafluprost on tear film osmolarity, tolerability, and intraocular pressure in previously treated patients with open-angle glaucoma. *Clin Ophthalmol.* 2012; 6:103-109. doi:10.2147/OPTH.S28104
73. Cucherat M., Stalmans I., Rouland J.F. Relative efficacy and safety of preservative-free latanoprost (T2345) for the treatment of open-angle glaucoma and ocular hypertension: an adjusted Indirect comparison meta-analysis of randomized clinical trials. *J Glaucoma.* 2014; 23(1):e69-75. doi:10.1097/IJG.0b013e3182a075e6
74. Rouland J.F., Traverso C.E., Stalmans I., Fekih L.E., Delval L., Renault D., Baudouin C., Group T.S. Efficacy and safety of preservative-free latanoprost eyedrops, compared with BAK-preserved latanoprost in patients with ocular hypertension or glaucoma. *Br J Ophthalmol.* 2013; 97(2):196-200. doi:10.1136/bjophthalmol-2012-302121
75. British National Formulary (BNF). 72 ed. London: Pharmaceutical Press; BMJ Publishing Group; 2016. 1472 p.
76. Hollo G., Katsanos A., Boboridis K.G., Irkec M., Konstas A.G.P. Preservative-free prostaglandin analogs and prostaglandin/timolol fixed combinations in the treatment of glaucoma: efficacy, safety and potential advantages. *Drugs*. 2018; 78(1):39-64. doi:10.1007/s40265-017-0843-9
77. Konstas A.G., Hollo G. Preservative-free tafluprost/timolol fixed combination: a new opportunity in the treatment of glaucoma. *Expert Opin Pharmacother.* 2016; 17(9):1271-1283. doi:10.1080/14656566.2016.1182983
78. Konstas A.G., Quaranta L., Realini T. Overview of the Travoprost / timolol BAK-free fixed combination. *Expert Opin Pharmacother.* 2012; 13(5):757-766. doi:10.1517/14656566.2012.662485
79. Swymer C., Neville M.W. Tafluprost: the first preservative-free prostaglandin to treat open-angle glaucoma and ocular hypertension. *Ann Pharmacother.* 2012; 46(11):1506-1510. doi:10.1345/aph.1R229
80. Uusitalo H., Egorov E., Kaarniranta K., Astakhov Y., Ropo A. Benefits of switching from latanoprost to preservative-free tafluprost eye drops: a meta-analysis of two Phase IIIb clinical trials. *Clin Ophthalmol.* 2016; 10:445-454. doi:10.2147/OPTH.S91402
81. Hollo G. The side effects of the prostaglandin analogues. *Expert Opin Drug Saf.* 2007; 6(1):45-52. doi:10.1517/14740338.6.1.45
82. Dietlein T.S., Jordan J.F., Luke C., Schild A., Dinslage S., Krieglstein G.K. Self-application of single-use eyedrop containers in an elderly population: comparisons with standard eyedrop bottle and with younger patients. *Acta Ophthalmol.* 2008; 86(8):856-859. doi:10.1111/j.1755-3768.2007.01155.x
83. Parkkari M., Latvala T., Ropo A. Handling test of eye drop dispenser – comparison of unit-dose pipettes with conventional eye drop bottles. *J Ocul Pharmacol Ther.* 2010; 26(3):273-276. doi:10.1089/jop.2009.0111
84. Stalmans I., Sunaric Megevand G., Cordeiro M.F., Hommer A., Rossetti L., Goni F., Heijl A., Bron A. Preservative-free treatment in glaucoma: who, when, and why. *Eur J Ophthalmol.* 2013; 23(4):518-525. doi:10.5301/ejo.5000270
85. Herper M. The cost of creating a new drug now $5 billion, pushing big pharma to change: Forbes; 2013. Available from: https://www.forbes.com/sites/matthewherper/2013/08/11/how-the-staggering-cost-of-inventing-new-drugs-is-shaping-the-future-of-medicine/#310b7bb913c3
86. Vicente A., Prud'homme S., Ferreira J., Abegao Pinto L., Stalmans I. Open-angle glaucoma: drug development pipeline during the last 20 years (1995-2015). *Ophthalmic Res.* 2017; 57(4):201-207. doi:10.1159/000453527
87. Hay M., Thomas D.W., Craighead J.L., Economides C., Rosenthal J. Clinical development success rates for investigational drugs. *Nat Biotechnol.* 2014; 32(1):40-51. doi:10.1038/nbt.2786
88. Tham Y.C., Li X., Wong T.Y., Quigley H.A., Aung T., Cheng C.Y. Global prevalence of glaucoma and projections of glaucoma burden through 2040: a systematic review and meta-analysis. *Ophthalmology*. 2014; 121(11):2081-2090. doi:10.1016/j.ophtha.2014.05.013

70. Egorova G.B., Erichev V.P., Subbot A.M., Fedorov A.A., Nesterova T.V., Gabashvili A.N., Averich V.V. Evaluation of Stillavit® artificial tears potential in reducing the toxic effect of benzalkonium chloride-containing hypotensive instillations on primary cell culture of the corneal limbus (experimental study). *Natsional'nyi zhurnal glaukoma.* 2017; 16(4):31-36. (In Russ.).
71. Uusitalo H., Chen E., Pfeiffer N., Brignole-Baudouin F., Kaarniranta K., Leino M., Puska P., Palmgren E., Hamacher T., Hofmann G., Petzold G., Richter U., Riedel T., Winter M., Ropo A. Switching from a preserved to a preservative-free prostaglandin preparation in topical glaucoma medication. *Acta Ophthalmol.* 2010; 88(3):329-336. doi:10.1111/j.1755-3768.2010.01907.x
72. Januleviciene I., Derkac I., Grybauskiene L., Paulauskaite R., Gromnickaite R., Kuzmiene L. Effects of preservative-free tafluprost on tear film osmolarity, tolerability, and intraocular pressure in previously treated patients with open-angle glaucoma. *Clin Ophthalmol.* 2012; 6:103-109. doi:10.2147/OPTH.S28104
73. Cucherat M., Stalmans I., Rouland J.F. Relative efficacy and safety of preservative-free latanoprost (T2345) for the treatment of open-angle glaucoma and ocular hypertension: an adjusted Indirect comparison meta-analysis of randomized clinical trials. *J Glaucoma.* 2014; 23(1):e69-75. doi:10.1097/IJG.0b013e3182a075e6
74. Rouland J.F., Traverso C.E., Stalmans I., Fekih L.E., Delval L., Renault D., Baudouin C., Group T.S. Efficacy and safety of preservative-free latanoprost eyedrops, compared with BAK-preserved latanoprost in patients with ocular hypertension or glaucoma. *Br J Ophthalmol.* 2013; 97(2):196-200. doi:10.1136/bjophthalmol-2012-302121
75. British National Formulary (BNF). 72 ed. London: Pharmaceutical Press; BMJ Publishing Group; 2016. 1472 p.
76. Hollo G., Katsanos A., Boboridis K.G., Irkec M., Konstas A.G.P. Preservative-free prostaglandin analogs and prostaglandin/timolol fixed combinations in the treatment of glaucoma: efficacy, safety and potential advantages. *Drugs*. 2018; 78(1):39-64. doi:10.1007/s40265-017-0843-9
77. Konstas A.G., Hollo G. Preservative-free tafluprost/timolol fixed combination: a new opportunity in the treatment of glaucoma. *Expert Opin Pharmacother.* 2016; 17(9):1271-1283. doi:10.1080/14656566.2016.1182983
78. Konstas A.G., Quaranta L., Realini T. Overview of the Travoprost / timolol BAK-free fixed combination. *Expert Opin Pharmacother.* 2012; 13(5):757-766. doi:10.1517/14656566.2012.662485
79. Swymer C., Neville M.W. Tafluprost: the first preservative-free prostaglandin to treat open-angle glaucoma and ocular hypertension. *Ann Pharmacother.* 2012; 46(11):1506-1510. doi:10.1345/aph.1R229
80. Uusitalo H., Egorov E., Kaarniranta K., Astakhov Y., Ropo A. Benefits of switching from latanoprost to preservative-free tafluprost eye drops: a meta-analysis of two Phase IIIb clinical trials. *Clin Ophthalmol.* 2016; 10:445-454. doi:10.2147/OPTH.S91402
81. Hollo G. The side effects of the prostaglandin analogues. *Expert Opin Drug Saf.* 2007; 6(1):45-52. doi:10.1517/14740338.6.1.45
82. Dietlein T.S., Jordan J.F., Luke C., Schild A., Dinslage S., Krieglstein G.K. Self-application of single-use eyedrop containers in an elderly population: comparisons with standard eyedrop bottle and with younger patients. *Acta Ophthalmol.* 2008; 86(8):856-859. doi:10.1111/j.1755-3768.2007.01155.x
83. Parkkari M., Latvala T., Ropo A. Handling test of eye drop dispenser – comparison of unit-dose pipettes with conventional eye drop bottles. *J Ocul Pharmacol Ther.* 2010; 26(3):273-276. doi:10.1089/jop.2009.0111
84. Stalmans I., Sunaric Megevand G., Cordeiro M.F., Hommer A., Rossetti L., Goni F., Heijl A., Bron A. Preservative-free treatment in glaucoma: who, when, and why. *Eur J Ophthalmol.* 2013; 23(4):518-525. doi:10.5301/ejo.5000270
85. Herper M. The cost of creating a new drug now $5 billion, pushing big pharma to change: Forbes; 2013. Available from: https://www.forbes.com/sites/matthewherper/2013/08/11/how-the-staggering-cost-of-inventing-new-drugs-is-shaping-the-future-of-medicine/#310b7bb913c3
86. Vicente A., Prud'homme S., Ferreira J., Abegao Pinto L., Stalmans I. Open-angle glaucoma: drug development pipeline during the last 20 years (1995-2015). *Ophthalmic Res.* 2017; 57(4):201-207. doi:10.1159/000453527
87. Hay M., Thomas D.W., Craighead J.L., Economides C., Rosenthal J. Clinical development success rates for investigational drugs. *Nat Biotechnol.* 2014; 32(1):40-51. doi:10.1038/nbt.2786
88. Tham Y.C., Li X., Wong T.Y., Quigley H.A., Aung T., Cheng C.Y. Global prevalence of glaucoma and projections of glaucoma burden through 2040: a systematic review and meta-analysis. *Ophthalmology*. 2014; 121(11):2081-2090. doi:10.1016/j.ophtha.2014.05.013

Поступила / Received / 01.02.2020

БЕРЕЖНО ЗАЩИТИМ ТО,
ЧТО ДАЛА ПРИРОДА

Информация для медицинских и фармацевтических работников

АО «АКРИХИН», 142450, Московская область, Ногинский район, Старая Купавна, улица Кирова, дом 29
Тел.: +7 (495) 702-95-06, факс: +7 (495) 702-95-03, e-mail: info@akrikhin.ru

БАД. НЕ ЯВЛЯЕТСЯ ЛЕКАРСТВЕННЫМ СРЕДСТВОМ

Национальный журнал глаукома
2020, Т. 19, № 1, стр. 80-84

National Journal of Glaucoma
2020, Vol. 19, № 1, pp. 80-84

УДК 617.7-007.681

DOI: 10.25700/NJG.2020.01.11

Новый этап в изучении глаукомы: гипоталамическая гипертензия. Научная школа профессора Г.Я. Чернявского

Емельянова Н.А., к.пед.н., заведующая библиотекой.

АНО ВО «Международная академия бизнеса и управления», *129594, Российская Федерация, Москва, 5-й проезд Марьиной Рощи, 15А.*

Автор не получала финансирование при проведении исследования и написании статьи.
Конфликт интересов: отсутствует.

Для цитирования: Емельянова Н.А. Новый этап в изучении глаукомы: гипоталамическая гипертензия. Научная школа профессора Г.Я. Чернявского. *Национальный журнал глаукома.* 2020; 19(1):80-84.

Резюме

Статья посвящена новому этапу в изучении глаукомы. Описаны клинические признаки гипоталамической гипертензии. Приводятся биографические данные профессора Г.Я. Чернявского, руководителя отдела глаукомы (1962-1980) Московского НИИ глазных болезней им. Гельмгольца. Показана его роль в организации научной школы.

КЛЮЧЕВЫЕ СЛОВА: история медицины, офтальмология, Г.Я. Чернявский, отдел глаукомы, Московский НИИ глазных болезней им. Гельмгольца, научная школа.

ENGLISH

A new stage in the study of glaucoma: hypothalamic hypertension. Scientific School of Professor G.Y. Chernyavsky

Emelyanova N.A., Ph.D. (Pedagogical), Library Director.

International Academy of Business and Management, *15A, Mar'ina Roshcha 5th pass, Moscow, Russian Federation, 129594.*

Conflicts of Interest and Source of Funding: none declared.

For citations: Emelyanova N.A. A new stage in the study of glaucoma: hypothalamic hypertension. Scientific School of Professor G.Y. Chernyavsky. *Natsional'nyi zhurnal glaukoma.* 2020; 19(1):80-84.

Abstract

The article is dedicated to a new stage in the study of glaucoma. It describes clinical signs of hypothalamic hypertension. It refers to the biographical data of Professor G.Y. Chernyavsky, head of the glaucoma department (1962-1980) of the Helmholtz Moscow Research Institute of Eye Diseases. His role in the organization of a new scientific school is demonstrated.

KEY WORDS: history of medicine, ophthalmology, G.Y. Chernyavsky, glaucoma department, Moscow Helmholtz Research Institute, scientific school.

Для контактов:

Емельянова Надежда Анатольевна, e-mail: nadegda-1203@mail.ru

Поступила в печать: 20.01.2020

Received for publication: January 20, 2020

В истории отдела глаукомы Московского НИИ глазных болезней им. Гельмгольца было немало ярких страниц, которые были написаны известнейшими учеными. Вклад каждого трудно переоценить. Но чем больше проходит времени, тем реже вспоминают о них, их имена зачастую незнакомы молодым офтальмологам.

Организованный в Институте в 1954 г. по инициативе его директора, Александра Васильевича Рославцева (1899-1965), отдел сразу же стал одним из ведущих научно-клинических подразделений. Открытие специализированного отделения, деятельность которого полностью направлена на многостороннее изучение проблемы глаукомы, — первый и на то время единственный опыт в СССР, доказавший свою правомочность.

Проблема глаукомы была и остается важнейшей в офтальмологии. Ведь пациентам, страдающим заболеванием, грозит вероятность слепоты. Лучшие умы отделения глаукомы МНИИ ГБ им. Гельмгольца выдвигали смелые идеи лечения заболевания, пытались найти его «пусковой механизм». Руки офтальмохирургов проводили уникальные операции, которые постоянно совершенствовались, становясь менее травматичными.

В 1962 г. отдел глаукомы (в то время — отдел клинического изучения глаукомы) возглавил профессор Григорий Яковлевич Чернявский. По воспоминаниям современников, «человек с необыкновенным чувством такта, простоты, доступности, чуткости» [1]. Благодаря его инициативе началось изучение глаукомы во взаимосвязи с работой мозга. Были проделаны уникальные электрофизиологические исследования, подтверждавшие данную гипотезу.

Григорий Яковлевич Чернявский родился 5 февраля 1916 г. в г. Ейске Краснодарского края. Его отец, Яков Антонович, служил в земской управе. Мать, как было принято в то время, занималась воспитанием сына. Среднюю школу Григорий Яковлевич окончил в Ейске и за отличную успеваемость был направлен в Ленинград в Военно-медицинскую академию, которую окончил в 1940 г. Лейтенант медицинской службы Г.Я. Чернявский вместе с молодой женой, Лидией Александровной Ивановой, отправился служить в воинскую часть в г. Ачинск Красноярского края.

С первых дней войны он был на фронте: начальник санитарной службы 312-го отдельного артиллерийского полка. Защищал Москву. В октябре 1941 г. попал в окружение, а дальше был лагерь для военнопленных. По пути отправки в Польшу совершил побег, с трудом добрался до Большого Токмака Запорожской области, но линию фронта перейти не удалось. Его схватили и снова бросили в пересыльный лагерь для военнопленных в Павлограде (Днепропетровская область, Украина). Долго отсутствовали достоверные сведения о его местонахождении, жена за это время получила две похоронки…

В Павлоградском лагере под руководством главного врача, Манфреда Генриховича Эсси-Эзинга (1902-1977), была создана мощная антифашистская группа врачей и медицинских сестер, ставившая своей целью спасение жизней узников, особенно офицеров и коммунистов, первых кандидатов на уничтожение. Доктор Эсси-Эзинг, представлявшийся под немецкой фамилией Эссен, был активным членом подполья. Врачи имитировали у заключенных различные инфекционные болезни, такие как тиф, дизентерия, трахома. Больные переводились в заразные бараки и многие «освобождались» из лагеря под видом мертвых. Врач Чернявский искусно «заражал» пленных «трахомой», втирая им в слизистую век махорку и другие подручные средства. Медперсонал Павлоградского лагеря ежедневно рисковал, так как немецкие врачи проводили проверки достоверности диагнозов. Благодаря мужеству и самоотверженности медиков лагеря удалось спасти и в дальнейшем переправить на фронт около шести тысяч человек, среди них — многих командиров Красной Армии и партийных работников. Наряду с другими врачами и медсестрами Григорий Яковлевич Чернявский стал персонажем документально-художественной повести Ильи Ветрова «Таинственный доктор», где ему дается такая характеристика: «человек надежный, не подведет» [2].

После войны Г.Я. Чернявский преподавал во Львовском государственном медицинском институте и работал офтальмологом. Его заинтересовала проблема глаукомы, выявление рациональных методов ранней диагностики и лечения этого заболевания.

В 1956 г. Г.Я. Чернявский защитил кандидатскую диссертацию «Сравнительная оценка некоторых современных методов ранней диагностики глаукомы в условиях амбулаторного приема». Тема исследования была предложена профессором Августой Михайловной Родигиной (1893-1965). С целью изучения методов диагностики глаукомы в условиях амбулаторного приема глазного кабинета клиники глазных болезней Львовского мединститута, где в то время работал Г.Я. Чернявский, были выделены дни приема глаукомных, а также с подозрением на глаукому пациентов. Он отмечал: «Как и при многих страданиях человеческого организма, так и при заболеваниях органа зрения субъективные ощущения в постановке диагноза представляют немаловажное значение. … Жалобы при глаукоме, отличаясь своим многообразием, иногда напоминают субъективные ощущения, возникающие при других глазных или соматических заболеваниях. …Понижение зрения — наиболее постоянная жалоба при глаукоме» [3].

Изучение нарушения зрительных функций лиц с подозрением на глаукому проводилось при определении границ поля зрения на белый цвет и размеров слепого пятна с выявлением патологических ангиоскотом. Изменения в переднем отрезке глаза в виде понижения чувствительности роговицы и инъекции передних цилиарных вен учитывались как положительный диагностический признак.

Сравнивая диагностические ценности двух наиболее распространенных в то время методов ранней диагностики глаукомы — эластотонометрию по Филатову-Кальфа и предложенную профессором А.И. Дашевским реактотонометрию с экспрессионной пробой, Г.Я. Чернявский нашел наиболее пригодной в условиях амбулатории эластотонометрию. С целью сокращения времени обследования им сконструированы специальные линейки для перевода значений тонограмм в мм рт.ст. [3]. Диссертантом установлено, что метод эластотонометрии позволяет выявить нарушение компенсации при субкомпенсированной глаукоме в 88% случаев [3]. Несмотря на то что ранняя диагностика глаукомы возможна и в амбулатории, «необходимость определения степени компенсации требует наблюдения в условиях стационара», — подчеркивал автор исследования [3].

Интересной представляется работа профессора Г.Я. Чернявского, посвященная типологическим особенностям высшей нервной деятельности больных глаукомой (1964). В результате исследования были сделаны следующие выводы: в большинстве случаев у больных первичной глаукомой встречался слабый тип нервной деятельности, именно у них наблюдались тяжелые случаи заболевания. Записи зрительно-моторной реакции обследуемых подтвердили снижение функциональной подвижности нервных процессов у большинства таких пациентов [4].

Другие статьи профессора Чернявского того периода посвящены диетическому питанию при глаукоме (1961); хирургии глаукомы, в частности, эффективности операции синусотомии при открытоугольной глаукоме (1971); другим вопросам клиники и диагностики глаукомы.

Продолжая изучать проблему глаукомы, ученый отметил ограниченность современных научных знаний о механизме возникновения и развития этого заболевания, что в значительной мере затрудняет ее патогенетическое лечение и профилактику. «Исследователей глаукомы, — писал он, — всегда объединяло стремление найти пусковой механизм повышения ВГД как один из главных признаков заболевания» [4]. В 1971 г. Г.Я. Чернявский защитил докторскую диссертацию на тему «Роль гипоталамуса в патогенезе первичной глаукомы», в которой основное внимание уделил двум весьма сложным системам человеческого организма: самому глазу и центральному отделу вегетативной нервной системы — гипоталамусу. Он обратил внимание на их связь. Так, развитие острого приступа глаукомы после отрицательных эмоций или подъем офтальмотонуса у больных с компенсированным ВГД служат свидетельством участия гипоталамуса в указанных «сшибках», т. к. известно, что эмоциональная жизнь человека определяется функцией подкорковых образований, особенно гипоталамуса. Генетическая особенность гипоталамуса и органа зрения как бы предопределяет активное участие нервных структур этого образования в трофике оболочек глазного яблока.

Предположения о наличии нервных путей, связывающих сетчатку с гипоталамусом, ученые высказывали и раньше, Г.Я. Чернявский ссылался на научные труды немецких специалистов XIX в. (Wagner, 1862; Meiner, 1870) [5]. Он указал, что еще выдающийся русский физиолог и психиатр В.М. Бехтерев (1857-1927) в 1905 г. упоминал о работе своего ученика, Н. Багрова, описавшего в 1886 г. пучок волокон от зрительного нерва к воронке гипофиза [5].

Проведенные в дальнейшем отечественными и иностранными учеными клинические и экспериментальные наблюдения подтвердили участие подкорковых отделов головного мозга в регуляции офтальмотонуса и послужили основанием для создания гипотезы о центральном генезе первичной глаукомы (A. Magitot, М.Я. Фрадкин, А.Б. Кацнельсон, А.Я. Самойлов, А.Я. Виленкина, Л.С. Левина и др.) [5]. Е.Н. Семеновская в монографии «Электрофизиологические исследования в офтальмологии» (1963) писала «о тесном взаимодействии центра и периферии» [6].

Автор диссертации отметил: «Гипоталамус исключительно тесно связан не только со всеми отделами центральной нервной системы, вегетативными образованиями среднего, заднего и спинного мозга, но его некоторые отделы имеют прямые нервные связи с ганглиозными клетками сетчатой оболочки глаза» [5]. Филогенетическая общность гипоталамуса и органа зрения, а также участие подбугорья в регуляции трофических процессов в тканях организма позволили ученому сделать предположение о значении гипоталамуса в генезе глаукомы.

Для подтверждения этого больные с поражением гипоталамуса проходили обследование в Лаборатории по изучению нервных и гуморальных регуляций Академии наук СССР (ныне — отдел патологии вегетативной нервной системы Первого МГМУ имени И.М. Сеченова) и после установления

диагноза поступали в отдел клинического изучения глаукомы МНИИ ГБ им. Гельмгольца для изучения патологических проявлений со стороны органа зрения. В ходе обследования таких больных было установлено, что жалобы лиц, страдавших гипоталамусной недостаточностью, нередко напоминали жалобы больных глаукомой. «Глазные» жалобы больных с поражением гипоталамуса: боли в области виска, соответствующей половине головы и надбровья внесены в число «глазных» по аналогии с жалобами при глаукоме. Это в известной степени сближало их с больными застойной глаукомой. Однако у больных глаукомой указанные боли нередко сочетались с болями в глазном яблоке, что не типично при поражении гипоталамуса. В результате динамических наблюдений за лицами, страдавшими гипоталамическими расстройствами с нарушением регуляции внутриглазного давления, и больными глаукомой были обнаружены четкие различия в изменениях, возникающих в органе зрения при этих заболеваниях.

Г.Я. Чернявский отметил, что нарушение функции гипоталамических образований у 80% больных сопровождалось патологическими сдвигами в регуляции внутриглазного давления [5]. Проведенные в МНИИ глазных болезней им. Гельмгольца клинико-электрофизиологические исследования больных с гипоталамическими расстройствами позволили выделить в отдельную нозологическую форму гипоталамический синдром с нарушением регуляции ВГД — «гипоталамическая гипертензия».

Установлены следующие характерные клинические признаки указанного синдрома: своеобразие субъективных симптомов; отсутствие трофических изменений в переднем отделе глазного яблока; отсутствие структурных изменений в углу передней камеры глаз (по данным гониоскопии); отсутствие краевой экскавации диска зрительного нерва даже при стойком и длительном повышении ВГД; усиленная продукция камерной влаги без изменения коэффициента легкости оттока при повышении офтальмотонуса [5].

При длительном наблюдении больных с гипоталамическим синдромом отмечалась зависимость уровня внутриглазного давления от общего состояния больного. При положительных результатах лечения гипоталамического синдрома отмечалось снижение уровня ВГД иногда до нормы без применения миотических препаратов. У больных с гипоталамическими расстройствами интактность периферических отделов сетчатки и проводящих зрительных путей, по данным электрофизиологических исследований, обнаружена более чем в 80% случаев, сохранность колбочкового нейрорецепторного аппарата сетчатки наблюдалась в 94% обследованных глаз [5].

У больных первичной глаукомой отмечены изменения электрической активности коры и подкорковых отделов головного мозга такого же характера, как и у больных с поражением гипоталамуса. При неврологическом исследовании больных начальной субкомпенсированной глаукомой клинических признаков функционального поражения гипоталамуса не обнаружено.

Г.Я. Чернявским впервые выполнены морфологические исследования цилиарных узлов, взятых у больных первичной глаукомой различных стадий; выявлено соответствие морфологических изменений в них стадиям глаукоматозного процесса. Это позволило с большой долей вероятности говорить об активной роли цилиарного нервного сплетения орбиты в нейротрофических процессах оболочек глазного яблока.

Свое исследование Г.Я. Чернявский завершил объемным списком литературы по данной теме, в котором приведены 660 источников: 399 — отечественных, 261 — иностранных авторов. Учитывая малоизученность темы в то время, приведенная литература служила наиболее полным обзором по данной проблеме.

В дальнейшем интерес к изучению роли гипоталамической области в патогенезе глаукомы особенно возрос. В СССР были защищены диссертации: Н.Ф. Шапошникова «Экспериментальные данные о роли гипоталамуса в регуляции внутриглазного давления» (1973), Х.В. Халиуллина «Внутриглазное давление при экспериментальных воздействиях на гипоталамус» (1980); выпущена монография Е.Г. Михеева «Первичная глаукома и гипоталамус» (1981) и др.

Можно смело утверждать, что профессор Г.Я. Чернявский стал руководителем новой офтальмологической школы, из которой вышли следующие специалисты: А.В. Супрун, С.М. Федорова, М.Ж. Абдулкадырова, Войтова Р.Н., Пинтер Ласло (Венгрия) и др.

Отечественные научные школы XX в. — уникальный феномен коллективного творческого саморазвития. В лабораториях, научных центрах и научно-исследовательских институтах происходил взаимообмен знаниями и идеями, творческой энергией и исследовательским интересом, в результате которого появлялось новое знание. Научные школы породили выдающихся исследователей и отличались высокой производительностью. Среди множества определений понятия «научная школа», на наш взгляд, наиболее верное: «Исторически сложившаяся в России форма совместной научной деятельности коллектива исследователей разного возраста и квалификации, руководимых признанным лидером, объединяемых общим направлением работ, обеспечивающих эффективность процесса исследований и рост квалификации сотрудников» [7]. Научная школа профессора Г.Я. Чернявского вполне соответствовала этому определению. Она имела определенную концепцию (идею): состояние органа зрения при диэнцефальной недостаточности следует рассматривать как преморбидное в отношении глаукомы; возможно, что отклонение от нормы электроэнцефалограммы, наряду с расстройствами регуляции ВГД, и есть один из самых ранних признаков глаукомы; больные с гипоталамическими расстройствами представляют отдельную нозологическую форму. Научная школа профессора Чернявского наряду с другими ей подобными входила в научное направление — многостороннее изучение проблемы глаукомы, которое являлось частью национальной (советской) научной школы. Школа профессора Г.Я. Чернявского являлась

«дисциплинарной» по своей направленности, имела определенный стиль, «почерк» научного мышления — это связь клинических и экспериментальных, в частности, электрофизиологических исследований, базирующихся на исследовании органа зрения и мозга. Его школа имела собственную научно-исследовательскую программу, методологию, методику и т.д. Механизм возникновения данной школы типичен: возле крупного ученого, выдвигавшего оригинальную научную идею и имевшего исследовательскую программу, оформилось сообщество учеников, занимавшихся научными исследованиями. Между учеными создались многообразные социально-творческие связи, шел постоянный процесс обучения членов школы, и одновременно ими проводилась научно-исследовательская работа, т. е. появлялись новые знания.

Школа профессора Григория Яковлевича Чернявского, что характерно для школ научно-исследовательских институтов, служила базой подготовки научных кадров. Как и большинство других научных школ, после ухода руководителя школа профессора Чернявского распалась и слилась с другой, более крупной, созданной в отделении глаукомы МНИИ ГБ им. Гельмгольца.

Сотрудники глаукомного отделения под руководством профессора Г.Я. Чернявского принимали активное участие в выявлении заболевания и диспансерном обслуживании больных глаукомой. Для ранней диагностики ими разработаны специальные (патогенетически направленные) тесты. Г.Я. Чернявский указывал, что в диагностике начальной стадии глаукомы основное значение должно придаваться клинической микросимптоматике, а именно состоянию переднего отдела глаза, особенно радужной оболочке, ДЗН, полю зрения, а также тонографическим показателям и их динамике. Им с сотрудниками были подготовлены методические рекомендации по данной проблеме (1975).

В СССР велась большая работа по санитарно-гигиеническому просвещению населения. Профессор Г.Я. Чернявский — автор научно-популярной брошюры «Что надо знать о глаукоме» (1980), в которой кроме основных сведений о заболевании приводятся рекомендации по лечению и режиму жизни больных. Такие книжки издавались достаточно большим тиражом, например, эта — 100 тысяч экземпляров, и служили делу профилактической помощи населению, помогая раннему выявлению начальной стадии глаукомы.

Профессор Г.Я. Чернявский возглавлял отделение глаукомы Московского научно-исследовательского института глазных болезней им. Гельмгольца до 1980 г. Он пользовался заслуженным уважением у коллег, отличался высокими человеческими качествами: отзывчивостью, искренностью, справедливостью. Он не терпел никаких «благодарностей» от пациентов, считал, что подарки развращают врача. Его лучшим другом на протяжении многих лет был космонавт Алексей Леонов (1934-2019). Григорий Яковлевич когда-то вылечил ему глаза, а в дальнейшем оказалось, что они близки по духу. Умер Григорий Яковлевич Чернявский 3 сентября 1986 г. от инфаркта миокарда. Это случилось во время санаторного отдыха. Похоронен во Львове.

За боевые заслуги Г.Я. Чернявский награжден орденами Великой Отечественной войны, орденом Красного Знамени, медалями.

Деятельность профессора Григория Яковлевича Чернявского, сплотившего вокруг себя коллектив коллег-единомышленников, имевшая признаки научной школы, — очередной очень важный этап в изучении проблемы глаукомы в отечественной офтальмологической науке.

Автор статьи приносит слова искренней благодарности сыну профессора Г.Я. Чернявского, Юрию Григорьевичу Чернявскому, его супруге, Вере Трофимовне, за предоставленные материалы и воспоминания. А также — зав. библиотекой НИИ ГБ РАМН Мадинат Росланбековне Мачаидзе за помощь в поиске информации. Особая благодарность профессору Валерию Петровичу Еричеву за предложенную тему.

Литература

1. Еричев В.П. Отделению глаукомы Московского НИИ глазных болезней им Гельмгольца – 50 лет. *Глаукома*. 2004; 3:68-72.
2. Ветров И.Е. Таинственный доктор. Киев: Политиздат Украины; 1979. 127 с.
3. Чернявский Г.Я. Сравнительная оценка некоторых современных методов ранней диагностики глаукомы в условиях амбулаторного приема: Автореферат дис. … канд. мед. наук. Львов; 1956. 15 с.
4. Чернявский Г.Я. О типологических особенностях высшей нервной деятельности больных глаукомой. Глаукома. Москва; 1964: 129-132.
5. Чернявский Г.Я. Роль гипоталамуса в патогенезе первичной глаукомы: Автореферат дис. … д-ра мед. наук. Киев; 1971. 27 с.
6. Семеновская Е.Н. Электрофизиологические исследования в офтальмологии. Медгиз; 1963. 279 с.
7. Научные школы методических кафедр Герценовского университета / Российский государственный педагогический университет им. А.И. Герцена. Санкт-Петербург: РГПУ им. А.И. Герцена; 2014, Вып. 1:6-16. Режим доступа: по подписке. – URL: http://biblioclub.ru/index.php?page=book&id=428310 (дата обращения: 16.10.2019). ISBN 978-5-8064-1957-7.

References

1. Erichev V.P. Glaucoma department of Moscow Helmholtz Research Institute of Eye Diseases is getting 50. *Glaucoma*. 2004; 3:68-72. (In Russ.).
2. Vetrov I.E. Tainstvennyj doktor. [Mysterious doctor]. Kiev, Political Publishing House of Ukraine; 1979. 127 p. (In Russ.).
3. Chernyavsky G.Y. Comparative assessment of some modern methods of early diagnosis of glaucoma in outpatient conditions: Autoreferate dis. ... Med.Ph.D. Lviv; 1956. 15 p. (In Russ.)..
4. Chernyavsky G.Y. The typical features of higher nervous activity in glaucoma patients. Glaucoma. Moscow; 1964. 129-132. (In Russ.).
5. Chernyavsky G.Y. The role of hypothalamus in the pathogenesis of primary glaucoma: Autoreferate dis. ... Med.Sc.D. Kiev; 1971. 27 p. (In Russ.).
6. Semenovskaya E.N. Elektrofiziologicheskie issledovaniya v oftal'mologii. [Electrophysiological research in ophthalmology]. Moscow, Medgiz; 1963. 279 p. (In Russ.).
7. Scientific schools of methodical departments of Herzen University / Russian state pedagogical University. A.I. Herzen. St. Petersburg: RSPU. A.I. Herzen; 2014; 1:6-16. (In Russ.). Mode of access: by subscription. URL: http://biblioclub.ru/index.php?page=book&id=428310 (date accessed: 16.10.2019). ISBN 978-5-8064-1957-7.

Поступила / Received / 20.01.2020

Santen

*A Clear Vision For Life®**

ОФТАН® КАТАХРОМ

СЧАСТЬЕ ВИДЕТЬ ЛЮБИМЫХ

Препарат №1 при катаракте по рекомендации специалистов[3]

- Применяется при КАТАРАКТЕ для улучшения энергетического обмена хрусталика глаза[1]
- Включен в 7 СТАНДАРТОВ медицинской помощи МЗ РФ[4]
- Более 10 лет на рынке РФ[2], продается в 10 странах мира
- Производится в Финляндии[1]

3 в 1

Витамин

Антиоксидант

Источник энергии

ТЕПЕРЬ В НОВОЙ УПАКОВКЕ**

Реклама. PP-CATAC-RU-0026

РУ П N015553/01 от 28.05.2009

*Ясное зрение для жизни

**Препарат Офтан® Катахром с марта 2019 г. производится в новой упаковке без изменения состава, дозировки, показаний, способа применения, формы выпуска

1. Инструкция по медицинскому применению препарата Офтан® Катахром.
2. По данным исследований информационно-аналитической компании IMS Health (IQVIA), проведенных с 2004 по 2018 год.
3. 1-е место по количеству рекомендаций (назначений) офтальмологами в категории «Препараты, применяемые при катаракте» по данным исследований компании ООО «Ипсос Комкон» PrIndex 2018 в крупнейших городах России.
4. Препарат Офтан® Катахром включен в Стандарты медицинской помощи в Приказах МЗ РФ № 1700н, № 862н, № 1412н, № 1493н, № 1679н, № 1451н, № 1578н.

ООО «САНТЭН», Россия, 105064, Москва, Нижний Сусальный пер., д. 5, стр. 19, офис 402, +7 (495) 980-80-79. **www.santen.com**

МАТЕРИАЛ ПРЕДНАЗНАЧЕН ДЛЯ МЕДИЦИНСКИХ И ФАРМАЦЕВТИЧЕСКИХ РАБОТНИКОВ.

ПОЛНЫЙ СПЕКТР ДЕЙСТВИЙ

ПО ВОССТАНОВЛЕНИЮ СЕТЧАТКИ

РЕТИНАЛАМИН®

- Тканеспецифичный биорегулятор с уникальным полипептидным составом[1,2]
- Обладает интегративным ретинопротекторным и ангиопротекторным действием[1,2]
- Имеет расширенный комплекс офтальмологических показаний[1]

GEROPHARM.RU

ГЕРОФАРМ

ОТПУСКАЕТСЯ ПО РЕЦЕПТУ ВРАЧА. ИМЕЮТСЯ ПРОТИВОПОКАЗАНИЯ. ПЕРЕД ПРИМЕНЕНИЕМ ОЗНАКОМЬТЕСЬ С ИНСТРУКЦИЕЙ.

1. Инструкция по применению лекарственного препарата для медицинского применения РЕТИНАЛАМИН®. Рег. уд. ЛС-000684 от 05.02.2016.
2. Трофимова С.В. Возрастные особенности регуляторного действия пептидов при пигментной дегенерации сетчатки (экспериментально-клиническое исследование // дисс. ...докт. мед. наук: 14.00.53; 14.00.08. – СПб, 2003. – 212 с.